

Descripción de caso

Poliartritis asociada a hepatozoonosis canina: descripción de un caso

Polyarthritis Associated to Canine Hepatozoonosis: a Case Report

Iveli S^{*1}, Casas L¹, Machuca M², Eiras D^{3,4}, del Amo A⁵

¹Actividad Privada, ²Laboratorio de Patología Especial Veterinaria, ³Laboratorio de Inmunoparasitología, Facultad de Ciencias Veterinarias, Universidad Nacional de La Plata ⁴Laboratorio DIAP, Pueyrredón 1098, Banfield, Buenos Aires, Argentina. ⁵Cátedra de Semiología.

Facultad de Ciencias Veterinarias, Universidad Nacional de La Plata. Argentina.

*Autor correspondiente. Correo electrónico del autor: sebaiveli@hotmail.com

Resumen: El objetivo de este trabajo fue describir un caso de poliartitis asociada a *Hepatozoon canis* en un canino, mestizo, macho, de 5 meses de edad. El paciente presentaba fiebre (40,1 °C), mucosas pálidas, linfonódulos superficiales ligeramente aumentados de tamaño, dolor lumbar, aumento de tamaño de varias articulaciones y abundantes garrapatas (*Rhipicephalus sanguineus*). En los extendidos sanguíneos se constató la presencia de gamontes de *Hepatozoon* sp. en el citoplasma de los neutrófilos. El estudio citológico del líquido sinovial reveló la presencia de abundantes macrófagos y neutrófilos segmentados, sugiriendo un proceso inflamatorio aséptico. Mediante el uso de técnicas de biología molecular se identificó al agente como *H. canis*. Estos hallazgos, sumados a la presencia de merontes en la cápsula articular, permiten relacionar la hepatozoonosis canina por *H. canis* con el cuadro clínico de poliartitis.

Palabras clave: *Hepatozoon canis*, poliartitis, canino.

Abstract: The aim of this study was to describe a case of polyarthritis associated to *Hepatozoon canis* in a five-month-old mixed breed male dog. The following alterations were observed: elevated rectal body temperature (40.1 °C), pale mucous membranes, mild superficial lymphadenomegaly, lumbar pain, enlargement of several joints and a great amount of ticks (*Rhipicephalus sanguineus*). Neutrophils parasitized by gamonts of *Hepatozoon* sp. were detected in blood smears. Synovial fluid samples exhibited a great number of macrophages and segmented neutrophils, indicating a non-suppurative inflammatory process. Using molecular techniques the agent was identified as *H. canis*. These findings, added to the presence of meronts of *Hepatozoon* sp. in the articular capsule, suggest a relationship between *H. canis* and polyarthritis.

Key words: *Hepatozoon canis*, polyarthritis, dog.

Introducción

Las enfermedades articulares inflamatorias en el perro se deben generalmente a procesos infecciosos o inmunomediados (Merich Taylor 2000). La artritis infecciosa puede ser causada por bacterias (rickettsias como *Ehrlichia canis*, micoplasmas y espiroquetas), hongos y virus. Las bacterias son los agentes infecciosos más comunes. Las artritis fúngicas, virales y por protozoarios (principalmente *Leishmania chagasi infantum*) son poco frecuentes y, por lo general, se asocian con alteraciones que acompañan a otros desórdenes sistémicos (Greene y Budsberg 2008).

La hepatozoonosis canina es una enfermedad transmitida por garrapatas y causada por protozoos del género *Hepatozoon*. Además de la transmisión vectorial, se ha descrito la transmisión horizontal de la madre a la crías (Greene y Budsberg 2008; Baneth et al 2008). La especie reportada en Europa, Asia, África y Sudamérica es *Hepatozoon canis* (Gonen et al 2004, Perez Tort et al 2007), cuyo hospedador definitivo es la garrapata marrón del perro *Rhipicephalus sanguineus*. La distribución geográfica es, en esencia, la del hospedador definitivo. Los hospedadores intermediarios incluyen al perro y a otros mamíferos silvestres como chacales, zorros, coyotes, hienas y felinos africanos (Baneth et al 2008; Georgi y Georgi 1994). Los casos descritos en perros en el sur de EEUU se deben a una especie más patógena, denominada *Hepatozoon americanum* (Vincent-Jhonson et al 1997), transmitida por la garrapata de la costa del Golfo, *Amblyomma maculatum* (Ewing y Panciera 2003).

La hepatozoonosis canina producida por *H. canis* es una enfermedad compleja que requiere de diversas condiciones relacionadas con la inmunocompetencia del animal, además de la presencia del ectoparásito, para inducir el síndrome clínico (Baneth et al 2008). La mayoría de los perros afectados presentan infección subclínica (Merich Taylor 2000) y la aparición de signos clínicos se encuentra relacionada con la cantidad de parásitos circulantes en la sangre (Eiras et al 2010). Los perros con afección clínica usualmente son jóvenes o inmunodeficientes (Merich Taylor 2000) y los signos clínicos que se observan con mayor frecuencia son fiebre, anemia y emaciación (Greene y Budsberg 2008). Muchos perros presentan, además, descarga óculo-nasal purulenta, rigidez muscular y, en los casos debidos a *H. americanum*, dolor localizado en los miembros y columna lumbar (Taborda y Merchant 1997). Algunos autores han observado otras manifestaciones, tales como diarrea, anorexia y paraparesia. Si bien el curso de la enfermedad suele ser prolongado, los signos clínicos pueden ser intermitentes. Algunos perros experimentan períodos de recuperación antes de la recurrencia. Asimismo, también puede esperarse una remisión espontánea (Baneth et al 2008; Taborda y Merchant 1997).

Las fases tisulares de *H. canis* inducen inflamación piogranulomatosa y/o necrosis en diferentes órganos, responsables de la enfermedad clínica (Merich Taylor 2000). Además, como consecuencia de la afección crónica, puede depositarse sustancia amiloide en múltiples órganos y, en casos más severos, se ha podido observar vasculitis y glomerulonefritis, lo que sugiere la participación de complejos inmunitarios como consecuencia de la infección (Baneth et al 2008).

En nuestro país, la hepatozoonosis canina está descrita desde 1999 y la confirmación molecular de la enfermedad producida por *H. canis* se realizó unos años después en perros de la provincia de Buenos Aires (Eiras et al 2007, Perez Tort y Petetta 2012). Desde ese entonces, la infección ha sido detectada en muchas provincias argentinas y aparece con elevada prevalencia durante los meses cálidos del año (Eiras et al 2010, Perez Tort y Petetta 2012).

Caso clínico

Se presentó a la consulta un canino, mestizo, macho, de 5 meses de edad con decaimiento y dolor generalizado de 24 horas de evolución. Durante el examen físico, los hallazgos fueron: temperatura rectal de 40,1 °C, mucosas pálidas, linfonódulos superficiales ligeramente aumentados de tamaño y presencia de abundantes garrapatas (*Rhipicephalus sanguineus*). El animal manifestaba intenso dolor en la palpación-presión de la región lumbar. No se observaron alteraciones en los estudios radiográficos de la columna lumbar. El paciente fue medicado con tramadol (1 mg/kg/PO c/8 h, durante 48 h), amoxicilina (20 mg/kg/PO/ c/12 h, durante 10 d) e ivermectina, exhibiendo una mejoría clínica. Durante el control (20 días posteriores a la primera consulta), el cachorro manifestó dolor muy marcado en ambas articulaciones escapulo-humerales, hallándose la articulación izquierda aumentada tres veces su tamaño (Figura 1). También estaban afectadas las articulaciones humerorradiocubitales, coxofemorales y femorotibiorrotulianas (Figura 2). Se extrajo sangre de la vena cefálica con y sin anticoagulante (EDTA) para la realización de estudios hematológicos y bioquímicos de rutina. Además, se confeccionaron extendidos sanguíneos para la búsqueda de patógenos (mórulas de *Ehrlichia* o merozoitos de piroplasmas) con sangre periférica del pabellón auricular. Se extrajo una muestra del líquido sinovial, mediante aspiración con aguja fina (AAF) de la articulación coxofemoral izquierda, para estudio citológico. Durante la extracción se observó que el volumen estaba aumentado, el color era amarillo ambarino (xantocromía por hemorragia previa) y la viscosidad estaba disminuida (hallazgo frecuente en la inflamación intraarticular intensa) (Figura 3). En el




Fig. 1. Articulación escapulo-humeral izquierda aumentada de tamaño.

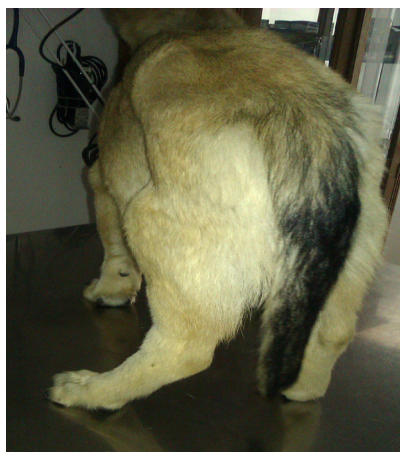

Fig. 2. Articulaciones coxofemoral y femorotibiorotuliana izquierdas aumentadas de tamaño.



Fig. 3. Abundante líquido sinovial amarillo ambarino.

estudio citológico del líquido se hallaron abundante cantidad de macrófagos y polimorfonucleares neutrófilos segmentados, compatibles con un proceso inflamatorio aséptico. Los resultados del análisis clínico de la sangre fueron: hematocrito 17 % (ref. 37-55), hemoglobina 5,1 g/dl (ref. 12-18), eritrocitos 2,3 millones/ μ l (ref. 5,5-8,5), albúmina 1,92 g/dl (ref. 2,3-3,8), globulinas 4,31 g/dl (ref. 3-4,1), relación A/G 0,44 (ref. 0,6-1,1) y presencia de abundantes gamontes de *Hepatozoon sp.* dentro de los neutrófilos. Con el diagnóstico de hepatozoonosis, se indicó un protocolo combinado de toltrazuril 20 mg/kg/c24 h/PO, durante 7 días y sulfadimetoxina 40mg/kg/c12 h/PO, durante 15 días. Se realizó, además, una transfusión sanguínea que generó el aumento del hematocrito. El tratamiento logró reducir la tumefacción articular y disminuir el dolor. Quince días después, el animal se presentó a la consulta con decaimiento, vómitos, deshidratación y diarrea con hematoquesia. El paciente murió 12 h después. En la necropsia se observaron edema subcutáneo, congestión y edema pulmonar, intususcepción en el tercio distal del intestino delgado y congestión de la mucosa del intestino grueso con contenido sanguinolento en toda su extensión. El hígado presentó un aspecto de nuez moscada, observándose, además, linfadenomegalia generalizada y moderada renomegalia. En las articulaciones se constataron engrosamiento de la cápsula articular y abundante cantidad de líquido sinovial seroso amarillento rosado (Figura 4). Se tomaron muestras de linfonódulos, hígado, bazo, cápsula articular, hueso, riñón e intestino delgado para estudios histopatológicos. Los hallazgos fueron: linfonódulos con marcada depleción linfoidea, hepatitis con hiperplasia de células de Kupffer e infiltración de neutrófilos y células mononucleares y esplenitis con marcada depleción linfoidea e infiltración de células histiocíticas. Se observaron abundantes merontes

en diversos estadios de desarrollo en linfonódulos, hígado y bazo (Figura 5). En el riñón se observó glomerulonefritis y en el intestino delgado enteritis necrótica superficial y presencia de un meronte. En el hueso no se observaron lesiones. En la cápsula articular se constataron infiltración de células mononucleares y abundantes merontes inmaduros (Figura 6). Se realizó el estudio molecular para la identificación y tipificación del agente. Se utilizó el kit QIAamp DNA FFPE *tissue* (QIAGEN, Alemania) para la extracción de ADN de las muestras de linfonódulos y de cápsula articular que habían sido embebidas en parafina y procesadas para su estudio histopatológico. Del ADN extraído se amplificó, mediante PCR, un fragmento de aproximadamente 650 pares de bases correspondientes al gen 18S rRNA, utilizando los *primers* Hep1 y Hep2 en el Laboratorio de Inmunoparasitología (FCV-UNLP). El protocolo de trabajo para la amplificación mediante PCR fue: 94 °C durante 5 min, 35 ciclos de amplificación

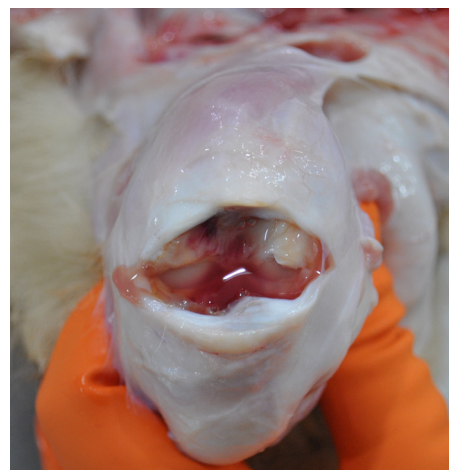

Fig. 4. Articulación femorotibiorotuliana izquierda. Engrosamiento de la cápsula y de la membrana sinovial.

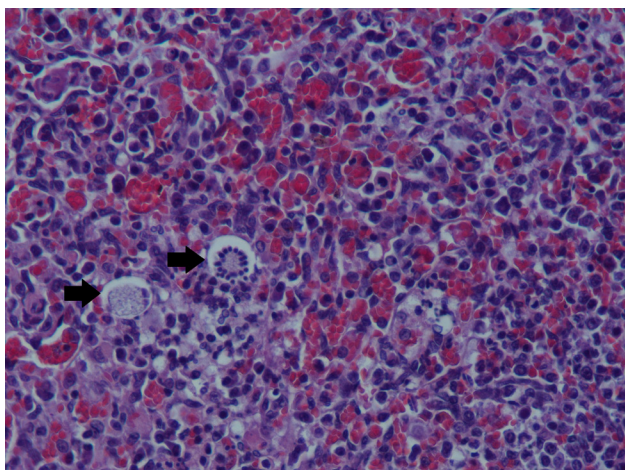


Fig. 5. Bazo con leve infiltración de células histiocíticas y merontes (→), uno con patrón clásico de “rayos de rueda”. H&E, Obj. 40X.

(94 °C durante 60 segundos, 58 °C durante 60 seg y 72 °C durante 60 seg) y 7 min a 72 °C para la extensión final. Los productos de amplificación del ADN fueron purificados y enviados al Instituto de Biotecnología (INTA- Castelar) para su secuenciación. Las secuencias obtenidas fueron comparadas con la información disponible en el GENBANK mediante BLAST (<http://www.ncbi.nlm.nih.gov/BLAST/>). El producto secuenciado mostró un 100 % de identidad con *H. canis*.

Discusión

En el presente trabajo se describe un caso atípico de poliartritis aséptica asociada a la infección por *H. canis*, con presencia de merontes en la cápsula articular. La confirmación de hepatozoonosis por *H. canis* en perros con afección articular asociada es un hallazgo muy poco frecuente y ha sido escasamente reportada en la literatura internacional (Bitton *et al* 2012).

En este caso se observó una parasitosis por garrapatas del género *Rhipicephalus sanguineus*, hospedador definitivo y vector de *H. canis*. Entre las alteraciones observadas, la hiperglobulinemia puede asociarse con el curso crónico de la enfermedad, debida a mecanismos inmunomediados descritos en la literatura (Greene y Budsberg 2008; Baneth y Weigler 1997). La hipoalbuminemia también ha sido descrita en la hepatozoonosis, como consecuencia de escasa síntesis hepática, anorexia y pérdida glomerular considerable debida a glomerulonefritis (Greene y Budsberg 2008; Baneth *et al* 1995). En nuestro caso, tanto el hígado como el riñón se encontraban afectados.

La detección de numerosos gamontes de *Hepatozoon* sp. en los extendidos sanguíneos permitió arribar al diagnóstico de hepatozoonosis. Éste es el método diagnóstico más efectivo y rápido para el

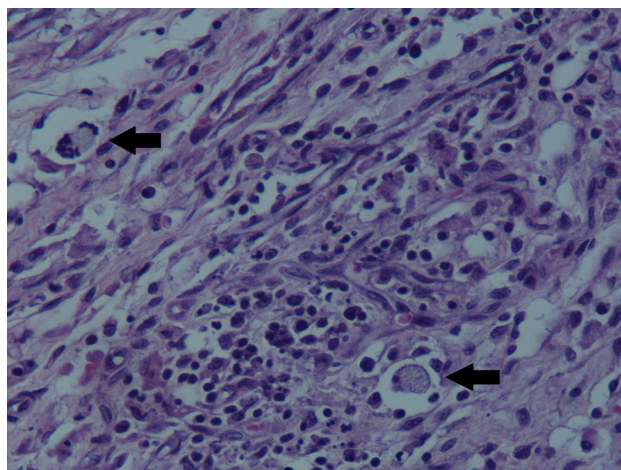


Fig. 6. Cápsula articular con moderada infiltración de células mononucleares y dos merontes (→). H&E, Obj. 40X.

diagnóstico de la infección por *H. canis*, pero no así para la infección por *H. americanum*, porque es mucho más infrecuente la detección de gamontes circulantes (Greene y Budsberg 2008).

En el estudio histopatológico de los órganos hemolinfáticos se encontraron merontes en diferentes estadios de maduración, con veinte a treinta micromerozoítos o formando la imagen típica en “rayo de rueda”. También se halló un meronte maduro en el intestino delgado. Esta localización muy poco frecuente, ya que cuando ingresan los esporozoítos, penetran la pared intestinal, invaden las células mononucleares y por vía sanguínea o linfática alcanzan los órganos hemolinfáticos, el riñón y el hígado, donde tiene lugar el proceso de reproducción asexual o merogonia.

El cuadro clínico descrito en este trabajo coincide con algunos signos descritos en la bibliografía (Merit Taylor 2000; Greene y Budsberg 2008; Taborda y Merchant 1997) para la afección por *H. canis*: fiebre, anemia, letargo y linfadenomegalia. Sin embargo el dolor lumbar que presentó el cachorro ha sido descrito y es más común en la infección por *H. americanum* (Greene y Budsberg 2008). Por tal motivo, la determinación de la especie actuante con técnicas moleculares resultó de mucha utilidad para la confirmación del diagnóstico.

La patogenia de las lesiones articulares generadas por protozoarios no está totalmente clara. Si bien, en este caso, la presencia del parásito en la cápsula articular podría explicar las alteraciones observadas, debe considerarse, también, como mecanismo de daño, el depósito de inmunocomplejos circulantes (Greene y Budsberg 2008) y otros procesos articulares de origen inflamatorio que no pudieron ser evaluados en el caso que aquí se presenta.

En conclusión, se destaca el hallazgo poco frecuente de un cuadro de poliartritis y dolor lumbar con

lesión de la cápsula articular junto con la presencia de merontes de *H. canis* y en ausencia de lesiones óseas. Resulta necesaria mayor investigación en este campo y sumar casos clínicos similares, para determinar si existe un mecanismo en el que *H. canis* puede estar directamente implicado en el proceso articular.

Declaración de conflicto de intereses

El autor declara que no existe conflicto de intereses, incluyendo las relaciones financieras, personales o de otro tipo con otras personas u organizaciones que pudieran influir de manera inapropiada en el trabajo.

Bibliografía

Baneth G, Harmelin A, Presentey BZ. *Hepatozoon canis* infection in two dogs. J Am Vet Med Assoc. 1995; 206: 1891-94.

Baneth G, Weigler B. Retrospective case-control study of hepatozoonosis in dogs in Isr J Vet Intern Med. 1997; 11: 365-70.

Baneth G, Douglass K, Nancy A, Craig T. Hepatozoonosis. En: Greene CE, 2008. Enfermedades infecciosas del perro y el gato, 3º edición. Buenos Aires; Inter-médica, pp.766-73.

Bitton E, Bibring U, Bruchim Y, Baneth G. Hepatozoonosis in a dog with skeletal and joint involvement: a case report and review of the literature. Isr JVet Med. 2012; 67(2): 120-6.

Eiras DF, Basabe J, Scodellaro CF, Banach DB, Matos ML, Krimer A, Baneth G. First molecular characterization of canine hepatozoonosis in Argentina: evaluation of asymptomatic *Hepatozoon canis* infection in dogs from Buenos Aires. Vet Parasitol. 2007; 149: 275-9.

Eiras DF, Basabe J, Scodellaro CF, Fontanarrosa MF, Vezzani D, Mekuzas Y, Gonen L, Baneth G. Epidemiología de la hepatozoonosis canina en Buenos Aires (Argentina) durante el período 2002-2008. XVIII Reunión Científico-Técnica, AAVLD (Asociación Argentina de Veterinarios de Laboratorio Diagnóstico). Mercedes, Corrientes. 3, 4 y 5 de noviembre de 2010.

Ewing S, Panciera R. American canine hepatozoonosis. Clin Microbiol Rev. 2003; 16 (4): 688-97.

Georgi J, Georgi M, 1994. Parasitología en clínica canina, 1º edición. México; Interamericana-Mc Graw-Hill.

Gonen L, Straus-Ayali D, Shkap V, Vincent-Johnson N, Macintire D, Baneth G. An enzyme-linked immunosorbent assay for antibodies to *Hepatozoon canis*. Vet Parasitol. 2004; 122: 131-9.

Greene CE, Budsberg SC. Infecciones musculoesqueléticas. En: Greene CE, 2008. Enfermedades infecciosas del perro y el gato, 3º edición. Buenos Aires, Inter-médica; pp. 917-20.

Meric Taylor S. Enfermedades articulares. En: Nelson RW y Couto CG, 2000. Medicina interna de animales pequeños, 2º edición. Buenos Aires, Inter-médica; pp. 1149-55.

Pérez Tort G, Petetta L. Estudio de 50 casos de hepatozoonosis en caninos naturalmente infectados en el Gran Buenos Aires, Argentina. Vet Arg. 2012; 29 (293): 1-10.

Pérez Tort G, Petetta L, Favre M, Mas J, Robles A. Primera descripción de un brote de hepatozoonosis en un refugio

de perros y su tratamiento mediante una formulación de toltrazuril especialmente preparada para caninos. Vet Arg. 2007; 20 (235): 388-98

Taborda J, Merchant SR. Protozoosis e infecciones varias. En: Ettinger SJ y Feldman EC, 1997. Tratado de medicina interna veterinaria, enfermedades del perro y el gato. 4º edición. Buenos Aires; Inter-médica, pp.476-7.

Vincent-Johnson NA, Macintire DK, Lindsay DS, Lenz SD, Baneth G, Shkap V. A new *Hepatozoon* species from dogs: description of the causative agent of canine hepatozoonosis in North America. J Parasitol. 1997; 83: 1165-72.