

Rev. Esp. de Cir. Osl. (145-156) 1990

DEPARTAMENTO DE CIRUGÍA
CÁTEDRA DE TRAUMATOLOGÍA Y CIRUGÍA ORTOPÉDICA
FACULTAD DE MEDICINA
UNIVERSIDAD DE ZARAGOZA
PROF. : F. SERAL IÑIGO

El abordaje transapofisario en las fracturas complejas del extremo distal femoral y proximal tibial

**D. PALANCA MARTÍN; A. MOROS MARCO; R. DE MIGUEL OLMEDA;
J. MANUEL GARICA PEQUERUL; J. ALBAREDA ALBAREDA; F. SERAL IÑIGO**

RESUMEN:

Los autores presentan las ventajas e inconvenientes, así como los distintos pasos de la técnica quirúrgica en el abordaje transapofisario, para resolver aquellas fracturas complejas tanto del extremo distal femoral como del extremo proximal tibial, en donde una amplia exposición del foco fracturario es imprescindible para lograr la restauración lo más anatómica posible de la superficie articular, que le permita a los pacientes reiniciar una movilización articular precoz.

Consideran a este tipo de abordaje quirúrgico como muy beneficioso e imprescindible en estas fracturas tan complejas, presentando su experiencia al respecto.

Descriptores: Fracturas extremidad distal fémur. Fracturas extremidad proximal tibia. Abordaje transapofisario.

SUMMARY:

The authors show the advantages and disadvantages, as well as some different points of the surgical technique at the transapophyseal approach, for complex fractures of the distal end of the femur and proximal tibial plateau, when an extensible exposure is essential to obtain an anatomic restitution of the articular surface, and to allow to the patient to mobilize the joint at once.

They consider this type of surgical approach as very beneficial and essential in these fractures so complex. They present their experience.

Key words: Fractures of the distal end of the Femur. Fractures of tibial Plateau. Transapophyseal Approach. Surgical Results.

Introducción

De todos son conocidas las dificultades que entrañaban, hasta hace relativamente pocos años las fracturas conminutas intraarticulares del extremo distal del fémur, así como las fracturas bituberositarias de tibia, por no disponer de un abordaje quirúrgico satisfactorio de esta región de la anatomía humana, que permitiera reducir los fragmentos de forma anatómica. Así hasta hace solo pocos años, el debate se establecía entre la indicación ortopédica o quirúrgica; sin embargo, hoy en día, la mayoría de los cirujanos ortopédicos han optado por la solución quirúrgica a la vista de los resultados obtenidos, lo cual, ha exigido la realización de diferentes vías de abordaje que permitieran una amplia exposición del foco fracturario.

OLERUD (1) menciona en 1971, un abordaje transapofisario que permitía resolver de una forma satisfactoria este tipo de lesiones traumáticas, publicándolo posteriormente (2) con toda serie de detalles técnicos en 1972. Este autor recomendaba una amplia exposición en forma de Y, que permitía una visualización completa de la articulación de la rodilla mediante una elevación en bloque de la tuberosidad tibial, levantando y rechazando proximalmente todo el aparato extensor. Mediante esta vía, se daba un amplio acceso tanto de la parte medial como de la lateral, del extremo distal femoral así como una completa visualización de la superficie articular. Sin embargo, este abordaje no estaba exento de problemas, destacando la posible necrosis de los colgajos cutáneos por isquemia de los mismos, dando lugar a infección de la herida quirúrgica, como así lo reflejan MICE, BUCHOLZ y

GROGAN (3) e incluso el propio OLERUD que recomendaba el uso con precaución de esta vía (2).

Otros autores (3), investigan nuevos abordajes quirúrgicos que faciliten la exposición del foco fracturario sin los riesgos anteriormente referidos, mediante una prolongación distal de la incisión lateral, dirigiéndola hacia la apófisis tibial. Esta nueva vía, fue leída, en el Mitin Anual de la Academia de Cirugía Ortopédica en 1981 y posteriormente publicada (3). Las indicaciones para este abordaje son limitadas; la más frecuente sería, en los casos en los que hay una imposibilidad para obtener una reducción satisfactoria y una buena fijación interna de la fractura intraarticular a través del abordaje lateral convencional.

En lo referente a las fracturas del extremo proximal de tibia, se han descrito abordajes para las fracturas de platillo tibial lateral, como los descritos por: PERRY, EVANS y RICE (4), GOSSLING y PETERSON (5) hay otros autores que proponen un doble abordaje como: BLANCHARD y SAMUEL (6), BURRY et al. (7), CHAIX y cols.(8), por su parte, el grupo AO propuso, una incisión tipo mercedes para las fracturas bituberositarias; en todos ellos a excepción de PERRY y cols.(4), se utilizaba una exposición submeniscal de la superficie articular. Este autor (4), propone la transección del cuerno anterior del menisco externo para facilitar la visualización de la superficie articular tibial lateral, revisando posteriormente mediante artroscopia los casos intervenidos sin haber encontrado desinserción del mismo. Sin embargo todos estos abordajes no permitían una aceptable visualiza-

ción de ambas superficies articulares y además comprometían, como en el caso de la incisión tipo mercedes, la vascularización de los colgajos cutáneos, lo que ha llevado a algunos autores a investigar nuevas vías de abordaje en este territorio de la anatomía humana.

FERNÁNDEZ (9) en 1988, describe un abordaje anterior de la rodilla con osteotomía de la tuberosidad tibial, obteniendo una amplia exposición de ambas mesetas tibiales así como de la superficie articular tibial, que permite tratar a este tipo de fracturas de forma satisfactoria, logrando una reducción anatómica de los fragmentos articulares así como la reinserción de las espinas tibiales caso de que éstas estén arrancadas e

incluso una sutura primaria del ligamento cruzado posterior en caso de necesidad.

En el presente artículo, hacemos referencia a las ventajas e inconvenientes del abordaje transapofisario en estos tipos de fracturas, así como nuestra experiencia al respecto.

Material y métodos

Presentamos seis casos intervenidos en nuestro Servicio de Traumatología y Cirugía Ortopédica del Hospital Clínico Universitario de Zaragoza entre los años 1984 y 1988 en los que se ha realizado un abordaje transapofisario para resolver quirúrgicamente una fractura compleja, conminutada e intraarticular del extremo distal femoral o proximal tibial, con grave afectación y decaje de la superficie articular.

La edad promedio de los pacientes era de 54,6 años, estando los límites de edad comprendidos entre los 37 y los 73 años.

Cinco de estos casos, se trataban de fracturas que afectaban al extremo distal femoral, correspondiendo dos de ellos a un tipo C3, otros dos a un tipo C2 y uno a tipo C1 de la clasificación de AO (Figuras nº 1, 2 y 3).

Solo un caso, presentaba una fractura bicondilar del extremo proximal de tibia tipo C3 de la clasificación de AO, o tipo V de la de SCHATZKER, (10) con grave afectación articular de ambos platillos así como una fractura por arrancamiento de las espinas tibiales. En este caso y dadas las características de la fractura, fue necesario realizar una transección del cuerpo anterior del menisco lateral con elevación del mismo para poder reconstruir la superficie articular externa, que se encontraba totalmente hundida (Figura nº 4).

La restauración de la superficie articu-

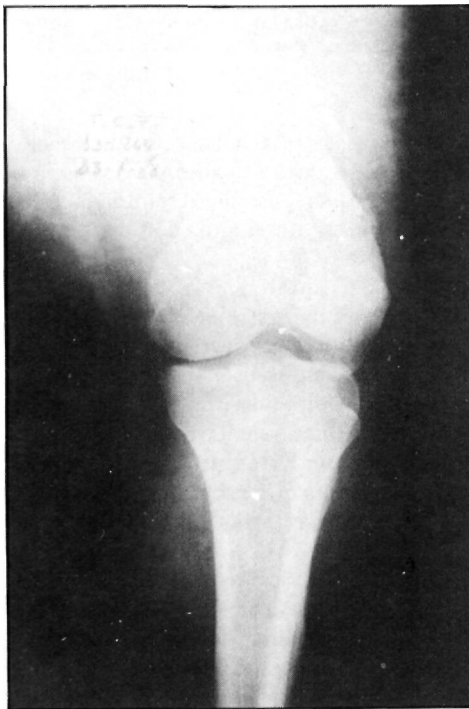


Figura nº 1: Fractura supraintercondílea conminutada distal femoral, tipo C3 de la clasificación de AO.

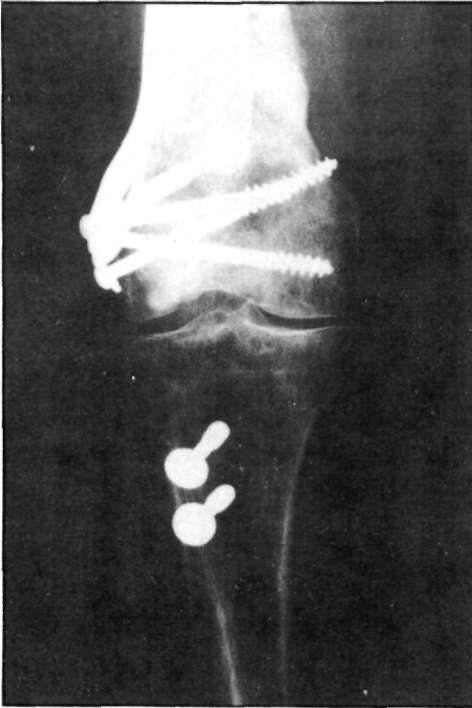


Figura nº 2: Control postoperatorio de dicha fractura comprobándose una restauración de la superficie articular femoral.

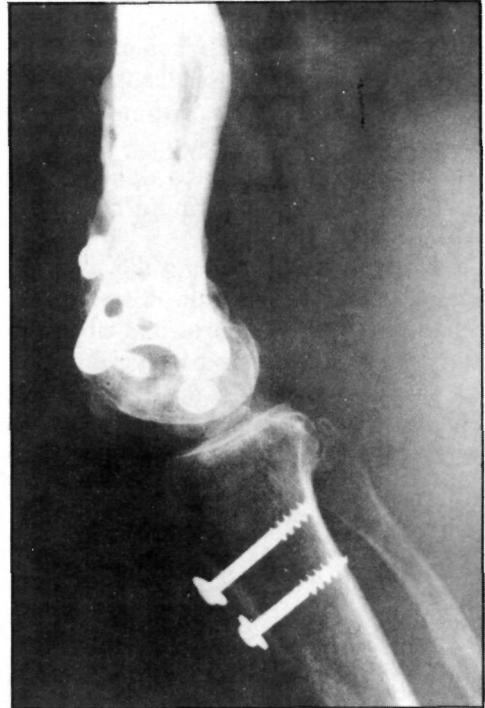


Figura nº 3: Control postoperatorio en proyección lateral.

lar, se acompañó en todos los casos de una fijación interna de la fractura, bien, mediante clavo placa, placa condílea o como en el caso de la fractura bicondilar, con doble placa en L, precisando en este caso, fijar las espinas tibiales mediante un cerclaje alámbrico por encontrarse éstas arrancadas de su inserción (Figura nº 5).

Por regla general, a los pacientes se les permitía levantarse al sillón a las 48 horas postoperatorias y caminar con la ayuda de bastones ortopédicos y en descarga al 5º día.

En tres de los casos se aplicó movilización articular pasiva mediante un dispositivo mecánico, desde las 48 horas tras la intervención.

La técnica quirúrgica empleada ha sido la siguiente:

Colocamos al paciente sobre la mesa de quirófano, en decúbito supino, isquemias en la raíz del muslo y con la extremidad inferior fracturada con una angulación de unos 60º.

La incisión que preconizamos, tanto para las fracturas del extremo distal del fémur como para las del extremo proximal de la tibia es una vía anteroexterna en el caso de las fracturas distales intraarticulares conminutas del fémur se deberá prolongar más proximalmente. Este tipo de incisión se extiende unos 20 cms. proximalmente y unos 15 cms. distalmente desde la superficie articular (Figura nº 6). Con el fin de evitar los relieves óseos como serían la rótula y la tuberosidad anterior de la tibia, la incisión deberá transcurrir lateralmente a esas estructuras óseas. Los colgajos cutáneos, se realizan en profundidad conjuntamente con el subcutáneo, para no alterar la vascularización de los mismos.

Seguidamente, actuaríamos de forma distinta caso de tratarse de una fractura que afecte al 1/3 distal femoral o al 1/3 proximal tibial.

En el primer caso y tras el abordaje anteriormente descrito, se practica una sección longitudinal de la cintilla iliotibial, de proximal a distal, prolongándose en dirección retinocular y extendiéndose a ambos márgenes del tendón patelar. En este punto, la tuberosidad tibial debe ser cuidadosamente expuesta. Seguidamente se practica una osteotomía de la misma mediante sierra oscilante y osteotomo, que deberá tener una forma trapezoidal de unos 20 mm. de ancho en la parte proximal y de unos 15 mm. en la distal y con una longitud de unos 5 cms.. Antes de iniciar la osteotomía de la tuberosidad, se deberá practicar tres agujeros sobre la misma para facilitar posteriormente su

fijación. La razón por lo que la osteotomía se extiende distalmente sobre la cresta, es para garantizar una fijación sólida en la diáfisis tibial.

Una vez que el bloque óseo está libre, todo el aparato extensor puede ser elevado proximalmente y sus inserciones sinoviales retro-patelares del paquete adiposo seccionadas, exponiendo la porción anterior del menisco medial y lateral, así como el ligamento cruzado anterior y las espinas tibiales, pudiendo actuar sobre ellos, caso de ser necesario.

La cápsula articular es seccionada transversalmente a nivel de la línea articular, pudiendo extenderse medial y lateralmente, continuando proximalmente de forma habitual; quedando de esta manera completamente expuesto todo el extremo distal femoral, permitiendo reducir y estabilizar de una

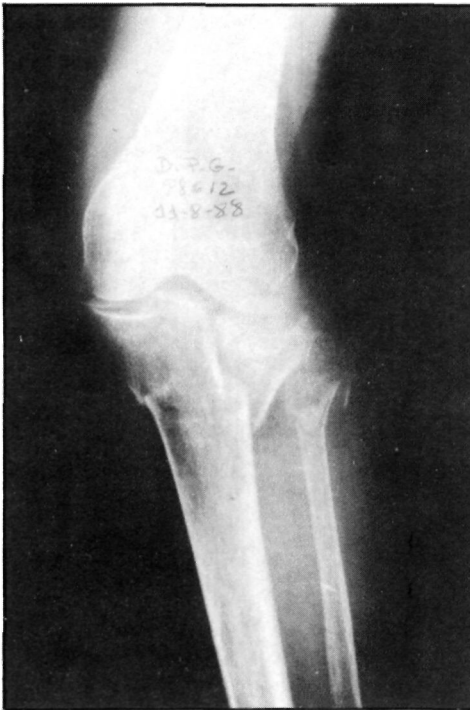

Figura nº 4: Fractura bicondilar del extremo proximal de la tibia, tipo C3 de la clasificación de AO.

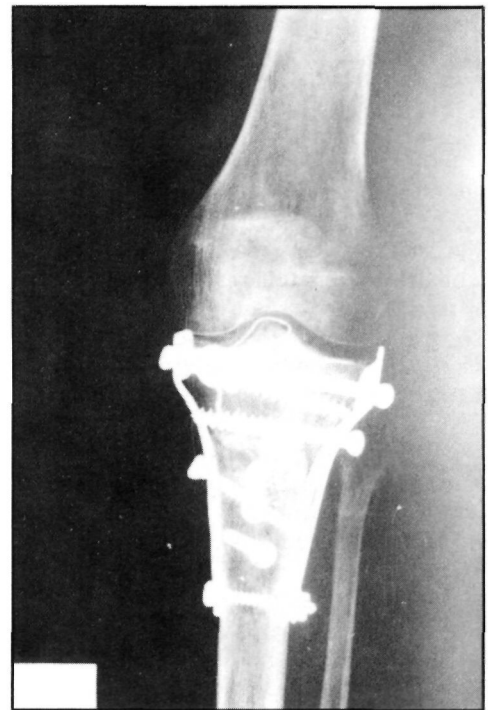

Figura nº 5: Control postoperatorio de dicha fractura.

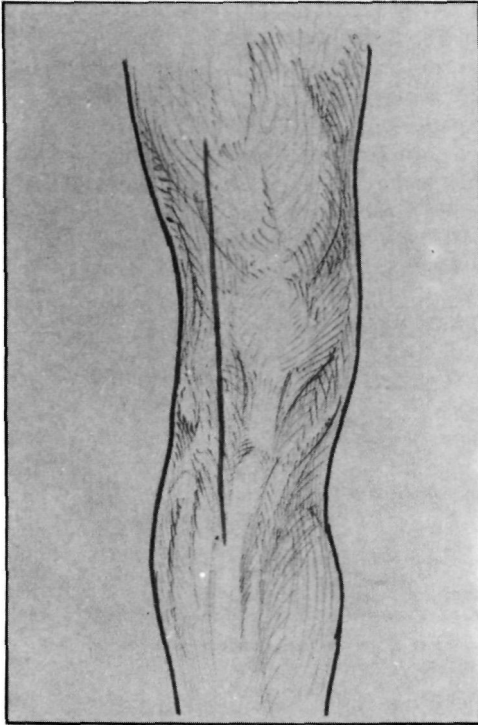


Figura nº 6: Esquema de la incisión cutánea.

forma anatómicos los fragmentos articulares.

En el segundo caso, cuando se trata de una fractura bituberositaria conminuta e intraarticular de tibia, el abordaje quirúrgico es el mismo aunque en este caso, la incisión no deberá prolongarse tanto proximalmente como mencionamos anteriormente.

La situación del paciente sobre la mesa del quirófano, es similar al caso anterior; practicando una incisión recta anterolateral, que se extiende unos 10 cms. proximalmente y unos 15 cms. distal a la línea articular. Los siguientes gestos quirúrgicos son iguales que los ya mencionados, debiendo desinsertar en la vertiente lateral, el músculo tibial anterior y el peroneo lateral largo, mientras que en la vertiente medial solo es necesario desinsertar el borde anterior del ligamento colateral medial y los tendones de la pata de

ganso, conservando una pequeña porción medial que permita al término de la intervención la reinsertación de los mismos.

Seguidamente, se procede mediante escoplo, a practicar una osteotomía del tubérculo de GERDY para rechazar proximalmente la bandeleta iliotibial. Este hecho, frecuentemente no es necesario, debido a que en estas fracturas, se encuentra fracturado y arrancado de su inserción.

Para obtener una completa exposición de la metafisis tibial, procedemos seguidamente a osteotomizar la tuberosidad tibial como expusimos anteriormente (Figura nº 7).

Cuando el menisco impide una adecuada visualización de la superficie articular que se encuentra por debajo de él, éste puede

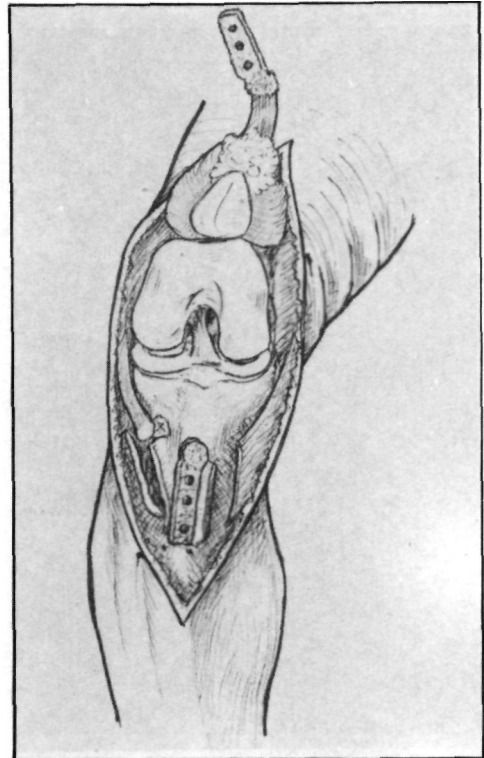


Figura nº 7: Levantamiento de la tuberosidad anterior de la tibia y del tubérculo de Gerdy.

ser desinsertado anteriormente. En estos casos, el cuerno anterior del menisco puede ser seccionado y levantado, separándolo radialmente desde su inserción en la capsula tibial a través de una sección de las fibras meniscotibiales horizontales. Dado el riesgo de desvascularización del mismo, éste sólo deberá ser levantado en aquellos casos en los que las características de la fractura lo exijan para lograr la restauración de la misma (Figura nº 8).

Finalmente y una vez levantado en menisco, tendremos una completa visión de la superficie articular tibial y femoral, así como de la escotadura intercondílea, de las espinas tibiales y de los ligamentos cruzados.

Una vez finalizada la fijación interna

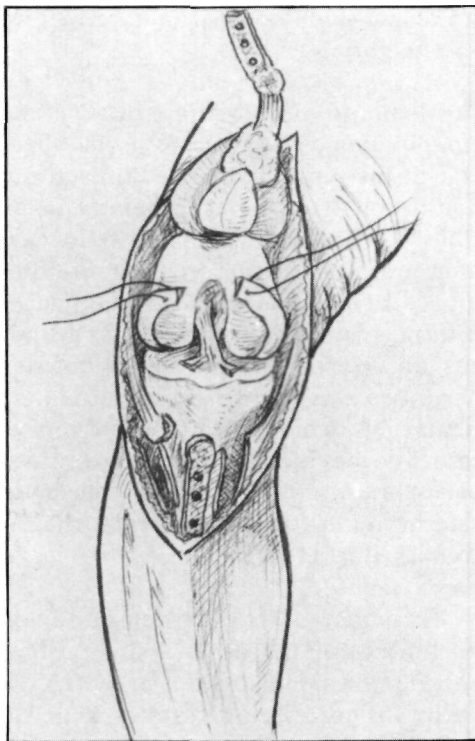


Figura nº 8: Aspecto técnico de la intervención mostrando la sección y el levantamiento meniscal.

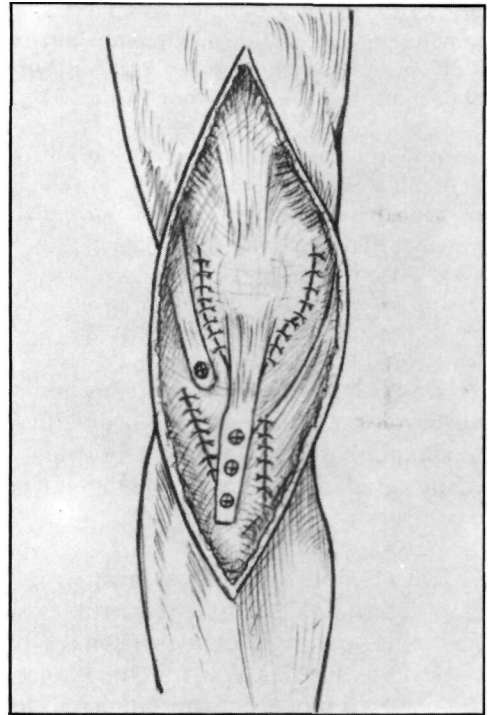


Figura nº 9: Osteosíntesis de las tuberosidades y sutura de las estructuras capsulo ligamentosas.

de los focos fractuarios, procederemos de forma inversa a la expuesta para el cierre de la herida quirúrgica. Para lo cual, los meniscos podrán reinsertarse utilizando un material de sutura no reabsorbible; suturando el cuerno anterior y la periferia del mismo mediante puntos sueltos en U. El tubérculo de GERDY, es fijado mediante un tornillo largo de esponjosa. Los tendones de la pata de ganso, son asimismo reinsertados mediante puntos sueltos. La osteotomía del tubérculo tibial es fijada con tres tornillos que deberán anclar en la cortical posterior de la tibia. Finalmente, el resto de las estructuras musculares y capsulares son saturadas dejando un drenaje de aspiración intraarticular durante 24 horas y otros superficial (Figura nº 9).

A las 48 horas postoperatorias, el paciente comienza con movilizaciones pasivas so-

bre férula móvil articulada, comenzando a movilizar en un arco de movimiento entre 0° y 30°, para ir progresando en la medida que el paciente tolere la flexión articular.

Al 5° día postoperatorio, se le permite la deambulaci3n en descarga y con la ayuda de bastones ortopédicos, permitiéndole realizar movilizaciones activas de la misma.

Resultados

En ninguno de nuestros casos hemos observado necrosis en los bordes de la herida quirúrgica, así como tampoco, hemos evidenciado infecci3n superficial o profunda de la misma.

Por otra parte, tampoco hemos visto cambios radiol3gicos sobre la tuberosidad tibial que nos haga sospechar una necrosis avascular de la misma, habiendo, por otra parte, consolidado en todos los casos en un plazo de 2,6 meses. Asimismo, hemos observado en dos de nuestros casos la existencia postoperatoria de una patela baja posiblemente debido a una fibrosis del tend3n in frapatelar secundaria a una movilizaci3n retardada de la articulaci3n como consecuencia de la complejidad de la fractura. Recientemente (11), se ha publicado la existencia de modificaciones en la altura de la r3tula despu3s de una osteotomía proximal tibial, imputando este hecho, a un acortamiento del tend3n rotuliano despu3s de una inmovilizaci3n prolongada con yeso así como a la cicatrizaci3n del propio tend3n. Por otra parte, en otro de nuestros casos que se trataba de un paciente con secuelas poliomiélticas en la extremidad fracturada, sufrió durante el postoperatorio inmediato una caída fortuita provocándose una fisura a nivel de la tuberosidad

tibial, que obligó a una prolongada inmovilizaci3n.

A los pacientes se les ha evaluado en cuanto a tres parámetros clínicos: dolor, grado de movilidad y estabilidad de la rodilla, reflejando los resultados obtenidos en la Tabla I.

Discusi3n

Una de las condiciones indispensables para obtener un buen resultado ante fracturas conminutas intraarticulares de la rodilla, es lograr la restauraci3n completa de la anatomía, mediante una exacta reducci3n del foco fracturario, una fijaci3n interna y una rígida movilizaci3n precoz de la articulaci3n; hechos que para lograrlos es fundamental disponer de un abordaje quirúrgico satisfactorio.

Mediante el abordaje transapofisario, obtenemos una correcta visualizaci3n de las superficies articulares, tanto distal del fémur como proximal de la tibia, lo cual nos facilita la reducci3n anatómica de la fractura, permite una mayor facilidad para realizar la fijaci3n interna y finalmente, si estas dos premisas anteriores se han cumplido, nos permitirá movilizar precozmente la articulaci3n mediante un dispositivo mecánico de movilizaci3n pasiva durante el postoperatorio inmediato, favoreciendo este hecho la curaci3n en fracturas intraarticulares (12,13).

Sin embargo, este abordaje que exige un levantamiento de la apófisis tibial anterior, ha sido criticado por SCHATZKER (14) que, aunque está de acuerdo en realizar amplios abordajes en estas lesiones articulares, no está de acuerdo

TABLA I

	Caso	Sexo	Edad	Lado	T. Frac.	Fijación	Injertos	Consol.(apof.)
1	211.694	H.	37	Dcho.	D. F. 03	Placa Condila	No	2 Meses
2	135.259	V.	49	Dcho.	D. F. 01	Clavo Placa	No	6 Meses
3	130.844	H.	58	Dcho.	D. F. 03	Placa Condila	Si	2 Meses
4	98.612	H.	70	ldo.	P. T. 03	Doble placa L.	Si	2 Meses
5	63.592	V.	75	Dcho.	D. F. 02	Placa Condila	Si	2 Meses
6	87.067	H.	41	ldo.	D. F. 02	Clavo Placa	Si	2 Meses

Consol.(mes)	Seg. (mes)	Mov.(Fle.)	Dolor	Inestab.	Camb. Art.	Complic.
6 Meses	28	100	No	No	Si	Patella baja
6 Meses	10	100	No	No	Secuela: Pcho	Fisura tibia
4 Meses	15	90	No	Varo	No	Patella baja
4 Meses	15	120	No	Varo	No	Gudeck
5 Meses	17	120	No	No	No	No
5 Meses	16	120	No	No	No	No

en levantar la tuberosidad tibial, ya que considera éste hecho quirúrgico como un daño sobreañadido a la lesión que el paciente presenta, considerando más oportuno, practicar una tenotomía en Z del tendón infrapatelar (15). Este autor, considera que las desventajas ocasionadas por la osteotomía del tubérculo tibial, son numerosas, destacando, que en las fracturas complejas, en las que se queda intacta la cortical anterior, la osteotomía aumentaría la conminución y complejidad para la reducción, además altera la vascularización de este amplio fragmento, el cual, solo puede nutrirse a través del tendón rotuliano y del paquete adiposo infrapatelar, pudiendo ésta quedar seriamente comprometida, aumentando el riesgo de infección.

Por su parte FERNANDEZ (16) replica a estas consideraciones apun-

do, que solo estaría indicada la osteotomía de la tuberosidad cuando las condiciones de las partes blandas lo permitan, cuando no exista una fractura que afecte a la cortical posterior que impida garantizar una solida fijación del segmento óseo levantado y finalmente, practicando una técnica cuidadosa y traumática de las partes blandas durante la intervención evitando de esta manera el riesgo de infección, además considera que la revascularización del tubérculo no se ve alterada ya que se comporta como un injerto de hueso esponjoso, hecho que favorece la revascularización.

Otro de los problemas, que pudieran achacársele a este tipo de abordaje es el relativo a los meniscos. Así para algún autor (13), cuando la complejidad de la fractura lo exigía, realizaba una meniscectomía total, con el fin de lograr una reducción de la misma. Sin embargo,

hoy en día, este gesto quirúrgico está totalmente desestimado, habiendo sido sustituido por la realización de un levantamiento del mismo por vía submeniscal, seccionando horizontalmente el ligamento meniscotibial (17), lo cual permite visualizar la superficie articular que se encuentra fracturada bajo el propio menisco y estabilizarla, colocándolo posteriormente en su lugar.

Basado en estudios previos existentes sobre la vascularización de los mismos, PERRY (4) en 1984, realiza por primera vez una sección del cuerno anterior del menisco, como maniobra facilitadora para la reducción en este tipo de fracturas, comprobando que cuando esta maniobra se realiza de una forma cuidadosa, la curación del menisco, no presenta problemas (18).

Recientemente, FERNÁNDEZ (9) en 1988, aconseja este gesto quirúrgico solo cuando la presencia de estas estructuras compromete una exacta reducción anatómica de la fractura situada por debajo de la misma.

Finalmente nosotros, consideramos que este abordaje ofrece una vía excelente que nos permite afrontar con mayor seguridad estas fracturas complejas.

Bibliografía

1. OLERUD, S.: Fracture of the Knee Joint. Proceedings of the Scandinavian Orthopaedics Society. 35 th. Assembly. Acta Orthop. Scandinav., 1971, 42: 429-464.
2. OLERUD, S.: Operative Treatment of Supracondylar-Condylar Fractures of the Femur. Technique and Results in fifteen Cases. J. Bone Joint Surg., 1972, 54-A: 1015-1032.
3. MICE, R.D.; BUCHOLZ, R. W.; GROGAN, D. P.: Surgical Treatment of Displaced Comminuted Fractures of the Distal End of the Femur. An Extensile Approach. J. Bone Joint Surg., 1982, 64-A: 871-879.
4. PERRY, C. R.; EVANS, L. G.; RICE, S.: A New Surgical Approach to Fractures of the Lateral Tibial Plateau. J. Bone Joint Surg., 1984, 66-A: 1236-1240.
5. GOSSLING, H. R.; PETERSON, CH. A.: A New Surgical Approach in the Treatment of Depressed Lateral Condylar Fractures of the Tibia. Clin. Orthop., 1979, 140: 96-102.
6. BLANCHARD, J. P.; SAMUEL, P.: Les fractures articulaires de l'extrémité supérieure du tibia. Encyclop. Med-Chir., 1966, 1-8, 44805.
7. BURRI, C; BARTZKE, G.; GOLDEWEY, J.; MUGGLER, E.: Fractures of the Tibial Plateau. Clin. Orthop., 1979, 138: 84-93.
8. CHAIX, O.; HERMAN, S.; COHEN, P.; LE BALC'H, T.; LAMARE, J.P.: Osteosynthèse par plaque épiphysaire dans les fractures des plateaux tibiaux. Rev. Chir Orthop., 1982, 68: 189-197.
9. FERNANDEZ, D.: Anterior Approach of the Knee with Osteotomy of the Tibial Tubercle for Bicondylar Tibial Fractures. J. Bone Joint Surg., 1988, 70-A: 208-219.
10. SCHATZKER, J.: The Tibial Plateau Fracture. Clin. Orthop., 1979, 138: 94-104.
11. SCUDERI, G. R.; WINDSOR, R. E.; INSALL, J. N.: Observations on Patellar Height after Proximal Tibial Osteotomy. J. Bone Joint Surg., 1989, 71-A, 245-248;
12. SALTER, R. B.; SIMMONDS, D. F.; MALCOM, B. W.; RUMBLE, E. J.; MAC-

- MICHEL, D.; CLEMENTS, N. D.: The Biological Effect of Continuous Passive Motion on the Healing of Full-Thickness Defects in articular Cartilage. An Experimental investigation in the Rabbit. *J. Bone Joint Surg.*, 1980, 62-A: 1232-1251.
13. PORTER, B. B.: Crush Fractures of the Lateral Tibial. Table. Factors. Influencing the Prognosis. *J. Bone Joint Surg.*, 1970, 52-B: 676-687.
14. SCHATZKER, J.: Correspondence. *J. Bone Joint Surg.*, 1988, 70-A: 1575-1576.
15. SCHATZKER, J.; TILE, M.: The Rationale of Operative Fracture Care. New York. Ed. Springer 1987, 287-289.
16. FERNANDEZ, D.: Correspondence. *J. Bone Joint Surg.*, 1988, 70-A: 1576.
17. MULLER, M. E.; ALGOWER, M.; SCHNEIDER, R.; WILLENEGGER, H.: *Manual de Osteosintesis. Técnica AO.* Ed. Springer Verlag, 1980.
18. WIRTH, C. R.: Meniscus Repair. *Clin. Orthop.*, 1981, 157: 153-160.