

Rev. Esp. de Cir. Ost. (317-320) 1990

INSTITUT UNIVERSITARI DEXEUX
DEPARTAMENTO DEL APARATO LOCOMOTOR Y MEDICINA DEL DEPORTE

Lesiones esqueléticas asociadas al síndrome de Papillon-Lefèvre

J.E. BELTRAN CALVO; J.R. DAZA MESAS; V. MIRÓN HERNÁNDEZ

RESUMEN

Se presentan dos casos de Síndrome de Papillon-Lefèvre que se asocian a osteolisis espontánea de los metatarsianos y las falanges de los dedos de los pies. Esta asociación no había sido descrita con anterioridad.

Descriptores: Síndrome de Papillon-Lefèvre; Falanges

SUMMARY

Two cases of Papillon-Lefèvre syndrome associated with spontaneous osteolysis of the phalanges and metatarsals of the toes are presented. This association has not been previously reported.

Key words: Papillon-Lefèvre syndrome. Phalanges.

En muchos síndromes se encuentra la asociación de alteraciones cutáneas congénitas con alteraciones en otros tejidos. El síndrome de Papillon-Lefèvre es una enfermedad autosómica recesiva cuyas manifestaciones comienzan en los seis primeros meses de vida. Se manifiesta como una hiperqueratosis de las palmas de las manos y de las plantas de los pies, alteraciones en el hueso alveolar y calcificación de la hoz del cerebro.

Desde su descripción original en 1924 por Papillon y Lefèvre (1) se han aportado a la literatura otros cincuenta casos. En nuestros dos casos, además de los signos propios del síndrome de Papillon-Lefèvre, éste se asocia a una osteo-

lisis espontánea de las falanges de los dedos de los pies y de los metatarsianos, asociación que no había sido descrita con anterioridad.

Casos

Caso 1.- Niña de seis años de edad nacida después de un embarazo y parto normales. Es la quinta y única hija afectada de la familia y no existe historia de consanguinidad. El diagnóstico de síndrome de Papillon-Lefèvre fue realizado a los dos años de edad ante la aparición de hiperqueratosis palmo-plantar, periodontosis y deformidad de las uñas. Por otra parte el resto del desarrollo del paciente era normal.

En abril de 1983 presentó un cuadro de tumefacción del primer dedo del pie izquier-

do sin que tuviera un antecedente traumático. La paciente estaba afebril y no tenía aspecto tóxico. A la exploración se apreciaba una gran inflamación, tanto dorsal como plantar, del primer dedo del pie. No existía enrojecimiento debido a la gran hiperqueratosis. No había fisuras superficiales ni profundas en la piel. La movilidad metatarsofalángica e interfalángica activa y pasiva estaba disminuida y era indolora, por lo que inicialmente se sospechó una insensibilidad al dolor, que fue descartada dado que presentaba una sensibilidad normal en el resto de su cuerpo. No se apreciaban adenopatías inguinales.

El hemograma era normal y la VSG era de 6 mm. a la primera hora. El hemocultivo era negativo. La radiografía (Figura nº 1) mostraba una lesión quística, mal definida, en la metáfisis distal de la falange proximal y una marcada tumefacción de los tejidos blandos.

Dado que los padres afirmaban categóricamente que era alérgica a "todos los antibióticos", se le trató mediante reposo en cama, elevación del miembro afecto y antiinflamatorios no esteroideos. A los cinco días de tratamiento la situación clínica había mejorado de forma espectacular y tras la realización de hemocultivos seriados que fueron negativos fue dada de alta hospitalaria.

En los siguientes controles ambulatorios se observaron cambios a nivel óseo (Figura nº 1) mientras que la VSG, hemograma y química hemática permanecían dentro de los límites de la normalidad. Finalmente fue dada de alta con un resultado funcional aceptable.

Caso 2.- Niña de siete años de edad. Es la tercera hija y única afectada en la familia. Nació tras un embarazo normal y un parto mediante cesárea. Los padres eran primos entre ellos. A las cinco semanas de vida, la piel de las palmas de las manos y plantas de

los pies comenzó a enrojecerse, engrosarse y fisurarse. Posteriormente le aparecieron unas zonas eritematoescamosas bien delimitadas en las rodillas y en las espinillas. Los dientes de leche se le movían. Finalmente a la edad de tres años fue diagnosticada de síndrome de Papillon-Lefèvre.

En octubre de 1985 acudió a consulta tras presentar una historia de diez días de evolución de gran inflamación a nivel del dedo gordo del pie derecho que le impedía andar de forma correcta debido al dolor que le producía. A la exploración se apreciaba una restricción de la movilidad, tanto pasiva como activa, debido al dolor. El estudio radiográfico mostraba una lesión quística, mal definida, a nivel del tercio distal del primer metatarsiano (Figura nº 2). Los contornos óseos eran normales y no existía reacción perióstica. El hemograma era normal y el hemocultivo era negativo.

Fue tratada mediante reposo en cama, elevación del miembro afecto y antiinflamatorios no esteroideos. A los siete días de tratamiento la situación clínica había mejorado notablemente y tras hemocultivos seriados negativos fue dada de alta hospitalaria.

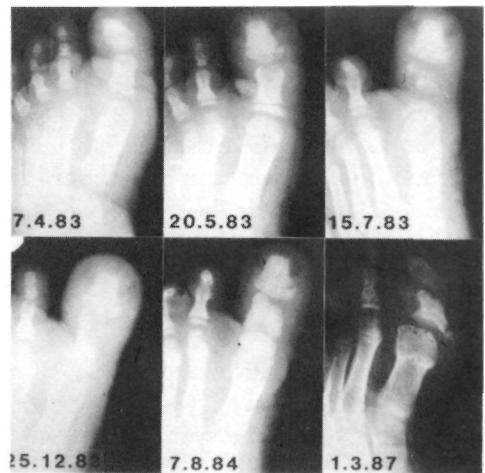

Figura nº 1: Destrucción progresiva de la falange proximal y reconstrucción ósea parcial posterior.

Acudió a consulta ambulatoria a los tres meses del episodio anterior. La situación clínica se había estabilizado y la paciente no tenía dolor y caminaba sin ninguna dificultad a pesar de la existencia de un cierto grado de inflamación. En el estudio radiográfico se apreciaba una completa destrucción de la articulación metatarso-falángica y una reacción perióstica en todo el metatarsiano (Figura n° 2).

La paciente no acudió de nuevo a consulta hasta el año de evolución. Había desarrollado una deformidad en varo del primer dedo del pie derecho, no existía ninguna inflamación residual y no tenía dolor. La movilidad de la articulación metatarso-falángica estaba disminuida de forma grosera. Desde entonces no ha vuelto a consulta de nuevo.

Discusión

Los rasgos principales del síndrome de Papillon-Lefèvre pueden aparecer de forma individual o combinada como parte de una enfermedad congénita, familiar o no familiar.

La queratosis palmo-plantar constituye uno de los signos principales y, a pesar de las numerosas formas descritas en la literatura mundial —THOST, 1880 (2); UNNA, 1883 (3); PAPILLON y LEFÈVRE, 1924 (1); NILES y KLUMPP, 1939 (4)— no se habían descrito hasta ahora alteraciones óseas asociadas.

El aspecto radiológico se asemeja a las alteraciones que ocurren en la acroosteolisis no familiar, aunque en este caso los cambios líticos aparecen generalmente en las falanges distales de las manos y pies, con la preservación de las cabezas y bases de éstas.

El adelgazamiento progresivo de las falanges distales de las manos fue descrito por HAIM y MUNK (1965) (5), pero su aspecto es bastante diferente al que se describe en nuestros casos.

La patología de las falanges que aparece en nuestros casos también es diferente a la que se observa en las

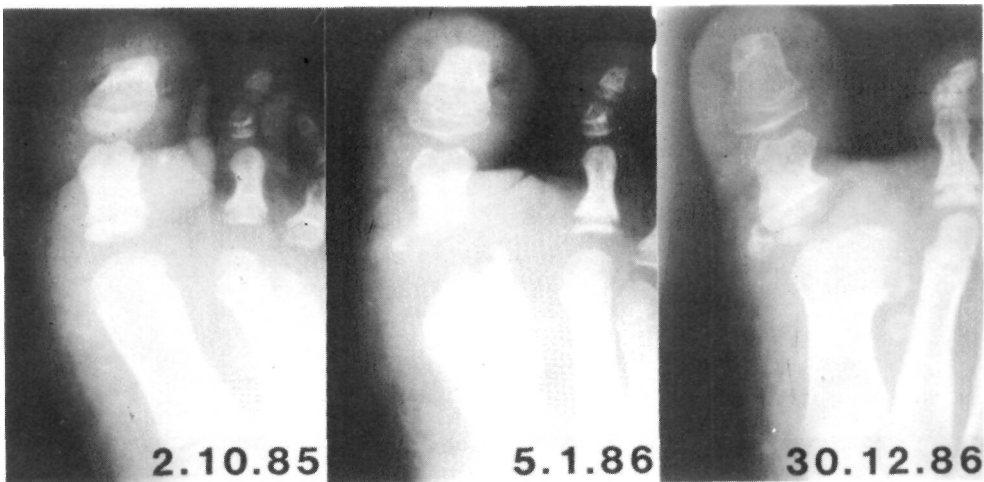


Figura n° 2: Destrucción de la articulación metatarsofalángica del primer dedo del pie derecho y aspecto radiológico final.

enfermedades neurotróficas. En éstas, la destrucción ósea comienza en el extremo subungueal y progresa proximalmente de forma que la falange restante adquiere el aspecto de cuentas de collar. En estos casos siempre hay un déficit sensitivo.

Las alteraciones esqueléticas no se corresponden a las que se observan en la dactiolisis espontánea (SPENCER, 1942) (6) donde la osteolisis da lugar a una completa destrucción sin una reconstrucción ósea posterior.

Por tanto, no podemos clasificar los cambios óseos y articulares en ninguno de los grupos mencionados anteriormente. La aparición aguda y la rápida progresión hacia una osteolisis completa con una reconstrucción ósea parcial posterior, quizás representa el estadio agudo del desarrollo de una deformidad ósea a pesar de su dificultad de explicación como un defecto mesodérmico. Se puede afirmar que nuestros pacientes han padecido una artritis séptica y una osteomielitis respectivamente y que, los cambios eran la reacción ósea natural a la infección. Si fuera así, es muy difícil de explicar por qué no existían alteraciones en el hemograma, los hemocultivos eran normales y la rápida recuperación del paciente sin la utilización de antibióticos.

Bibliografía

1. PAPILLON; LEFÈVRE, P.: Deux cas de keratodermie palmaire et plantaire symetrique familiale (maladie de Meleda) chez la frere et la soeur: Coexistence dans les deux cas d'alteracions den taires graves. Soc. Fran. Derm. 1924, 31: 82-87.
2. THOST, A: Uber erbliche Ichthyosis PalmarisetPlantaris Cornea. Med. Diss. Heidelberg, 1980.
3. UNNA, P.G.: Uber das Keratoma Palmaris et Plantare Hereditarium. Z. Derm. Syph, 1983, 15: 213-270.
4. NILES, H.D.; KLUMPP, M.M.: Mal de Meleda: Review of the Literature and ReportofFour Cases. Arch. Derm. Syph, 1939, 39: 409-421.
5. HAIM, S; MUMK, J.: Keratosis Palmo-Plan taris Congenita with Periodontosis, Arachnodactily and a Peculiar Deformity of the Terminal Phalanges. Brit. J. Derm. 1965, 77: 42-45.
6. SPENCER, G.A.: Ainhum Associated with Hyperkeratosis Palmaris et Plantaris. Arch. Derm. Syph. 1942, 45: 504-511.