

# Fibrocartílago meniscal como biomaterial de sustitución en los defectos osteocondrales: injertos heterólogos, en fresco y conservados. Metodología de conservación de injertos meniscales

J.A. MARTIN BENLLOCH, F. GOMAR SANCHO Y E. GASTALDI ORQUIN

*Hospital Clínico Universitario. Departamento de Cirugía. Unidad de Traumatología y Ortopedia.  
(Prof. F. Gomar Sancho)*

**Resumen.**— Los autores realizan un estudio experimental en conejos, con el objeto de valorar las posibilidades reales de utilización de fibrocartílago meniscal en la reparación de defectos osteocondrales en zona de carga, empleando injertos heterólogos tanto frescos como congelados procedentes de perros. Han sido estudiados histológicamente 76 animales con periodos de evolución comprendidos entre una semana y 18 meses, comparándose los resultados obtenidos.

Los injertos heterólogos en fresco (44 animales), cuando no son rechazados, parecen ser capaces de restaurar una superficie articular funcional, no modificándose la estructura fibrilar y manteniendo su celularidad, consiguiendo un anclaje perfecto al lecho óseo semejante al obtenido con los injertos autólogos y homólogos. No modifica el cartílago articular vecino. El índice de rechazos es elevado, (18 %).

Los injertos heterólogos han sido conservados mediante congelación, aplicando técnicas utilizadas para el cartílago articular. Se han estudiado 32 animales. Con dicha técnica, pierden toda su población celular, presentan un alto índice de rechazos y no consiguen un verdadero anclaje al lecho óseo. Por otra parte parece comportarse como un inductor de una buena reparación de defectos osteocondrales limitados.

**Descriptores:** Defectos osteocondrales. Reparación. Artroplastia. Heteroinjertos meniscales. Heteroinjertos conservados. Estudio experimental.

**Summary.**— The authors carry out an experimental study to evaluate the real possibilities of meniscal fibrocartilage to repair osteochondral defects in the weight-bearing area of the medial condyle of the rabbit knee, employing xenografts and cryopreserved treated xenografts from dogs. 76 animals were studied by histological means for periods of one week and 18 months, comparing the results obtained with others series.

The meniscal fibrocartilage xenografts (44 animals), when they are not rejected, appeared capable of restoring a functional articular surface, no modifying its entire histological structure and cellularity throughout the experiment, obtaining a perfect union with the underlying bone tissue, just like the obtained with meniscal autografts and allografts. The neighbouring articular surface was conserved. The rejection index was about 18 %.

The meniscal treated xenografts, have been cryopreserved applying techniques used in the articular cartilage preservation. Thirty-two animals were been studied in this serie. With this method, the xenografts lost their whole cellularity, showed a high rejection index and didn't obtain a true union with the the bone tissue.

However, it looks like to behave as an inducer of a good reparation of localized articular osteochondral defects.

**Key Words:** Osteochondral defects. Reparation. Arthroplasty. Meniscal xenografts. Cryopreserved treated xenografts. Experimental study.

*Correspondencia:*

JUAN ANTONIO MARTIN BENLLOCH  
Músico Gines, 9-43  
46022 VALENCIA

La falta de capacidad del cartílago articular para reparar sus lesiones, ha motivado que se hayan estudiado múltiples posibilidades de utilización de

distintos tejidos para sustituir una zona, más o menos amplia, de defecto o de lesión de cartílago articular.

En trabajos previos (1,2,3,) pudimos comprobar la eficacia y buen comportamiento de los injertos autólogos y homólogos frescos de fibrocartílago meniscal como sustituto del cartílago articular. Sin embargo, sus aplicaciones clínicas son limitadas por la dificultad de obtener tejido donante.

Con el objetivo de desarrollar una técnica de reparación de los defectos de cartílago articular mediante injertos de fibrocartílago meniscal con posibilidades reales de utilización clínica, se ha realizado este trabajo experimental en conejos, sustituyendo defectos osteocondrales con injertos de fibrocartílago meniscal heterólogo conservado comprobando los resultados con los obtenidos con injertos heterólogos frescos.

## MATERIAL Y MÉTODOS

Se ha utilizado 94 conejos de raza "California", de ambos sexos, con un peso de 1.300 a 1.800 gramos, de edad entre 7 y 9 semanas. Sólo 76 animales han sido incluidos en la valoración de resultados, desechándose el resto por distintas complicaciones operatorias o postoperatorias.

Los animales fueron distribuidos en dos series:

**Serie I:** Previa artrotomía de rodilla, se practicaron defectos osteocondrales en superficie articular de carga en cóndilo medial de 3 mm. de diámetro, cubriéndolos con injerto de menisco de rodilla tomado de perro, con el mismo tamaño que el defecto creado.

**Serie II:** Se practicó la misma técnica quirúrgica pero el injerto de menisco de perro utilizado había sido previamente conservado con la siguiente técnica basada en los trabajos de Tomford y cols (1981-82)(4,5,6) de conservación de cartílago articular:

Enfriamiento del fragmento de menisco dentro de una solución fisiológica hasta los 0°C a un ritmo de descenso de 1° por minuto.

Utilización de Dimetilsulfóxido como crioprotector a una concentración del 10% durante 60 minutos a partir de 4°C hasta 0°C.

Lavado de piezas e introducción de las mismas en recipientes individuales estériles para su conservación en seco.

- Desde 0°C hasta -4°C, el ritmo de enfriamiento fué de 0.04°C por minuto.
- Entre los -4°C y los -10°C, el ritmo se incrementa hasta 0.7°C por minuto.

Una vez alcanzados los -10°C se acelera el enfriamiento sin necesidad de controlar la velocidad, hasta los -80°C.

Todos los injertos se mantuvieron 4 semanas conservados antes de ser utilizados.

En todos los meniscos conservados en la serie se realizaron estudios con microscopía óptica y electrónica en los períodos de 1,2,3 y 4 semanas postcongelación para observar la viabilidad celular. Los resultados fueron comparados con los estudios microscópicos de las porciones de los mismos meniscos sin conservar.

En la Serie I se incluyeron 44 animales, que fueron sacrificados después de 1, 2, 3, 5, 7, y 9 semanas y 3, 6, 9, 12 y 18 meses de la intervención.

En la Serie II se incluyeron 36 animales que fueron sacrificados 1,2,3,4,5,6 y 8 semanas y 3,6,9 y 12 meses.

Tras el sacrificio se disecó las rodillas extrayendo el extremo distal del fémur fijándolo en formaldehído para posteriormente decalcificarlo y procesarlo hasta su inclusión en parafina. Se practicaron secciones histológicas de 5 micras tiñendolas con Hematoxilina-Eosina y Tricrómico de Masson.

## RESULTADOS

### ESTUDIO MORFOLÓGICO DE LOS MENISCOS CONSERVADOS

#### ESTRUCTURA FIBRILAR

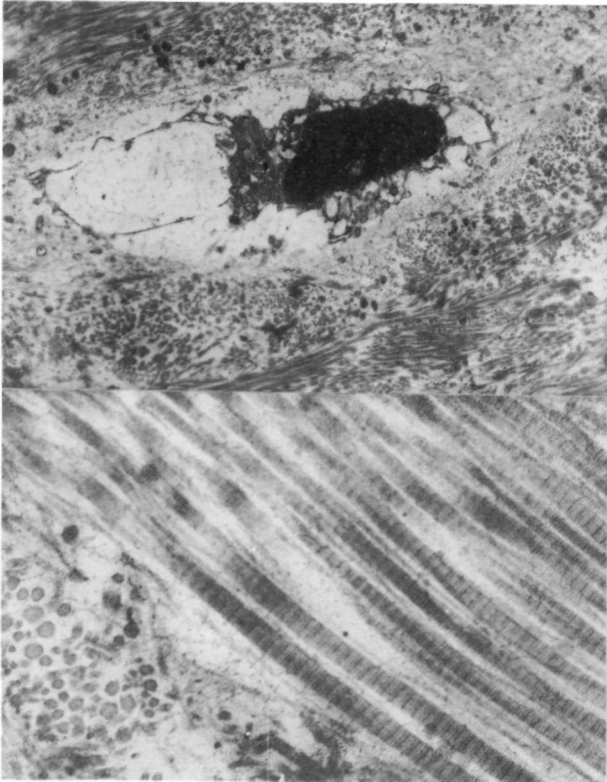
La estructura fibrilar presentaba, en cualquiera de los meniscos congelados, una morfología muy bien conservada en comparación con los meniscos no congelados independientemente del tiempo de congelación.

El estudio con microscopía óptica mostraba un aumento de la cohesión entre los grupos fibrilares, que se repetía en todos los meniscos estudiados, de forma más o menos evidente, e independientemente del tiempo de su congelación, presentando tanto a nivel de la superficie como en la profundidad, una estructura fibrilar prácticamente intacta.

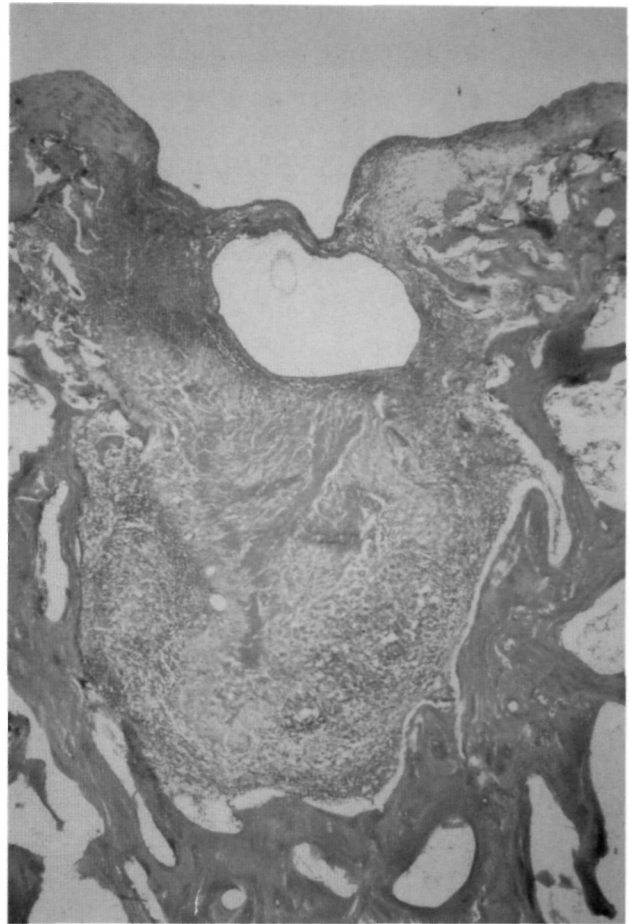
La microscopía electrónica confirmó que la estructura fibrilar estaba intacta, mostrando las fibras de colágeno su forma y periodicidad habitual (Figura nº 1).

#### MORFOLOGÍA CELULAR

La microscopía óptica mostró en las preparaciones estudiadas de los cuatro grupos de meniscos, una alteración de los componentes celulares, con destrucción más o menos amplia, observando incluso lagunas celulares vacías, mantenidas por la matriz pericelular. Estas imágenes de desestructuración



**Figura nº 1:** Microfotografía de fibrocartilago meniscal 4 semanas conservado. (Figura superior): Desestructuración celular. Picnótosis y fragmentación nuclear. Organelas intracitoplasmáticas acumuladas alrededor del núcleo, la mayoría de ellas irreconocibles. Area celular conservada por la matriz pericelular. (Microscopía electrónica, 11.300-X). (Figura inferior): La matriz muestra una estructura perfectamente conservada. Las fibras de colágena presentan su periodicidad habitual. (M-E, 60.000-X).

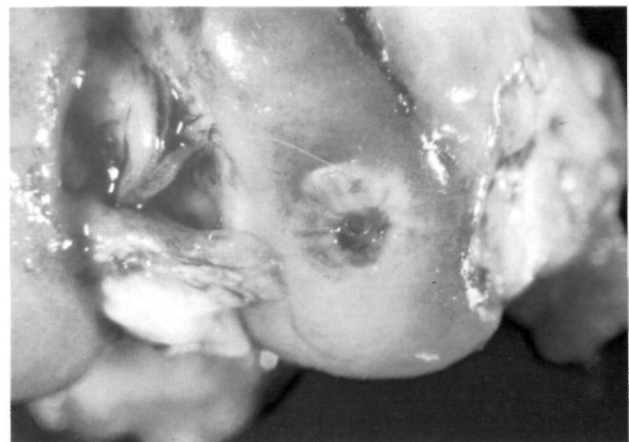

**Figura nº 2:** Conejo sacrificado a los tres meses (Hematoxilina-Eosina, 20-X). Injerto rechazado, parcialmente digerido, rodeado de una gruesa capa de tejido blando con rico infiltrado linfocitario.

han sido constantes en todos los grupos de meniscos conservados, no existiendo tampoco variaciones entre las células de la superficie y del cuerpo o parte central de los meniscos.

Pensamos que la alteración se produce en el momento de la congelación. Aunque la mayoría de los núcleos estaban claramente alterados y deformados, en alguna ocasión, la microscopía óptica parecía mostrar algunas células con buen aspecto, núcleo no deformado ni picnótico y bien centrado, pudiéndose considerar teóricamente viables. El estudio mediante microscopía electrónica demostró en todos los cortes estudiados que los núcleos se encontraban picnóticos, retraídos y fragmentados, incluso estallados.

En cuanto al contenido citoplasmático, las organelas no eran reconocibles o mostraban alteraciones y desestructuración importantes, existiendo en general gran retracción del citoplasma, con acúmulo de restos de los elementos celulares, junto con fragmentos nucleares (Figura nº 1).



**Figura nº 3:** Conejo sacrificado a los 3 meses. Visión macroscópica de la figura nº 2. El injerto ha sido rechazado y en su lugar sólo hay una úlcera umbilicada con un lecho granulomatoso.

Nosotros decidimos utilizar meniscos conservados durante un mes puesto que ello no representaba inicialmente ninguna diferencia significativa de viabilidad celular con los períodos más cortos. No consideramos entonces necesario realizar injertos

con diferentes tiempos de conservación, por el contrario ello hubiese añadido variables al estudio.

## RESULTADOS DE LA SERIE I

### ÍNDICE DE DESPRENDIMIENTO

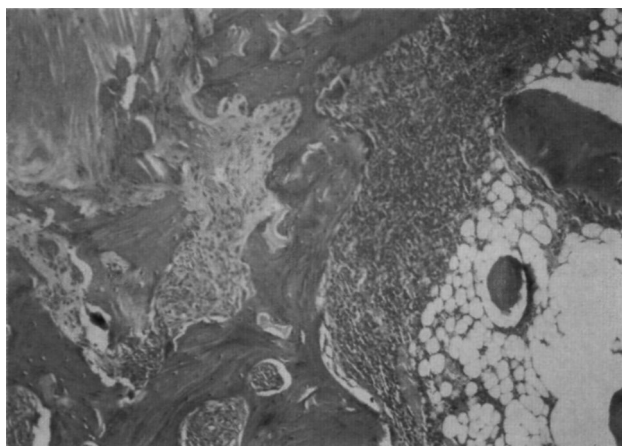
De los 44 animales de esta serie tan sólo hubo dos desprendimientos precoces del injerto, en uno de los animales de 2 semanas de seguimiento y en uno de 4 meses y medio.

Se consideró como desprendimiento verdadero cuando no existía resto alguno del menisco y tan sólo un regenerado, mientras que cuando existían restos del injerto meniscal, se consideró una reacción de rechazo inicial. En el animal de 4 meses y medio de seguimiento la superficie del regenerado era prominente y con fibrilación amplia.

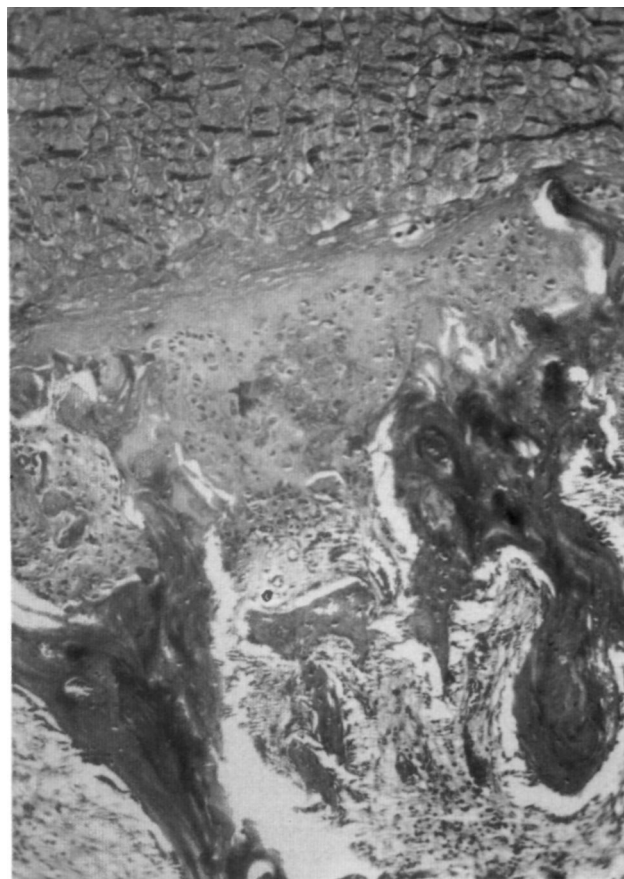### ÍNDICE DE RECHAZOS

En 8 animales la reacción de rechazo fué muy evidente, quedando el injerto rodeado de una gruesa capa de tejido de granulación con abundantísimos linfocitos y formación de quistes degenerativos (Figura nº 2). Los restos del injerto estaban deshielados y con intensa reabsorción tanto en superficie como en profundidad, dando una grave ulceración osteocondral bien evidente tanto macroscópicamente como bajo la visión del microscopio óptico (Figura nº 2 y 3).

Este bajo índice de rechazo no lo consideramos como real, dado el porcentaje de animales de tiempo de seguimiento corto, por debajo de 3 semanas, cuando la reacción de rechazo puede no haber



**Figura nº 4:** Conejo sacrificado a las 2 semanas, (Hematoxilina-Eosina, 50-X). Detalle del lecho óseo profundo del injerto donde se observa, abundante y denso tejido de granulación que ocupa los espacios óseos intertrabeculares, en continuidad con el injerto.



**Figura nº 5:** (Tricómico de Masson, 50-X). Tres semanas de evolución. Injerto bien conservado, anclado al lecho por denso tejido de granulación. Foco condroide en el fondo del injerto que establece continuidad con el menisco y el hueso.

comenzado aún, o es muy difícil de valorar dada la gran respuesta reparadora del daño trabecular del tallado del lecho osteocondral.

Se consideró como rechazo del injerto cuando el tejido de granulación con intenso infiltrado linfocitario rodeaba y secuestraba todo el injerto. Pero hay que señalar, que en casi un 30% de los animales de más de 3 semanas de seguimiento, pudo observarse núcleos de este tejido entre el hueso y el injerto; sin embargo, no se contabilizaron como verdadero rechazo por existir amplias zonas de anclaje del injerto al lecho.

### INCORPORACIÓN DEL INJERTO A LA SUPERFICIE ARTICULAR

Excluidos los 10 animales con desprendimiento precoz del injerto o rechazo, en los 34 restantes, el fibrocartílago meniscal injertado mantuvo su estructura prácticamente íntegra, consiguiendo, en los animales de largo período de seguimiento, un anclaje directo al hueso, aunque menos amplio y

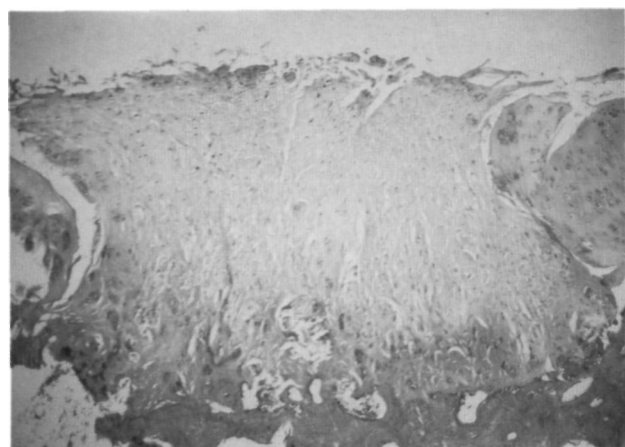
constante que en los obtenidos con injertos autólogos y homólogos (2,3).

Los datos obtenidos en el estudio macroscópico y con microscopía óptica fueron muy uniformes en los animales de cada tiempo de seguimiento, permitiendo establecer una secuencia histológica del proceso biológico de anclaje.

1.- En los animales de período de seguimiento de 1 semana llamaba la atención el relleno perfecto del lecho osteocondral con el injerto, muy bien nivelado con la superficie articular. Se podía observar una intensa y densa reacción medular con formación de tejido de granulación creciendo hasta contactar con el injerto meniscal. No obstante, no había una clara continuidad con él, permaneciendo, interpuestos entre ambos, detritus tisulares, restos de hematoma y restos trabeculares.

2.- A las 2 semanas la reacción medular con formación de tejido de granulación era mucho más intensa que en los animales anteriores y se extendía a gran distancia entre los espacios intertrabeculares óseos (Figura nº 4). La continuidad del denso tejido de granulación con el injerto meniscal era evidente (Figura nº 4). En la vecindad, las trabéculas óseas presentaban un refuerzo osteogénico periférico.

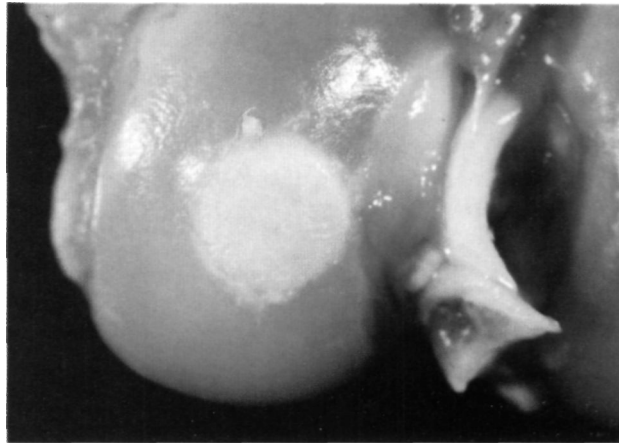
3.- En los animales de 3 semanas de seguimiento, persistía el abundante tejido de granulación de origen medular en continuidad con el injerto meniscal, menos abundante que en el período de seguimiento anterior. En numerosas zonas de la periferia del injerto habían focos condroides bastante maduros, que establecían continuidad con las trabéculas subyacentes (Figura nº 5).



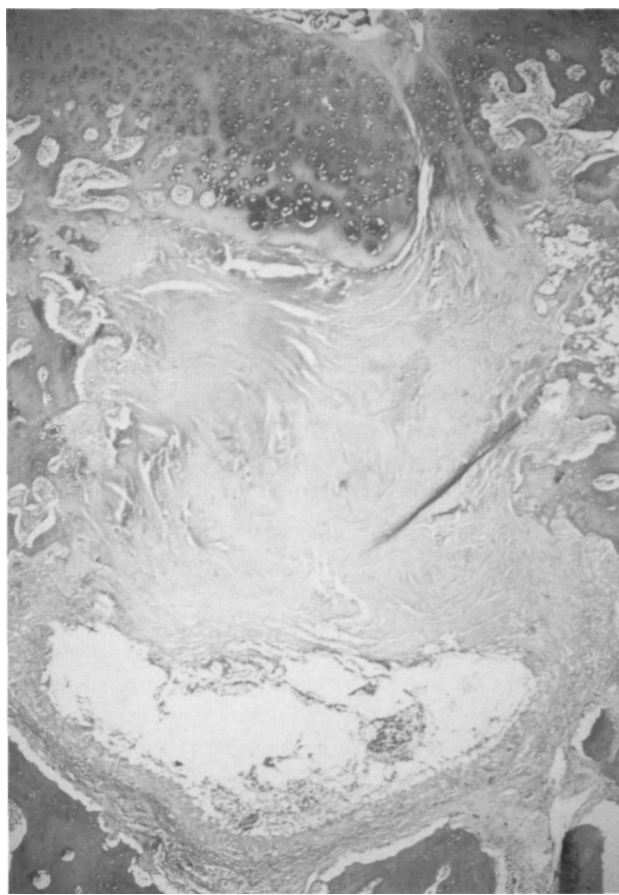
**Figura nº 6:** Conejo sacrificado al año (Hematoxilina-Eosina, 20-X). Injerto bien conservado en su estructura fibrilar y celularidad, aunque con discreta fibrilación superficial. El anclaje al hueso es amplio y directo, con refuerzo óseo evidente del lecho.

La respuesta osteogénica de las trabéculas óseas vecinas era evidente, e iba dibujándose un refuerzo óseo, soporte del injerto .

4.- En el período de seguimiento de 5 semanas, los injertos meniscales habían conseguido un amplio anclaje en toda su profundidad mediante una grue-



**Figura nº 7:** Conejo sacrificado a los 10 meses. El injerto sigue bien nivelado, su superficie no está alterada, pero hay una disminución de volumen por crecimiento de los márgenes osteocartilaginosos.



**Figura nº 8:** Conejo sacrificado a los seis meses (Hematoxilina-Eosina, 20-X). Injerto rechazado con un gran quiste degenerativo en profundidad. En superficie está cubierto por un crecimiento irregular e imperfecto de los bordes osteocartilaginosos.

sa capa de tejido condral interpuesto entre él y las trabéculas óseas, muy celular, confundiendo su estructura con la del injerto y la del hueso a ambos lados. Por debajo, el refuerzo óseo trabecular era evidente.

Lateralmente el anclaje era mucho más frágil, principalmente con tejido de granulación con tendencia a la separación al cortar las piezas con el microtomo

5.- Entre las 7 y 9 semanas, el anclaje del injerto al lecho óseo era fundamentalmente a través de tejido cartilaginoso, aunque en numerosas zonas había una continuidad directa al hueso. Era frecuente ver, una invasión de la estructura del menisco injertado por tejido condral desde la profundidad hacia la superficie, pero avanzando escasos milímetros.

El refuerzo óseo en profundidad era discretamente más intenso que en los animales de seguimiento más corto.

En los laterales de fibrocartílago injertado ya se observaba un buen anclaje pero fundamentalmente a través de tejido cartilaginoso.

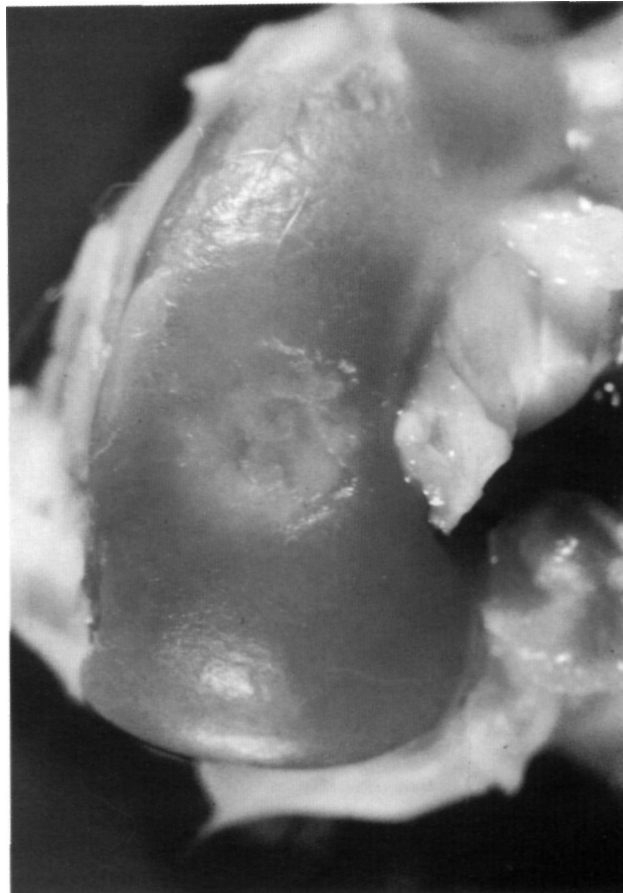6.- A los 3 meses el anclaje del injerto, tanto en profundidad como lateralmente, era directo al hueso, aunque persistía algún foco condral interpuesto.

En el hueso subyacente existía un refuerzo evidente pero estabilizado, sin poder detectar osteogénesis sustancial.

7.- A los 6 meses de seguimiento, sólo en un animal existía una perfecta continuidad del injerto con el hueso subyacente, muy reforzado, con una estructura más densa que el refuerzo óseo subcondral del cartílago articular. Tanto en profundidad como lateralmente podía considerarse como un anclaje perfecto y directo al hueso.

En otros 2 animales, el injerto estaba bien conservado pero sin continuidad con el lecho, como si se tratase de una estructura solamente superpuesta. El lecho óseo estaba muy reforzado y con vascularización intensa, recordando la esclerosis óseo reactiva de un proceso artrósico .

En otro animal había una importante reabsorción del injerto, quedando deprimido y rodeado por un tejido de granulación con abundante infiltrado linfocitario. Sin embargo, existían algunos puntos de anclaje directo al hueso, no pudiendo determinar



**Figura nº 9:** Conejo sacrificado a los 11 meses. El injerto ha sido parcialmente cubierto por un crecimiento del cartílago de los márgenes del lecho. La superficie articular vecina está bien conservada.



**Figura nº 10:** Conejo sacrificado a los tres meses y medio (Hematoxilina-Eosina, 20-X). Gran lengüeta de cartílago invadiendo el injerto meniscal.

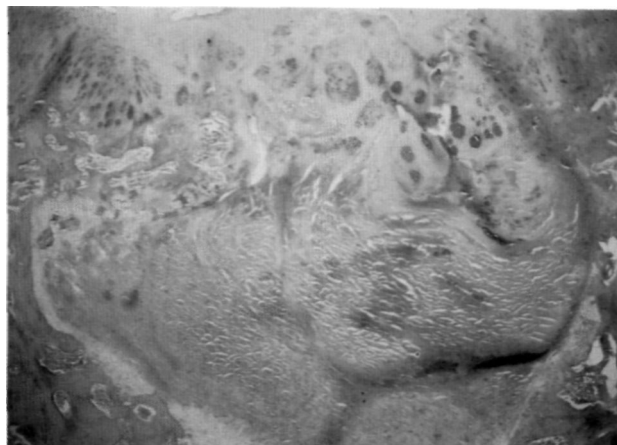
si se trataba de un rechazo parcial de alguna zona meniscal o una respuesta tardía de rechazo cuando el anclaje del injerto ya se había conseguido.

8.- En los animales de más largo período de seguimiento, (9,12 y 18 meses), los hallazgos fueron semejantes en todos ellos: anclaje perfecto al hueso





**Figura nº 11:** Conejo sacrificado a los 3 meses (Hematoxilina-Eosina, 20-X). Injerto bien conservado en su estructura fibrilar pero totalmente acelular. En profundidad hay tejido fibroso de barrera entre el hueso y el injerto sin evidentes puntos de anclaje. Nótese el crecimiento de los bordes osteocartilaginosos en superficie.



**Figura nº 12:** Conejo sacrificado a los 8 meses (Hematoxilina-Eosina, 20-X). El injerto meniscal ha sido cubierto casi totalmente por un crecimiento desordenado de los bordes osteocartilaginosos. En profundidad hay un tejido fibroso que separa claramente el injerto de menisco del lecho óseo.

con continuidad directa, aunque con una diferencia notoria respecto a los injertos homólogos, el injerto ocupaba menor profundidad, como si hubiese sido invadido en parte por el hueso. El refuerzo óseo en la base era muy evidente (Figura nº 6).

En uno de los animales había sólo restos de injertos anclados al hueso y un regenerado fibrocartilaginoso muy celular, periférico, que había reconstruido la superficie articular, no pudiendo determinar si era una respuesta reparativa después de un rechazo incompleto.

#### CAMBIOS EN EL INJERTO

Desde el punto de vista macroscópico se observó una disminución discreta del tamaño del injerto, como si hubiese sido estrangulado progresivamente con el crecimiento del animal (Figura nº 7). Su superficie se mantuvo siempre lisa y en muy pocos casos había una ligera fibrilación de las porciones más prominentes, o cuando el injerto era de la porción fibrosa del menisco (Figura nº 6).

Microscópicamente llamaba la atención, entre la 7 semanas y 3 meses, una invasión en profundidad por tejido condral. Y en los animales de más largo período de evolución parecía tener el injerto un menor grosor, no pudiendo determinar si se trataba de una extrusión progresiva o una osificación de sus zonas profundas en continuidad con el hueso.

La estructura colágena gruesa, vista mediante microscopio óptico, no pareció modificarse a lo largo de toda la experiencia. La población celular tampoco sufrió cambios importantes, en todos los animales la celularidad parecía prácticamente normal y

sólo hasta las 5 semanas se detectaron grupos isogénicos celulares.

#### CAMBIOS EN EL CARTÍLAGO ARTICULAR

Los cambios en el cartílago articular han estado limitados a los márgenes cartilaginosos del lecho osteocondral.

En las primeras 3 semanas existía una zona prominente y evertida de los márgenes del cartílago articular (artefacto del tallado del defecto osteocondral) con numerosos "nidios celulares".

Entre las 3 y 5 semanas se iba redondeando la zona de cartílago evertido y se reabsorbían los bordes cartilaginosos libres.

A partir de las 7 semanas esos bordes cartilaginosos se invertían, creciendo en profundidad por los márgenes laterales del injerto. Hechos semejantes a los ocurridos en los injertos homólogos (3).

En ningún caso se estableció continuidad entre cartílago y el menisco.

#### RESULTADOS SERIE II

##### ÍNDICE DE DESPRENDIMIENTOS DE INJERTO

Sólo en uno de los 32 animales de esta serie se produjo el desprendimiento precoz del injerto. Correspondía al período de 4 semanas de seguimiento, encontrando hallazgos semejantes a las series anteriores en los que también se había producido el desprendimiento del menisco injertado. El defecto

osteocondral creado estaba relleno por un tejido condroide muy celular.

### ÍNDICE DE RECHAZOS

Considerando como rechazo la falta de incorporación del injerto a la superficie articular y la falta de continuidad con el lecho óseo, la gran mayoría de animales de esta serie estarían incluidos en este apartado. Sin embargo, siguiendo criterios similares a las series anteriores, tan solo se han considerado como verdaderos rechazos aquellos en los que pudo detectarse una respuesta tisular específica alrededor del injerto (Figura nº 8).

Aún con este criterio selectivo el índice de rechazo ha sido muy alto, 10 animales de los 31 válidos. La respuesta tisular en profundidad fué la misma que en la otra serie, una gruesa capa de tejido de granulación con abundantes linfocitos, envolviendo los restos de injerto fragmentado y parcialmente digerido, en estado de secuestación (Figura nº 8).

En superficie, solamente en algunos casos se vió la misma imagen que en la serie anterior: una ulceración macroscópica umbilicada, rellena en su fondo de tejido de granulación, y microscópicamente una depresión de los restos meniscales, cubiertos por tejido de las mismas características que el encontrado en profundidad. Por lo contrario, en la mayoría de los animales, especialmente en los de más largo período de evolución, por encima del injerto rechazado habían crecido los bordes osteocartilaginosos, reconstruyéndose, aunque de forma muy imperfecta, la superficie articular; ello se traducía en una apariencia macroscópica de superficie bastante bien conservada (Figura nº 9).

Es importante señalar que los casos de rechazos correspondían todos a conejos injertados con meniscos tomados de los mismos perros.

Aquellos animales en los que se produjo un rechazo "mecánico", considerando como tal la falta de anclaje e incorporación a la superficie articular, serán analizados en el capítulo de incorporación del injerto a la superficie articular.

### INCORPORACIÓN DEL INJERTO A LA SUPERFICIE ARTICULAR

Dado el alto índice de rechazos del injerto, el gran número de animales en los que el anclaje verdadero del injerto al lecho no fué evidente y las variaciones en invasión y cobertura de injerto, esta serie por sí misma no permitía construir un esquema histológico de los mecanismos de incorporación

y anclaje, ni los mecanismos de fracaso. Sin embargo, un estudio comparativo con lo ocurrido con los injertos homólogos y heterólogos en fresco, permitió una interpretación histopatológica que llevó a la consideración de tres apartados: "rechazo biológico", "rechazo mecánico" y "anclaje del injerto", y dentro de ciertos límites, los hallazgos fueron superponibles en los animales de cada período de seguimiento.

1.- Los animales estudiados entre la 1 y 6 semana, presentaban unos hallazgos superponibles a los encontrados en los injertos homólogos y heterólogos en fresco. La respuesta medular así como el aspecto de las trabéculas óseas era idéntico.

En los animales de 4 y 6 semanas de seguimiento se consiguieron los mejores resultados desde el punto de vista macroscópico, un injerto de forma circular perfecta, al mismo nivel que el resto de superficie articular, con una superficie perfectamente lisa y cubriendo totalmente el lecho.

Con microscopía óptica comenzaban a apreciarse ciertas diferencias, podía observarse el injerto anclado al hueso por mediación de un tejido de granulación denso que surgía entre las trabéculas óseas. Sólo en algunos puntos el anclaje era a través de cartílago, destacando su carácter invasivo, ya que este tejido cartilaginoso, a modo de dedos de guante, penetraba dentro del fibrocartilago meniscal hasta una gran distancia de su origen.

2.- El período de seguimiento de 8 semanas no pudo ser valorado por rechazo del injerto en los dos animales de este grupo.

3.- En los dos animales válidos de 3 meses de seguimiento, se observó un anclaje del fibrocartilago meniscal al lecho óseo directamente, quedando tan sólo algunas zonas en las que existía aún una unión con cartílago como tejido puente. Tanto en un caso como en otro, estos puntos de continuidad eran aislados pues en gran parte del límite hueso-menisco existía tejido fibroso de barrera o tejido cartilaginoso cuya vertiente hacia el injerto era acelular.

La invasión del injerto por lengüetas gruesas y profundas de tejido cartilaginoso era un hallazgo constante en todas las secciones histológicas, mucho más evidente que en los animales de 6 semanas de seguimiento (Figura nº 10).

En la zona más superficial había un crecimiento de los márgenes de cartílago y hueso subcondral con tendencia a cubrir el injerto, quedando reducido el



orificio de superficie articular aproximadamente en un tercio de su diámetro (Figura nº 11).

El refuerzo de trabéculas óseas por debajo del injerto era muy evidente pero de proporciones muy inferiores a las observadas en las otras dos series experimentales.

4.- En los 8 animales de período de seguimiento entre los 6 y 12 meses los resultados fueron de dos tipos:

- Fíbrocartilago meniscal conservado de tamaño y rodeado por hueso.

- Fíbrocartilago meniscal parcialmente reabsorbido y rodeado por un regenerado cartilaginoso que emergía desde la profundidad hasta la superficie.

En los casos que el fíbrocartilago injertado conservaba su tamaño, en la porción más superficial, existía una estrangulación por crecimiento de los márgenes osteocondrales teniendo como resultado un menor tamaño macroscópico (Figura nº 11). En ocasiones, el crecimiento osteocartilaginoso de los bordes llegaba a cubrir todo el injerto (Figura nº 8). El injerto sólo estaba anclado al hueso en algunas zonas, estando la superficie de contacto al hueso formada por un tejido fibroso o cartilaginoso a modo de barrera.

En los otros casos el injerto había disminuido sustancialmente de tamaño y en su vecindad existía un tejido cartilaginoso muy celular e inmaduro que rodeaba al injerto y lo tapizaba en superficie. El aspecto microscópico del regenerado cartilaginoso era el de un tejido de formación mucho más reciente que el tiempo de evolución de los animales. La imagen histológica explicaba por qué en estos casos macroscópicamente observábamos una zona de regenerado cartilaginoso sin restos de injerto meniscal (Figura nº 12).

#### CAMBIOS EN EL INJERTO MENISCAL

Considerando sólo los animales en los que no se produjo un rechazo biológico del injerto, el aspecto macroscópico de este último tan sólo se conservaba hasta las 6 semanas. A partir de este período de seguimiento, la extensión de superficie articular ocupada por el injerto iba disminuyendo por crecimiento de los bordes del cartilago hasta llegar a cubrirlo totalmente en algunos casos (Figura nº 11).

Desde el punto de vista de la microscopía óptica la estructura fibrilar del injerto se conservó bastante bien a lo largo de toda la experiencia, pero la celularidad fué nula en todos los casos, desde las

primeras semanas de seguimiento. Los injertos no mostraron signos de invasión celular, tan sólo focos de invasión desde la profundidad por una metaplasia cartilaginosa (Figura nº 10).

#### CAMBIOS EN EL CARTELAGO ARTICULAR

Los cambios en el cartilago articular se limitaron también en esta serie a los márgenes del defecto. Hasta la 6 semana fueron similares a los de los injertos homólogos y heterólogos en fresco, es decir, primero unos márgenes redundantes con abundantes "nidos celulares", para reabsorberse y redondearse a partir de la tercera semana.

Pero a partir de la sexta semana, en vez de tener un crecimiento en profundidad sobre los laterales del injerto, en este caso crecía sobre el injerto enterrándolo (Figuras nº 8, 10, 11 y 12).

#### DISCUSIÓN

Heatley (1981-82) (7,8) propuso la posibilidad de utilizar injerto autólogo de fíbrocartilago meniscal como biomaterial de sustitución de superficie articular. Gomar Sancho y Gastaldi (1986) (9), en un estudio experimental en conejo, obtienen resultados igualmente satisfactorios con injertos autólogos, no obstante, el injerto autólogo de menisco tiene sus limitaciones clínicas, como es la meniscectomía, así como el límite del tamaño del injerto.

El injerto meniscal, por lo tanto, debe ser tomado de otro animal de la misma especie, o mejor, de una especie de mayor tamaño para disponer de injertos lo más grande posible según las necesidades, pero aceptando los problemas de histocompatibilidad. En esta línea de investigación, los injertos homólogos han demostrado ser prácticamente igual de eficaces que los autólogos (3,10).

Por el contrario los injertos tratados con glutaraldehído no han demostrado ser tan eficaces, tanto en los injertos homólogos como heterólogos, mostraban características distintas con una unión más demarcada, una respuesta del huésped mediante tejido fibroso más vascular y disoluto, con células basófilas (pluripotenciales, definidas como fibroblastos, células cartilaginosas, macrófagos o células gigantes), poco evidentes en los homoinjertos tratados con glutaraldehído y mucho en los heterólogos, destacando su presencia cuando la unión no era firme y existía un tejido conectivo pobre, y su ausencia si la unión se realizaba mediante fíbrocartilago o unión ósea, atribuyendo esto a causas de tipo

mecánico. (Heatley y Revell, 1985-86; Shahgaldi y cols., 1988) (10,11,12).

Quedaba pendiente, comprobar el comportamiento de los injertos heterólogos tanto en fresco como conservados, así como la respuesta del huesped a los mismos.

En ninguno de los animales de las dos series experimentales se consiguió continuidad del injerto con el cartílago articular como ocurriera en trabajos previos (2,3,9,10,11), permaneciendo, a lo largo de toda la experiencia como estructuras íntimamente apuestas en el grupo de injertos heterólogos en fresco pero mostrando variaciones sustanciales en los injertos conservados.

Estos hallazgos difíciles de interpretar, vienen dados por el estrangulamiento superficial del injerto por crecimiento de los márgenes osteocartilaginosos del defecto ocupado por el injerto, bien manifiesto en algunos animales, especialmente en los injertos heterólogos conservados. Fué un hecho evidente pero no se pudieron observar signos histológicos de crecimiento de tejido óseo y cartílago articular, llevándonos a la interpretación de que se trataba de la consecuencia de una remodelación ósea durante el crecimiento, al ser los animales muy inmaduros en el momento que se les aplicó el injerto.

El mayor o menor crecimiento de los bordes osteocartilaginosos estaría en relación con el tamaño del injerto respecto al lecho, la edad del animal en el momento de la intervención y en una hipotética reducción evolutiva del tamaño del injerto.

Esta interpretación explicaría también el crecimiento del cartílago articular siguiendo los márgenes laterales del injerto meniscal. Sería necesario una nueva serie experimental en conejos adultos para poder comprobar esta hipótesis.

La reacción del lecho óseo al injerto tuvo una doble vertiente, medular y trabecular. En las tres primeras semanas, la respuesta fué idéntica a la observada con los injertos homólogos (3), una hiperplasia intensa de la médula hematopoyética con formación de tejido de granulación creciendo hacia el injerto meniscal, con celularidad inespecífica hasta ese momento, junto con un refuerzo óseo trabecular por aposición ósea de superficie, afectando tanto a las trabéculas muertas como a las vivas próximas al injerto, con la imagen de un fenómeno de "creeping substitution", que se acentúa en el transcurso de este período.

Como con los injertos homólogos esta respuesta inicial puede considerarse como inespecífica, relacionada más con un fenómeno de reparación común en otros trabajos experimentales (2,9,13,14), que busca reconstruir la porción de defecto óseo que no ocupaba el injerto y normalizar la situación lesional provocada por el tallado del lecho óseo.

Al ser una respuesta inespecífica, hasta cierto punto ajena a la colocación del injerto, su estudio no permite aclarar cual es el futuro del injerto, en el sentido de si está siendo o no rechazado.

A partir de las 3 semanas, en todos los casos, se produjo un aumento de la densidad del hueso por debajo del injerto meniscal, menos intensa que en los injertos homólogos. En aquellos casos en los que se consiguió una incorporación del injerto en la superficie articular, mostró una intensidad semejante. Ello hace que asociemos este refuerzo óseo con una respuesta del hueso a la carga que transmitiría el menisco injertado a su soporte óseo. Su densidad era semejante al hueso subcondral situado normalmente por debajo del cartílago articular. En algunas ocasiones, era de mayor densidad, recordando la respuesta esclerosa del hueso en la artrosis.

En cuanto a la respuesta medular, junto a las posibilidades descritas en los injertos homólogos, de rechazo biológico, e incorporación y anclaje del injerto, debemos añadir una tercera posibilidad ya apuntada por Heatley y cols. (10), con los injertos heterólogos tratados con glutaraldehído:

- "reacción de rechazo biológico".
- "incorporación y anclaje del injerto".
- Una transformación fibrosa aislando el injerto, fenómeno que hemos denominado "rechazo mecánico".

#### **Reacción biológica de rechazo:**

La reacción biológica de rechazo se presentó como una gruesa capa de tejido de granulación con un abundantísimo infiltrado de linfocitos envolviendo los restos de menisco, parcialmente digeridos tanto en profundidad como en superficie.

El momento de aparición es difícil de determinar, si bien no aparecía hasta las tres a cinco semanas, no se puede afirmar que no fuese más precoz, puesto que la respuesta reparadora del lecho óseo era de tal intensidad que es fácil que enmascarase un rechazo temprano. Algunos datos histológicos apuntaban a que la respuesta debía tener un lapso de tiempo importante antes de po-

nerse en marcha, concretamente el encontrar en algunos de los animales una reacción de rechazo intensa con algunos puntos de anclaje del injerto al hueso, apoya la posibilidad de una respuesta tardía.

Cuando el injerto fué menisco fresco de perro (heterólogo) el índice de rechazos fué muy superior a los injertos autólogos y homólogos. Histológicamente el rechazo del injerto fué muy evidente en 8 casos, lo cual representa un altísimo porcentaje, ya que por razones expuestas no podía valorarse los animales de seguimiento inferior a cinco semanas; excluidos estos el porcentaje es de 8 sobre 20. Pero además hay que añadir otros tantos animales en los que pudo detectarse una respuesta de rechazo localizado.

#### ***Incorporación y anclaje del injerto:***

Teniendo en cuenta la inespecificidad de la respuesta medular de las primeras semanas, tan solo hablamos de incorporación y anclaje del injerto a partir de la quinta semana, cuando la unión del injerto con el lecho óseo ya era al menos cartílago en zonas amplias.

En los injertos homólogos la incorporación y anclaje eran dos aspectos parejos y cuya presencia nos llevaba a considerar los resultados como buenos (Martín y cols, 1990) (3). Dichos conceptos permanecen vigentes en la primera serie de este trabajo. También aquí, la integridad del injerto y su nivelación con la superficie articular se acompañaba siempre de un buen anclaje, en los casos de buenos resultados. Sólo en un caso de esta serie, se nos presentaba como estructura íntegra pero superpuesta al hueso, pero con una revisión de los cortes histológicos demostraba que no se tenía información de todo el grosor del injerto y que las preparaciones estudiadas correspondían a zonas marginales con una información sólo parcial de una zona donde el injerto efectivamente no se había anclado.

La incorporación y anclaje se obtuvo en todos los animales de la primera serie (injerto heterólogo fresco) en los que no existió reacción de rechazo biológico. Por lo contrario, en los animales de la segunda serie (injerto heterólogo conservado) en ninguno de ellos se consiguió una incorporación y anclaje simultáneo; había injertos bien nivelados en superficie pero no anclados en el hueso de la profundidad o anclados muy debilmente, e injertos anclados pero cubiertos en superficie de diversas formas.

Considerando que los injertos de la segunda

serie experimental permanecieran acelulares, hay que pensar que para que el injerto se ancle y se incorpore en la función articular es necesario que esté vivo.

#### ***Reacción mecánica de rechazo:***

En la segunda serie experimental (injerto heterólogo conservado) en la mayoría de injertos de más de cinco semanas de evolución no hubo una respuesta tisular específica de rechazo biológico pero tampoco se anclaron al lecho o no se incorporaron a la superficie articular.

Cuando no se producía el anclaje había un tejido fibroso maduro, o fibrocartilaginoso interpuesto entre el menisco y el hueso, haciendo de barrera a modo de pseudoartrosis. Heatley y cols., 1985, describen un tejido menos maduro, entre el menisco y el lecho en los injertos tratados con glutaraldehído, acompañándose de gran celularidad en los heterólogos (10).

Cuando se producía el anclaje, en algunos casos el injerto quedaba cubierto por un crecimiento desordenado de la superficie articular, incluyendo cartílago articular y hueso subcondral. En otros casos quedaba cubierto por un regenerado fibrocartilaginoso que emergía desde la profundidad por los laterales del injerto.

Hablamos en todos estos casos de "rechazo mecánico" ya que el injerto no parecía asumir las funciones del cartílago articular. Parecía que se aceptaba tan solo como un tejido de inclusión, como un inquilino no molesto pero sin compartir nada con él, y en el crecimiento del animal parecía ser enterrado en la estructura ósea.

Es de destacar que el cartílago articular vecino no sufría un deterioro importante visible con microscopía óptica. No se producían los efectos nocivos de una lesión del cartílago articular mal reparada como en el caso de una curación espontánea (13,14), o como en el caso de injertos tratados con glutaraldehído por otros autores (10).

El injerto heterólogo conservado da unos resultados muy pobres como sustituto de la superficie articular pero parece comportarse como un inductor de una reparación espontánea más perfecta en los animales en crecimiento. De cualquier forma esta serie no es suficientemente amplia para sacar conclusiones, pero parece coincidir con los hallazgos de otros autores Heatley y Revell, 1985-86) (10,11).

No hemos encontrado explicación a la forma de

reconstrucción tardía de la superficie articular por ese tejido fibrocartilaginoso que emergía del fondo del lecho hacia la superficie articular.

#### INJERTO DE MENISCO COMO SUSTITUTO DE LA SUPERFICIE ARTICULAR

De los resultados obtenidos cabe deducir que el injerto vivo de menisco, si no es rechazado, es capaz de sustituir la superficie articular y asumir su función, convirtiéndose en una buena solución quirúrgica. Por el contrario el injerto conservado mediante congelación con la técnica por nosotros empleada, no es una buena solución.

Los injertos acelulares no sufren una repoblación celular y ésta parece ser la razón de su fracaso. Sin embargo, los injertos vivos mantienen su viabilidad y celularidad hasta que son anclados. Son las características nutricias del fibrocartilago meniscal, a partir del líquido sinovial, lo que hace que sus células sigan viviendo; Gomar-Sancho y Gastaldi (1987), demostraron, mediante timidina triptiada intraarticular, como las células de los meniscos autólogos captaban este isótopo (2).

El hecho de encontrar "nidios celulares" en zonas de los meniscos injertados es una prueba de viabilidad y vitalidad de sus células.

Con este trabajo se pone de manifiesto que el menisco está mejor preparado para soportar las fuerzas de compresión, de lo que hasta ahora se pensaba. Por el grosor exigido del injerto nos vimos obligados a recurrir a la zona más periférica del menisco, la zona más fibrosa, considerada como sometida a fuerzas de tracción. Sin embargo, resistió muy bien las fuerzas teóricas de compresión.

En los animales de largo período de seguimiento, el grosor del injerto parecía haber disminuido de grosor, sin alteraciones en superficie, como si la zona en profundidad hubiera sido invadida por el hueso de anclaje. El hecho de encontrar, en los animales de período intermedio, interdigitaciones cartilaginosas invadiendo el fondo del injerto, nos lleva a interpretar que parte del material injertado se transformaba en hueso. En este sentido no pudo determinarse si las células del injerto tomaban parte activa con una metaplasia cartilaginosa.

La tolerancia de los injertos meniscales frescos homólogos y heterólogos abre nuevos caminos de

investigación, pero para su aplicación clínica aún queda mucho terreno por estudiar y ver si injertos de mayores superficies articulares dan mejores resultados.

Asimismo, hay que profundizar en las investigaciones de injertos meniscales conservados ya que los injertos frescos plantean grandes limitaciones de disponibilidad de dadores.

#### CONCLUSIONES

- 1.- El injerto heterólogo fresco de menisco de perro en superficie articular de conejo, tiene un alto índice de rechazos.
- 2.- El injerto heterólogo fresco de menisco de perro en superficie articular de conejo, cuando no es rechazado, se ancla al lecho óseo quedando incorporado a la superficie articular, mantiene su celularidad y estructura fibrilar, supliendo la función del cartilago articular receptor.
- 3.- El anclaje del injerto heterólogo fresco de menisco de perro en superficie articular de conejo, se realiza directamente al hueso por una proliferación medular que acaba en una unión directa menisco-hueso con las mismas características que en los injertos homólogos en conejo.
- 4.- Los injertos heterólogos conservados por congelación de menisco de perro pierden toda su población celular con el método de conservación empleado por nosotros.
- 5.- Los injertos heterólogos conservados por congelación de menisco de perro en superficie articular de conejo, no sufren invasión celular, tan solo una invasión localizada de focos de metaplasia cartilaginosa.
- 6.- Los injertos heterólogos conservados por congelación de menisco de perro en superficie articular de conejo tienen un alto índice de rechazos y no consiguen un verdadero anclaje al lecho óseo.
- 7.- Los injertos heterólogos conservados por congelación de menisco de perro en superficie articular de conejo, provoca un crecimiento osteocartilaginoso de los bordes del lecho, con tendencia a cubrirlo, pareciendo comportarse como un inductor de una buena reparación de los defectos limitados de la superficie articular en los conejos en crecimiento.

#### Bibliografía

1. **Gastaldi, E.:** Reparación e injerto en los defectos osteocondrales. Estudio experimental. Valoración del injerto meniscal. 1984. Tesis doctoral. Valencia.

2. **Gomar Sancho, F. y Gastaldi, E.:** Repair of osteochondral defects in articular weightbearing areas in the rabbit's knee. The use of autologous osteochondral and meniscal grafts. *Inter. Orthopaedics*. 1987, 11: 65-69.
3. **Martín, JA.; Gomar-Sancho, F.; Del Pino, J.M. Y Ribes J.:** Fibrocartilago meniscal como biomaterial de sustitución en los defectos osteocondrales. I. Injertos homólogos. Estudio experimental. *Rev. Esp. Cir. Ost.* 1990. 25: 299-316.
4. **Tomford, W.W.; Fredericks, G.R. y Mankin, H.J.:** Cryopreservation of isolated chondrocytes. *Trans. Orthop. Res. Soc.* 1982. 6: 269-270.
5. **Tomford, W.W.; Fredericks, G.R. y Mankin, H.J.:** Cryopreservation of intact articular cartilage. *Trans. Orthop. Res. Soc.* 1981. 7: 269-270.
6. **Tomford, W.W. y Mankin, H.J.:** Investigational approaches to articular cartilage preservation. *Clin. Orthop. Rel. Res.* 1983. 174: 22-27.
7. **Heatley, F.W.; Revell, W.J. y Boer, P.:** The use of meniscal fibrocartilage in the repair of articular cartilage defects. *J. Bone Joint Surg.*, 1981. 63/B: 638.
8. **Heatley, F.W.; Revell, W.J.:** Meniscal fibrocartilage as an arthroplasty material: An experimental study. *J. Bone Joint Surg.*, 1981. 64/B: 249-250.
9. **Gomar-Sancho, F. y Gastaldi, E.:** Injerto de fibrocartilago meniscal en los defectos osteocondrales. Estudio experimental. *Rev. Esp. Cir. Ost.*, 1986. 21: 97-103.
10. **Heatley, F.W. y Revell, W.J.:** The use of meniscal fibrocartilage as a surface arthroplasty to effect the repair of osteochondral defects: An experimental study. *Biomaterial* 1985. 6/3: 161-168.
11. **Heatley, F.W. y Revell, W.J.:** The use of glutaraldehyde treated bovine meniscal fibrocartilage to replace osteochondral defects of the dog patella. *J. Bone Joint Surg.*, 1986. 68/B: 842.
12. **Shahgaldi, B.F.; Amis, A.A. y Heatley, F.W.:** Use of meniscal xenografts in repair osteochondral defects. *J. Bone Joint Surg.*, 1988. 70/B: 152.
13. **Gastaldi, E. y Gomar-Sancho, F.:** Comportamiento del regenerado de cartílago en superficie articular de carga. Estudio experimental. 1985: en MAPFRE sobre "Artrosis". XI Symposium Internacional de Traumatología. MAPFRE sobre Artrosis. Madrid, pp 241-253.
14. **Gomar-Sancho, F. y Gastaldi, E.:** Efectos del legrado y esponjialización de la superficie articular en el conejo. Estudio experimental. *Rev. Esp. Cir. Ost.* 1986. 21: 171-178.