

Cicatrización del fibrocartílago meniscal de la Rodilla. Estudio Experimental

J.M. DEL PINO; F. GOMAR SANCHO; J.A. MARTIN BENLLOCH y J. RIBES.

*Facultad de Medicina de la Universidad de Valencia.
Departamento de Cirugía Unidad Docente de Traumatología y Cirugía Ortopédica
(Catedrático: Prof. Gomar Sancho)*

Resumen.—Para estudiar la cicatrización de las lesiones meniscales se ha realizado un estudio experimental en conejos. Se han practicado tres tipos de lesiones en el menisco, transversal, longitudinal parameniscal y longitudinal interna alejada del paramenisco. Posteriormente el defecto creado era reparado mediante puntos sueltos con material reabsorbible.

Se ha estudiado el fenómeno de cicatrización desde el punto de vista histológico desde la semana a los tres meses. Los resultados muestran que la cicatrización es fundamentalmente extrínseca a partir de la capacidad plástica de la membrana sinovial. Las heridas longitudinales parameniscas cicatrizaron sin dificultad, las transversales casi en toda su anchura y las longitudinales en zona avascular cicatrizaron principalmente en su porción anterior gracias a la invasión de sinovial hiperplásica desde la inserción tibial del ligamento cruzado anterior.

Descriptores: Menisco. Reparación de los meniscos. Sutura meniscal.

Summary.—To study the healing of meniscal tears, the authors have carried out an experimental work in rabbits. They performed three types of tears in the internal menisci, radial, peripheral longitudinal (in the parameniscal zone) and longitudinal within of the parameniscus. The menisci were repaired by suture with absorbible material.

The healing phenomenon has been histologically studied from the first week to three months after. The results showed that the cicatrization is mainly extrinsic by the plastic capacity of sinovial membrane. The longitudinal tears in the parameniscus heal without difficulty, the transversal tears almost in their whole width and the longitudinal tears at the avascular zone healed principally in the anterior portion by the invasion of hyperplasic sinovial from the tibial insertion of the anterior cruciate ligament.

Key words: Meniscus repair. Meniscal suture. Histological study.

INTRODUCCIÓN

King en 1936 ya estudió experimentalmente con gran detalle los mecanismos de cicatrización del menisco de rodilla, con interesantes aportaciones que tienen plena vigencia. Sin embargo, sus trabajos quedaron en el olvido, en un ambiente quirúrgico que resolvía las lesiones meniscales mediante meniscectomía (1).

En los últimos años, con el mejor conocimiento de la importancia funcional del menisco y la necesidad de respetarlo en lo posible, ha resurgido el interés por el conocimiento de la cicatrización del menisco y las

posibilidades en la reparación de sus roturas (2,3,4,5). No obstante, estas experiencias no han mejorado de forma sustancial los clásicos experimentos de King, existiendo aún algunos puntos oscuros sobre la verdadera capacidad de cicatrización del menisco, sobre todo en las lesiones no comunicadas con la sinovial.

Los trabajos experimentales hasta ahora realizados, han demostrado como las lesiones en zona avascular del menisco tienen nulas posibilidades de cicatrización, mientras que las lesiones comunicadas con la membrana sinovial pueden cicatrizar gracias a la capacidad plástica de esta última

estructura. La atención hasta ahora ha estado centrada en determinar en que localizaciones meniscales es posible la cicatrización, sin una clara descripción secuencial de éste fenómeno reparativo y sin una adecuada evaluación de hasta donde y de que forma puede producirse la cicatrización de las lesiones meniscales.

Con el objeto de mejorar el conocimiento actual sobre la cicatrización del menisco se ha realizado este estudio experimental en rodillas de conejo, practicando tres tipos de lesiones meniscales: transversa, longitudinal periférica y longitudinal medial.

MATERIAL Y MÉTODO

Como animal de experimentación se ha utilizado el conejo raza "California", de ambos sexos, entre 1.500 y 2.500 gramos de peso, de dos a cuatro meses de edad.

Se utilizaron 80 animales, de los cuales fueron considerados válidos para el estudio 47, el resto fueron desechados por distintas complicaciones postoperatorias, que produjeron la muerte del animal o que consideramos que podían alterar los resultados.

En todos los animales se utilizó la misma técnica anestésica y quirúrgica, variando sólo el tipo de incisión meniscal según la serie. La inducción de la anestesia se realizó con clorhidrato de Ketamina a dosis de 20 mg. por Kgr. de peso, continuando la anestesia con Eter Dietílico por inhalación a demanda, según el estado de conciencia animal. La piel de la rodilla se depiló mediante crema depilatoria, aplicando posteriormente antisépticos locales y procediendo toda la intervención con rigurosas normas de asepsia.

Se expusieron los meniscos mediales mediante incisión cutánea anterolateral y artrotomía pararotuliana medial amplia luxado externamente el aparato extensor. Fue necesario para mejorar el acceso al menisco medial la extirpación parcial de la grasa retropatelar y la sección de la inserción condílea del extensor propio del primer dedo de la pata.

En los animales de la SERIE I se seccionaba transversalmente el menisco en su porción anterior, a nivel de la unión del tercio anterior con el tercio medio. La lesión producida abordaba toda la anchura y espesor del menisco, comunicando con la sinovial parietal.

En los animales de la SERIE II, el menisco se incidía longitudinalmente en la porción periférica, desde el cuerno anterior hasta el tercio posterior del menisco.

En los animales de la SERIE III, se incidía el menisco longitudinalmente en su porción media interior, desde el cuerno anterior hasta aproximadamente a la altura del ligamento medial.

Todas las heridas meniscales se suturaron con dos o tres puntos de Dexon 5/0 ó 6/0. Tras la sutura meniscal, se reducía el aparato extensor, cerrando la herida por planos.

En el postoperatorio inmediato se inyectaba por vía intramuscular una dosis única de Naftato de Cefamandol (Mandokef) 200 mgrs. por Kgr. de peso. Los animales se mantuvieron en jaulas amplias con libertad de movimiento hasta su sacrificio.

El sacrificio de los animales se realizó mediante inyección intracardíaca de Novocaína con intervalos postoperatorios de 1,2,3,6 y 12 semanas.

El número de animales válidos para estudio en cada intervalo fueron:

- 9 de 1 semana: 2 de la serie I, 4 de la serie II y 4 de la serie III.
- 8 de 2 semanas: 4 de la serie I, 2 de la serie II y 2 de la serie III.
- 8 de 3 semanas: 2 de la serie I, 3 de la serie II y 3 de la serie III.
- 10 de 6 semanas: 2 para la serie I, 4 para la serie II y 4 para la serie III.
- 12 de 12 semanas: 6 de la serie I, 2 de la serie II y 4 de la serie III.

Una vez sacrificados los animales se separaron las rodillas enteras, eliminando la piel y partes blandas hasta plano capsular pero sin abrir la articulación para no perder la relación del menisco con otras estructuras en el corte histológico.

Las piezas obtenidas se fijaron en formaldehído al 10% durante 7 días, posteriormente se trataron con formol-fórmico al 8% hasta su total decalcificación (2 a 4 semanas). Tras el lavado de las piezas se procedió a su procesado hasta incluirlos en parafina.

Se hicieron cortes histológicos de 5 micras de espesor, de todo el grosor de la pieza para obtener información de todos los niveles de la herida meniscal. Los cortes histológicos fueron teñidos con Hematoxilina-Eosina y Tricrómicro de Masson.

RESULTADOS

Estudio macroscópico:

Buscando obtener la máxima información de la respuesta de las distintas estructuras próximas a las heridas del menisco, no creímos conveniente la disección con apertura de la articulación para observar directamente la lesión. De haber llevado a cabo la disección completa, involuntariamente se hubiesen podido lesionar dichas estructuras, particularmente la membrana sinovial, que debía de centrar nuestra atención en base a los antecedentes bibliográficos que ponían en evidencia su papel

fundamental en la cicatrización del menisco.

El estudio macroscópico se limitó a la observación del aspecto externo de la articulación. No se obtuvieron con este estudio datos sobre los acontecimientos reparativos del menisco pero sí una información importante del estado articular para desechar todos aquellos animales en los que se sospechase alguna complicación de la herida quirúrgica que enmascarase los resultados. De hecho algunos animales fueron rechazados cuando éste estudio demostró signos inflamatorios intensos, supuración franca o intensa fibrosis que hiciese sospechar una secuela de una infección articular o periarticular que hubiese alterado las estructuras objeto de estudio.

Estudio con microscopía óptica:

SERIE I

Período de seguimiento de 1 semana:

En los dos animales sacrificados en este período de seguimiento se observó una gran hiperplasia sinovial localizada alrededor de la lesión meniscal. Tanto desde el paramenisco de la vertiente femoral como de la vertiente tibial, unos gruesos mamelones de tejido de granulación se extendían por ambas superficies meniscales penetrando en la herida meniscal y estableciendo continuidad entre los bordes, aunque sólo en los dos tercios más periféricos (Figura n° 1).

El tercio más interno de la herida meniscal permanecía entreabierto sin invasión sinovial. En uno de los animales se observaron grandes nidos celulares en los bordes de la porción de la herida no cicatrizada.

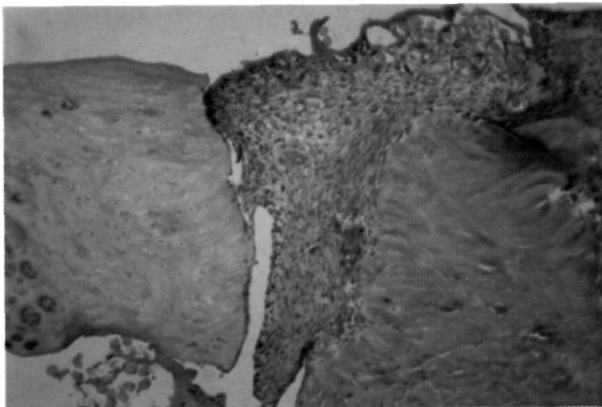


Figura n° 1: Conejo sacrificado a la semana. Herida meniscal transversa. H-E 50x. Se observa en un corte oblicuo como la porción media de la herida se ha rellenado de abundante tejido de granulación en continuidad con la membrana sinovial parameniscal.

Período de seguimiento de 2 semanas:

Los hallazgos fueron muy similares a los observados en los animales de 1 semana de seguimiento. En los cuatro animales correspondiente a este período era evidente una gran hiperplasia sinovial en la vecindad de la lesión meniscal, que desde el paramenisco se extendían tanto en la superficie tibial como femoral del menisco. La sinovial hiperplásica invasiva era más abundante en la porción anterior del menisco, donde llegaban gruesas lengüetas provenientes de la cubierta sinovial del ligamento cruzado anterior.

La herida meniscal estaba rellena, en sus dos tercios más periféricos, de tejido de granulación muy celular y aparentemente poco vascularizado. La cicatriz, aunque muy inmadura, tenía una apariencia microscópica densa y consistente en todo el espesor del menisco. En tres de los cuatro animales se observó claramente como la porción más interna de la herida meniscal, del 25 al 30% de la anchura total, no estaba invadida por tejido cicatricial. Sólo en uno de los animales la cicatrización alcanzaba toda la herida meniscal.

En los bordes no cicatrizados de la brecha meniscal no se observaron cambios sustanciales de su estructura. Sólo en un caso fué posible ver nidos celulares numerosos que se extendían también a los bordes de la herida meniscal donde se produjo la cicatrización.

El cartílago articular tan sólo mostró en dos casos una discreta fibrilación superficial.

Período de seguimiento de 3 semanas:

Los dos tercios más periféricos de la herida meniscal estaban rellenos de tejido conjuntivo inmaduro, rico en fibroblastos y pobre en vasos. Un tejido cicatricial denso que se continuaba con una sinovial hiperplásica que cubría una zona amplia de la superficie tibial y femoral del menisco. Esta sinovial hiperplásica era sustancialmente más abundante en la porción anterior del menisco, por la participación de la sinovial de recubrimiento del ligamento cruzado anterior.

El tercio más interno de la herida meniscal no había sufrido ese proceso invasivo de la sinovial, permaneciendo los bordes entreabiertos con algunos nidos celulares y con tendencia de su superficie a redondearse (Figura n° 2).

Las diferencias fundamentales con el período de seguimiento de dos semanas eran: un mayor grado de maduración del tejido cicatricial, menor intensi-

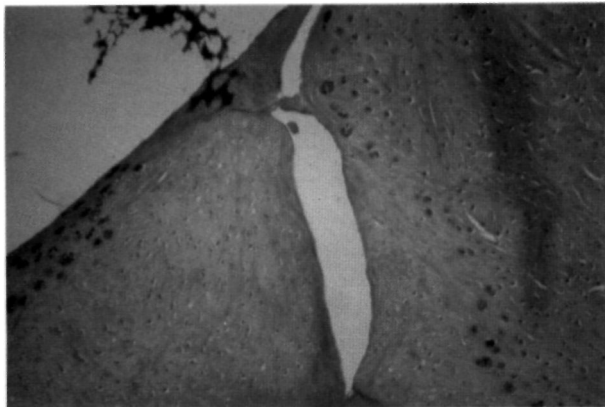


Figura nº 2: Conejo sacrificado a las 3 semanas. Herida transversa. H-E. 100x. Corte oblicuo de la porción más interna de la herida mostrando los bordes reparados sin penetración sinovial. Existen algunos nidos celulares en los bordes de la herida.

dad de la reacción sinovial y, aparentemente, la cicatriz se había extendido algo más hacia la parte interna; en uno de los animales la cicatrización había sido casi completa.

El cartílago articular adyacente a la herida meniscal no mostraba cambios estructurales destacables a microscopía óptica.

Período de seguimiento de 6 semanas:

En los dos especímenes que correspondían a este período persistía una hiperplasia sinovial en la vecindad de la herida meniscal, invadiendo la superficie del menisco en su vertiente femoral y tibial, con más intensidad en la vertiente femoral y sobre todo en la porción anterior del menisco. En cualquier caso, esta hiperplasia sinovial era mucho menos prominente que en animales de tiempo de seguimiento inferior.

Los dos tercios más periféricos de la lesión estaban rellenos por tejido cicatricial con un grado de maduración moderado. Era un tejido muy poco vascularizado con una población celular formada por fibrocitos y fibroblastos con abundantes fibras de colágena. La cicatriz era densa y ocupaba todo el grosor de la herida en esa zona, teniendo clara continuidad con la sinovial hiperplásica vecina.

En el tercio interno de la herida meniscal no se consiguió la cicatrización, permaneciendo los bordes de la herida separados claramente. En uno de los especímenes los bordes estaban redondeados y entreabiertos, mientras que en el otro animal estaban cubiertos por una fina lámina de tejido cicatricial pero sin conseguir ver en ninguno de los cortes histológicos continuidad entre ellos.

En estos animales no se observaron nidos ce-

lulares en los bordes de la herida meniscal, ni cambios ostensibles en el cartílago articular subyacente.

Período de seguimiento de 12 semanas:

De los seis animales, en uno no se consiguió la cicatrización en ninguna porción de la herida meniscal. Los márgenes de la herida estaban redondeados y claramente separados aunque cubiertos por una capa de tejido fibroso maduro, quedando entre ellos restos de sinovial fibrosa.

En dos animales, por el contrario, la cicatrización fué completa en toda la extensión de la herida, salvo una porción insignificante del borde libre del menisco. En ambos casos los bordes de la brecha meniscal tenían perfecta continuidad mediante una fina capa de tejido fibroso ya maduro, con escasa población de fibrocitos y gran riqueza en fibras de colágena aparentemente maduras (Figura nº 3). La membrana sinovial de la vecindad era claramente fibrosa, retraída, y apenas podían detectarse puntos de continuidad con el tejido cicatricial.

En los otros tres animales, los dos tercios más externos de la herida presentaban continuidad con una cicatriz de las mismas características que en los animales en los que se consiguió una cicatrización completa. Asimismo, era posible ver una continuidad entre el tejido cicatricial y la sinovial fibrosa vecina. En el tercio más interno de la herida, los bordes estaban claramente separados y redondeados, y en algunas zonas, cubiertos de una delgada lengüeta de tejido cicatricial, no obstante, no habían cambios estructurales importantes en la zona de menisco no cicatrizado.

En el cartílago articular en contacto con la herida meniscal tan solo se observaron aisladamente algunos focos de fibrilación superficial muy localizados.

SERIE II

Período de seguimiento de 1 semana:

En los cuatro animales sacrificados en este período de seguimiento los hallazgos fueron casi idénticos. En toda la inserción meniscal había una gran hiperplasia sinovial con una capa íntima muy engrosada, con abundantes y dilatados vasos. La sinovial hiperplásica formaba grandes mamelones que cubrían ampliamente el menisco en su vertiente femoral y tibial en toda la zona de la herida meniscal.

La sinovial hiperplásica penetraba fácilmente en la herida meniscal rellenándola uniformemente

de un denso tejido de granulación moderadamente vascularizado (Figura nº 4).

Paralelamente a la hiperplasia sinovial de la zona parameniscal existía una reacción hiperplásica muy evidente de la cubierta sinovial de la inserción tibial del ligamento cruzado anterior, que también tenía carácter invasivo, por un lado adhiriéndose al borde libre del cuerno anterior meniscal, y por otro, cubriendo las vertientes tibial y femoral de la superficie del menisco, penetrando también en la herida meniscal a la vez que se fundía con la hiperplasia sinovial parameniscal. De tal forma, que en los cortes histológicos seriados se veía como en la porción anterior del menisco era sustancialmente más abundante la reacción sinovial invasiva, globalmente considerada.

La estructura del menisco en la zona de la herida estaba bien conservada, sin formar nidos celulares en sus bordes. Tan solo se observaban las lesiones propias de la perforación de los hilos de sutura,

donde quedaban restos de la misma, invadidos por una sinovial aun más densa e hiperplásica con una actividad fagocitaria evidente.

El cartílago articular femoral y tibial del lado de la lesión no mostró alteraciones significativas.

Período de seguimiento de 2 semanas:

En los dos animales sacrificados de este período de seguimiento persistía la gran hiperplasia sinovial de carácter invasivo con un doble origen: desde el paramenisco y desde la inserción tibial del ligamento cruzado anterior, dando la misma imagen de mayor abundancia de sinovial hiperplásica en el cuerno anterior respecto al cuerpo del menisco.

La riqueza vascular de la subíntima no era tan evidente como en el período de seguimiento de una semana, pero el volumen global de la sinovial hiperplásica era quizás mayor.

La sinovial hiperplásica, en forma de grandes

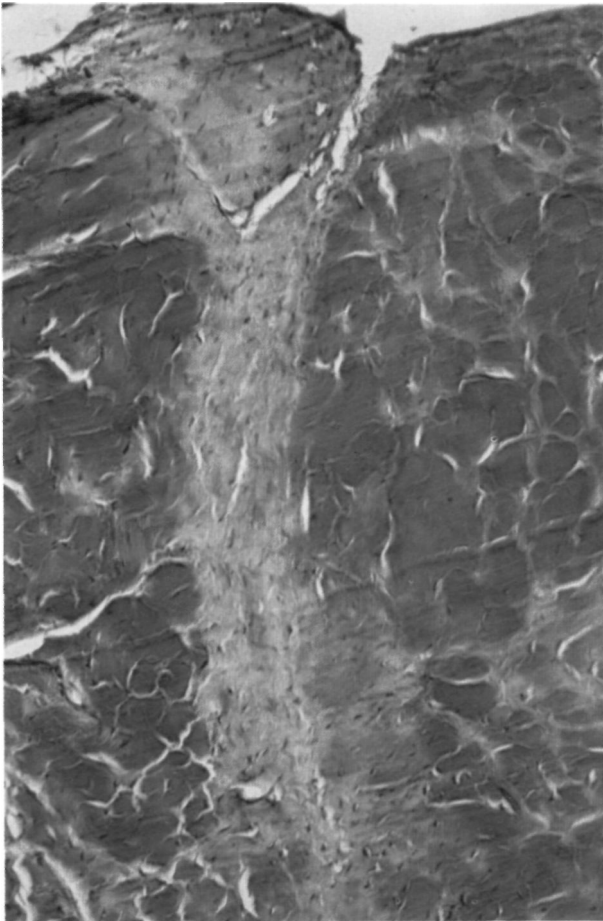


Figura nº 3: Conejo sacrificado a las 12 semanas. Herida transversa. Tricrómico de Masson. 100x. Corte oblicuo de la porción más periférica de la herida meniscal donde se observa una cicatrización perfecta mediante tejido fibroso denso, moderadamente celular y con haces de colágena desorganizados.

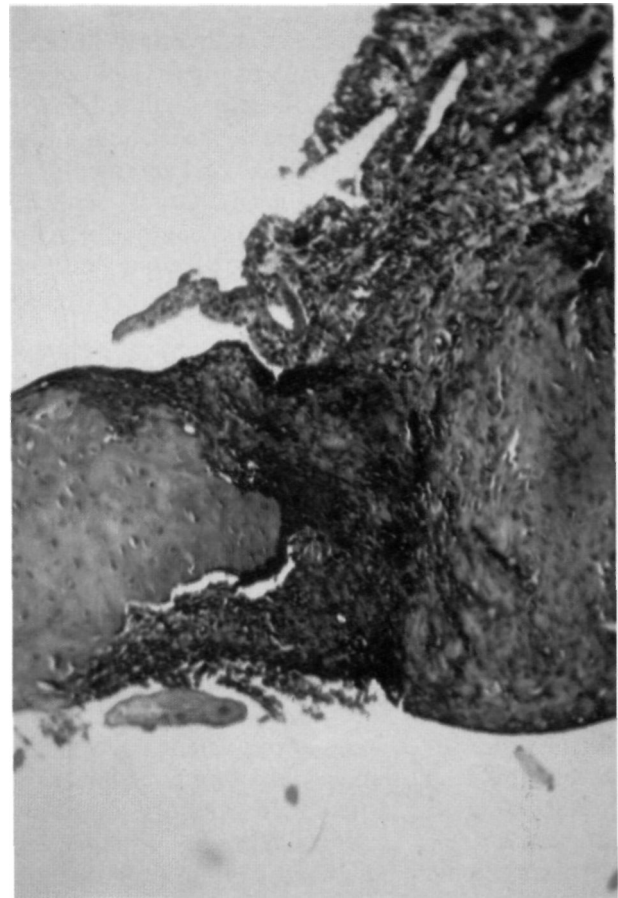


Figura nº 4: Conejo sacrificado a la semana. Herida longitudinal parameniscal. Tricrómico de Masson. 25x. Gran hiperplasia sinovial que penetra en la herida meniscal consiguiendo la continuidad entre sus bordes.

mamelones, cubría igualmente la superficie femoral como la tibial del menisco. En continuidad con ella se observaba un denso tejido de granulación rellenando toda la herida meniscal. Un tejido rico en fibroblastos y fibras de colágena muy desorganizadas (Figura nº 5).

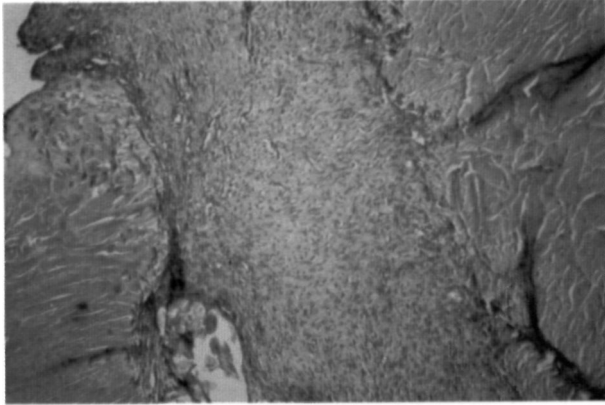


Figura nº 5: Conejo sacrificado a las 2 semanas. Herida longitudinal parameniscal. H-E. 50x. La herida meniscal está unida por un tejido rico en fibroblastos y fibras de colágena desorganizadas y con moderada vascularización.

La estructura del menisco en la zona de la herida permanecía invariable bajo el microscopio óptico, sin detectar formación de nidos celulares. Sin embargo, en uno de los animales existía un amplio desgarró longitudinal en la porción media del menisco. El haber detectado en algunos cortes histológicos algunos restos de sutura nos hizo interpretar una rotura del menisco que tuvo punto de partida en una zona débil provocada por el trayecto de la sutura.

En el cartílago articular no se observaron cambios significativos.

Período de seguimiento de 3 semanas:

En los tres animales de este período de seguimiento se observaron importantes diferencias derivadas de la distinta distancia que existió entre la herida meniscal y la inserción del menisco.

En uno de los animales la herida se situaba prácticamente en el paramenisco y estaba rellena por abundante tejido de granulación muy vascularizado que desbordaba ampliamente los límites de la herida. Desde la inserción tibial del ligamento cruzado anterior también se produjo una gran hiperplasia sinovial que invadía la zona más anterior de la herida meniscal.

En otro de los animales la herida meniscal se había practicado aproximadamente a un milímetro del paramenisco. En este caso también existía una

gran reacción hiperplásica de la sinovial, invadiendo la herida meniscal desde el paramenisco y la inserción tibial del ligamento cruzado anterior, pero la cicatriz originada era menos voluminosa y más madura.

En el tercero de los animales la herida meniscal estaba bastante alejada del paramenisco, no obstante había sido alcanzada por la sinovial hiperplásica que se extendía por ambas superficies del menisco. Sin embargo, el tejido de granulación cicatricial así originado, sólo establecía continuidad en las zonas más superficiales, especialmente en la vertiente femoral, mientras que en las zonas más profundas no se había conseguido dicha continuidad.

En conjunto, la reacción hiperplásica de la sinovial era menos voluminosa que la observada en los período de seguimiento de 1 y 2 semanas.

El cartílago articular no mostró cambios significativos en ninguno de los animales.

Período de seguimiento de 6 semanas:

En los cuatro animales de este período de seguimiento se obtuvieron las mismas imágenes histológicas de cicatrización completa de la herida meniscal. Todas las heridas meniscales estaban rellenas de un tejido cicatricial muy maduro con una población celular fundamentalmente de fibrocitos mezclados con algunos fibroblastos, sus fibras de colágena tenían un aspecto más maduro.

Se observó una clara continuidad de este tejido cicatricial con una sinovial hiperplásica fibrosa de implantación amplia en todo el paramenisco, formando escasos mamelones que cubrían parcialmente el menisco en las proximidades de la herida meniscal (Figura nº 6).

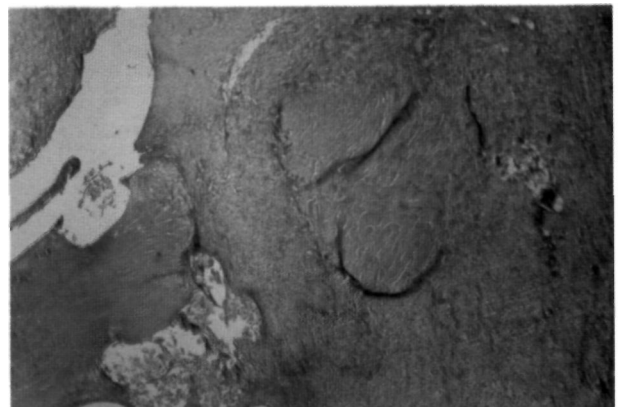

Figura nº 6: Conejo sacrificado a las 6 semanas. Herida longitudinal parameniscal. H-E. 25x. Se observa como el tejido cicatricial está en continuidad con la hiperplasia sinovial fibrosa parameniscal, tanto en la vertiente femoral como en la tibial.

El cartílago articular estaba totalmente respetado en tres de los animales, mientras que en un cuarto se observó, en ciertas zonas aisladas de la superficie tibial, algunos "nidios celulares" dispersos.

Período de seguimiento de 12 semanas:

En los dos animales válidos de este período de seguimiento el tejido cicatricial era ya bien maduro, en continuidad con una membrana sinovial parameniscal fibrosa. La cicatrización obtenida era tan perfecta que resultaba difícil identificarla en muchos de los cortes histológicos.

Tampoco en este período de seguimiento se observaron lesiones significativas en el cartílago articular.

SERIE III

Período de seguimiento de 1 semana:

En ninguno de los tres animales de este período de seguimiento habían signos histológicos de inicio de la cicatrización de la herida meniscal. En la membrana sinovial parameniscal vecina había una reacción hiperplásica evidente pero sin llegar a la magnitud observada en las otras series experimentales, y sobre todo, no se veían mamelones de hipertrofia sinovial de carácter invasivo que penetraran en la herida meniscal.

Pese a no haberse iniciado la cicatrización, los bordes de la herida estaban bien apuestos, bien aproximados por los puntos de sutura, sin poder observar nidios celulares en los bordes cruentos del menisco.

Los cortes histológicos más próximos al cuerno anterior mostraron una reacción hiperplásica evidente de la sinovial de revestimiento del ligamento cruzado anterior en su inserción tibial, pero al igual que en la sinovial parameniscal, no producía mamelones invasivos que se dirigiesen a la herida meniscal. Tan sólo, ésta sinovial del ligamento cruzado, emitía unas lenguetas que se adherían al borde libre del menisco en su porción más anterior.

Salvo esa invasión sinovial del borde libre del menisco, el resto de su estructura estaba bien conservada, al igual que el cartílago articular en contacto con el menisco incidido.

Período de seguimiento de 2 semanas:

En los dos animales de éste período los hallazgos fueron hasta cierto punto distintos, al haberse producido en uno de ellos una pérdida postintervención de fragmento medial de la herida meniscal en

su porción anterior. El espacio vacío así creado había sido invadido por una sinovial hiperplásica desde el ligamento cruzado anterior, rellenando todo el defecto por tejido de granulación muy inmaduro, que se extendía por el borde libre del menisco hasta la zona del cuerpo. En este mismo animal, la zona de la herida localizada en el cuerpo meniscal mostró sus bordes discretamente separados, sin invasión de tejido de granulación, pese a que la sinovial parameniscal vecina mostró una intensa reacción hiperplásica con formación de mamelones en dirección a la herida meniscal, pero que en ningún caso llegaban a alcanzarla.

En el otro animal sacrificado a las dos semanas los hallazgos en la zona del cuerpo del menisco fueron los mismos. La herida estaba entreabierta sin invasión de tejido de granulación y una intensa hiperplasia sinovial parietal que no la alcanzaba (Figura nº 7). Sin embargo, en el cuerno anterior los hallazgos eran bien distintos; había un total relleno de la brecha por tejido de granulación con un origen doble; desde una hiperplasia sinovial a partir de la

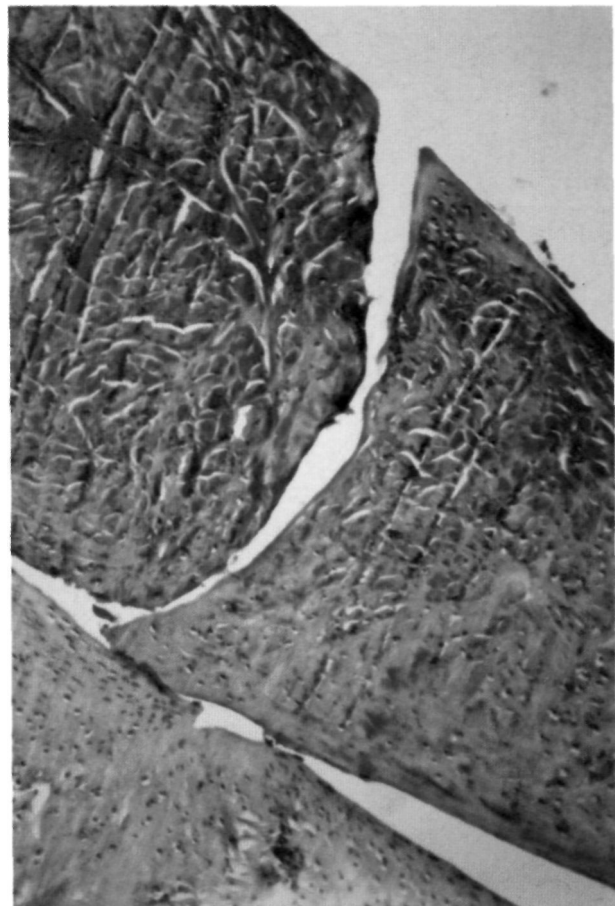


Figura nº 7: Conejo sacrificado a las 2 semanas. Herida meniscal longitudinal en zona avascular. Tricrómico de Masson. 100x. Apenas hay separación entre los bordes de la herida pero no existe ninguna invasión sinovial ni se observan signos histológicos de cicatrización intrínseca.

inserción tibial del ligamento cruzado anterior, y otro a partir de una hiperplasia sinovial desde la región parameniscal más anterior.

Los mamelones sinoviales del cruzado anterior no sólo se limitaban a rellenar la porción anterior de la herida meniscal, sino que además invadían el borde libre del menisco en una amplia zona.

No se observaron cambios histológicos importantes en la estructura del menisco y cartílago articular en ambos animales.

Período de seguimiento de 3 semanas:

En los tres animales válidos de este período tan solo en uno se obtuvieron suficientes cortes histológicos seriados del cuerno anterior del menisco seccionado, observando en ellos como la herida meniscal había sido invadida por tejido de granulación denso, en conexión con la sinovial hiperplásica del ligamento cruzado anterior como en otros casos (Figura nº 8). En los otros animales no pudo diferen-

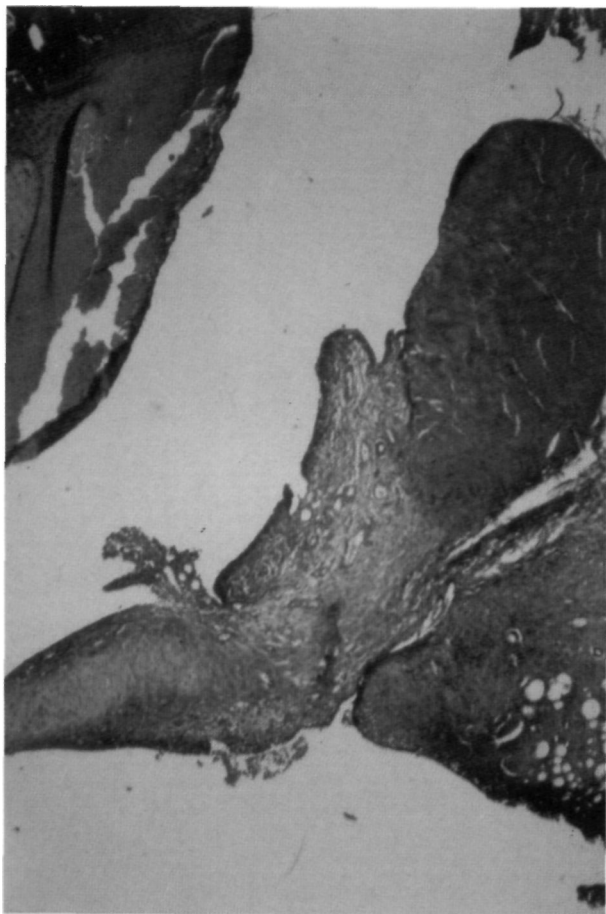

Figura nº 8: Conejo sacrificado a las 3 semanas. Herida meniscal longitudinal en zona avascular. H-E. 25x. Corte histológico de la porción de la herida situada en cuerno anterior del menisco donde se ve claramente una invasión sinovial de la herida desde la inserción tibial del ligamento cruzado anterior.

ciarse histológicamente la zona de la herida meniscal del cuerno anterior y la del cuerpo del menisco, posiblemente porque la incisión del menisco fué menos extensa en su vertiente anterior.

Los hallazgos en el cuerpo del menisco fueron los mismos para los tres animales; los bordes de la herida estaban bien enfrentados entre sí y sin gran separación, pero se mantenía en todo su espesor la solución de continuidad sin invasión alguna de tejido de granulación. La hiperplasia de la sinovial vecina era bien evidente, formándose lenguetas y mamelones de éste tejido reactivo sobre la superficie del menisco, pero no penetrando nunca en la herida.

No se observaron cambios significativos en el cartílago articular vecino a la lesión.

Período de seguimiento de 6 semanas:

De los cuatro animales de 6 semanas de seguimiento tan solo en dos de ellos se observaron algunos puntos aislados de continuidad entre los bordes de la herida formados por tejido de granulación.

En uno de los casos se observó unión cicatricial tanto en la vertiente femoral como en la tibial, aunque el fenómeno reparativo se limitaba sólo a las zonas más superficiales de la herida, mientras que las capas profundas quedaban claramente separadas. En otro de los casos, el puente de unión de tejido cicatricial se localizaba únicamente en la vertiente tibial con escasa penetración en la profundidad de la herida, el resto de la misma permanecía entreabierto con restos de tejido conjuntivo inmaduro en los bordes de la lesión (Figura nº 9). En ambos casos el tejido de granulación era bastante

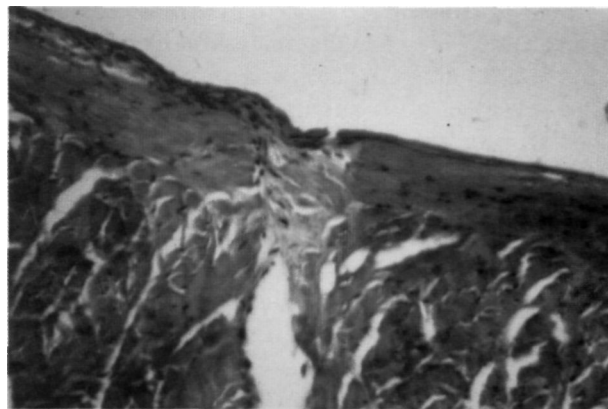


Figura nº 9: Conejo sacrificado a las 6 semanas. Herida meniscal longitudinal en zona avascular. H-E. 100x. Corte histológico de la porción de herida meniscal a nivel del cuerpo del menisco, mostrando una invasión sinovial de superficie que ha conseguido la cicatrización en la zona superficial de la herida.

maduro y estaba en continuidad con lenguetas sinoviales que acudían a la lesión desde la sinovial del paramenisco y desde la de la inserción tibial del ligamento cruzado anterior.

En los otros dos animales los bordes de la herida estaban cubiertos de fibrina pero sin contacto entre ellos en ninguno de los cortes histológicos estudiados.

Es de destacar que en todos los casos la separación entre los bordes de la lesión era mínima, es decir, que la lesión meniscal era estable mecánicamente.

Sólo uno de los animales mostró un desgarro de la zona más interna del menisco, en el resto no se apreciaron cambios estructurales destacables en el menisco ni en el cartílago articular adyacente a la incisión meniscal.

Período de seguimiento de 12 semanas:

A las doce semanas ninguno de los cuatro especímenes disponibles para estudio mostró evidencia alguna de cicatrización a nivel del cuerpo del menisco. Los bordes de la lesión estaban discretamente separados, siendo clara la solución de continuidad entre los mismos sin el más mínimo puente de unión entre ellos a lo largo de todos los cortes histológicos.

En dos de los casos si que se observó la continuidad del tercio anterior de la herida meniscal con un tejido fibroso pobre en células y un patrón fibrilar desorganizado.

En un caso, en el cartílago articular tibial se observaba una clara impronta del borde interno de la lesión, con unos cambios degenerativos mínimos del cartílago limitados exclusivamente a esa zona de impronta. En el resto de los casos limitados exclusivamente a esa zona de impronta. En el resto de los casos no se observaron alteraciones de los cartílagos articulares.

DISCUSIÓN

Los efectos adversos que a largo plazo conlleva la meniscectomía son bien conocidos. La presencia del menisco es vital para el normal movimiento, la lubricación, la transmisión de carga y la estabilidad de la rodilla (6,7,8).

Si bien la meniscectomía parcial parece tener una menor proporción de complicaciones tardías que la meniscectomía total (9,10), el tratamiento

ideal de las roturas meniscales sería, o debería ser el diagnóstico precoz, su reparación y esperar la posible cicatrización.

La tendencia actual hacia el diagnóstico artroscópico precoz, permite la reparación quirúrgica mediante sutura de las roturas meniscales recientes. En el hombre, ésta reparación parece ser lo suficientemente resistente como para evitar la recidiva (11). Aún cuando a simple vista, o el exámen artroscópico, muestren una curación funcional, seguimos conociendo relativamente poco acerca de la verdadera capacidad de cicatrización del menisco, por falta de estudios anatomopatológicos en especímenes humanos.

Mediante estudios artroscópicos posoperatorios se ha demostrado la posibilidad de una buena reparación de ciertas lesiones meniscales tras sutura, no obstante, no se conoce bien la verdadera capacidad de cicatrización de los meniscos como para establecer con precisión cuales son los indicadores y técnicas más adecuadas de sutura meniscal.

Las investigaciones que en años recientes se llevaron a cabo y que forman la base de este estudio no han mejorado de una manera sustancial los clásicos experimentos de King. En realidad, todas estas experiencias se basaban, bien en la segunda conclusión de King en la que se establecía que una lesión que afectase a las inserciones periféricas del menisco se cura (2,4), o bien en la tercera conclusión en la que se decía que una rotura en la sustancia meniscal que se extiende periféricamente hasta alcanzar la sinovial "puede" curar (3,5). De todas maneras, una cuestión parecía estar clara sobre todo en los experimentos basados en la tercera conclusión de King, que la invasión de las células sinoviales era el prelude fundamental para la cicatrización.

Así pues, en la Serie I (Sección transversal) nos concentramos por una parte en los cambios que pudiese experimentar la sinovial y también la forma en que se produjese la hipotética invasión del defecto inducido. En las otras dos series experimentales el planteamiento de base era distinto. Así en la Serie II (Incisión longitudinal periférica) buscábamos un fenómeno cicatricial propio de cualquier tejido conectivo vascularizado y no un fenómeno invasivo (12), y en la Serie III (Incisión longitudinal en la porción avascular) se pretendía comprobar una hipotética cicatrización intrínseca del menisco.

Un hallazgo constante en la Serie I fué la invasión de mamelones de hiperplasia sinovial que desde el paramenisco invadían la brecha meniscal cu-

briendo además ambas superficies, femoral y tibial del menisco. Esta hiperplasia era siempre más abundante en la porción anterior del menisco, y se mantenía hasta la sexta semana si bien en este período era mucho menos prominente. A las doce semanas apenas podían detectarse puntos de continuidad con el tejido cicatricial. Hallazgos muy similares son los de Arnoczky y Warren (13) en el que, tanto en las lesiones transversales como en los canales de acceso vascular que conectaban las longitudinales a la sinovial, observan lo que denominan un "pannus" vascular sobre el área de cicatriz fibrovascular que parecía originarse en la franja sinovial (lo que ellos denominan "synovial fringe") inmediatamente adyacente a la lesión. Sin embargo, estos autores valoran este fenómeno como secundario. Para ellos el fenómeno principal es la formación del coágulo organizado de fibrina a través del cual se orienta o apoya la invasión vasculocelular, y que el recubrimiento sinovial del defecto por ambas superficies es un hecho secundario que acompaña al primero. No obstante, describen que "vasos procedentes de esta proliferación sinovial se extendían sobre ambas superficies articulares meniscales y penetraban en la cicatriz fibrovascular anastomosándose con los vasos procedentes del plexo capilar perimeniscal", lo que más que dar la impresión de dos fenómenos coincidentes parece más bien que se trata del mismo.

Nosotros pensamos que se trata del mismo fenómeno, es decir, de que en la sinovial vecina a la lesión se produce una reacción con fenómeno invasivo a través de ambas superficies y que en el caso de las lesiones transversales como en nuestra Serie I se produce obviamente una "irrupción" directa en la brecha creada. Esta impresión tomó cuerpo analizando los resultados de las otras series experimentales. En la Serie II, en la que las incisiones estaban localizadas en la porción vascular y en la que teóricamente esperábamos ver una cicatrización propia de un tejido vascularizado, se produjeron hechos muy similares a los de la Serie I. Aquí también era evidente una gran hiperplasia sinovial que formando grandes mamelones cubría ampliamente el menisco tanto por la superficie femoral como tibial. Esta sinovial penetraba fácilmente en la brecha meniscal a la semana de la intervención rellenándola de una manera uniforme.

De todas formas, aceptar un coágulo de fibrina como base fundamental va en contradicción con el hecho bien conocido de que la sangre en un ambiente sinovial no forma un coágulo organizado. De hecho nosotros no hemos observado éste coágulo de fibrina. Por el contrario se veía constantemente en las preparaciones histológicas la penetración de

mamelones de sinovial hiperplásica en la herida con clara separación de bordes sin puentes de fibrina.

Esta proliferación sinovial también ha sido descrita por otros autores no solamente en lesiones transversales (3), sino también en lesiones longitudinales. En el trabajo de King (1) se describe "un pannus de tejido conectivo que provenía de la cápsula y cubría completamente el fragmento externo e incluso el interno", en tres lesiones longitudinales. Krackow y Vetter (1980)(4) encontraron una capa de tejido sinovial en la superficie de los meniscos cicatrizados y que no estaba en los casos en que no se produjo la cicatrización. Asimismo, Scott y cols. (1981)(14) describen un pannus sinovial altamente vascularizado que cubría la zona de reparación meniscal. Sin embargo, no se le ha dado mayor importancia ni comentario a este fenómeno que nosotros creemos que es fundamental en la cicatrización.

Un hecho diferencial de la Serie II con respecto a la serie anterior y que se repite constantemente en todos los especímenes de esta serie es el de una invasión sinovial muy evidente a partir de la cubierta sinovial de la inserción tibial del ligamento cruzado anterior. Esta invasión de tejido llegaba a cubrir asimismo ambas superficies meniscales penetrando también en la herida meniscal a la vez que se fundía con la hiperplasia sinovial parameniscal. Este fenómeno, visible ya a la primera semana, era mucho más acusado en la porción anterior. Este hecho sólo ha sido referido por King (1) en uno de sus especímenes.

Esta gran hiperplasia sinovial persistía a las dos semanas con el mismo doble origen, presentando unas características casi idénticas. La diferencia con el período anterior era que su volumen era globalmente mayor aunque la subíntima sinovial parameniscal no tenía una riqueza vascular tan acusada. A la tercera semana su volumen había decrecido y a la sexta todavía era posible ver una clara continuidad de la sinovial invasiva con el tejido cicatricial, aunque en este período el tejido invasivo era fibroso y formaba escasos mamelones que cubrían tan solo parcialmente las proximidades de la brecha meniscal. Aún a las 12ª semana era evidente la continuidad entre el tejido cicatricial y una membrana parameniscal fibrosa.

Aunque sin llegar a la magnitud observada en las otras series experimentales, en los animales de la primera semana de la Serie III había una reacción hiperplásica evidente si bien no formaba en este período mamelones invasivos en dirección a la herida. Esto ocurría también con la sinovial de re-

vestimiento del ligamento cruzado anterior.

A las dos semanas, la hiperplasia sinovial, que e a intensa, seguía sin alcanzar la brecha a nivel del cuerpo del menisco. Sin embargo, en la porción anterior había un relleno total de la incisión a partir de una invasión sinovial de doble origen tal y como ocurría con la serie precedente. En este período, los mamelones sinoviales procedentes del cruzado anterior no sólo se limitaban a rellenar la porción anterior de la herida meniscal sino que además invadían el borde libre del menisco en una amplia zona. En este sentido es especialmente significativo el fenómeno que se produjo en uno de los especímenes en el que se había producido la pérdida postintervención del fragmento libre de la herida meniscal. El espacio correspondiente a este fragmento estaba invadido por la sinovial procedente del ligamento cruzado anterior, rellenándose todo el defecto por tejido de granulación muy maduro. Esta fenómeno es similar al descrito por Arnoczky y cols. (15) referente a la reconstrucción o regeneración tras la meniscectomía parcial experimental, aunque la explicación que dan al hecho es distinta. Para ellos se produce el fenómeno debido también a la formación de un coágulo de fibrina que posteriormente es poblado por células que semejan fibroblastos indiferenciados y cuyo origen no está claro. Según afirman "pueden emigrar desde la sinovial u originarse desde el propio menisco". Pero en este último caso no observan ningún aparente aumento de las células meniscales adyacentes al borde cruento.

Los hallazgos de la Serie III referentes a esta proliferación e invasión sinovial contrastan con los de Arnoczky y Warren (13) quienes no refieren ningún caso de proliferación de la franja sinovial en las lesiones longitudinales sin canal de acceso vascular. Aunque sea de menor magnitud que en las lesiones más vecinas a la sinovial ésta reacción produce, si bien parece claro que cuanto más alejada está la lesión menos "estímulo" tiene la sinovial. En este sentido puede ser interesante la experiencia de Scotty cols. (14) quienes obtienen un porcentaje significativamente mayor de cicatrizaciones tras la escarificación de la sinovial vecina a la lesión.

Sobre este último punto, aunque hemos observado en un espécimen (Serie II, 1 semana) invasión de hiperplasia sinovial a través de los orificios de sutura, creemos que los puntos de sutura más que actuar como puentes que favorezcan la invasión de células sinoviales (2,16) pueden actuar como un elemento irritativo de la sinovial.

Así pues, los hallazgos de las Series II y III

vienen a mostrar que siempre se produce una reacción sinovial, incluso de doble origen, que es capaz de alcanzar la brecha meniscal aunque esté situada en plena sustancia avascular del menisco. Y que no es a "través" del tejido meniscal como señalan hipotéticamente Veth y cols. (5) sino discurriendo por ambas superficies como lo hace.

En cuanto a la cicatrización en sí, en la Serie I el tejido cicatricial en el período inicial era de celularidad abundante y moderadamente vascularizado, con una apariencia global densa y consistente. Este tejido mantenía las mismas características hasta pasada la tercera semana donde continuaba siendo rico en fibroblastos y pobre en vasos, manteniendo una clara continuidad con la sinovial.

Alas doce semanas la cicatriz mostraba un tejido fibroso ya maduro con escasa población celular y gran riqueza de colágena aparentemente madura. En este período apenas podían detectarse puntos de continuidad entre el tejido cicatricial y la sinovial.

La extensión de la cicatriz alcanzaba, en esta serie, los dos tercios más periféricos de la brecha meniscal en caso todos los animales estudiados, lo que concuerda con los hallazgos de King (1) para el mismo tipo de lesión y aproximadamente el mismo período, extendiéndose algo más en los especímenes de seguimiento más largo. Sólo dos animales de doce semanas mostraron una cicatrización completa a lo largo de toda la longitud de la incisión. Aparte de estos dos, un animal de dos semanas mostró una aparente cicatrización completa pero no se pudo determinar con exactitud. En el resto, más o menos el tercio interno permanecía sin cicatrizar con los bordes claramente separados y redondeados, estando cubiertos en algún caso por una fina lámina de tejido cicatricial pero que no establecía continuidad entre ellos. Este hallazgo también ha sido referido por Heatley (1980)(2) y lo hemos encontrado no solamente en esta serie sino también ocasionalmente en algún menisco no cicatrizado de las otras dos series.

En cuanto a la cicatrización en la Serie II, a la semana era posible ver la brecha rellena de un tejido de granulación denso moderadamente vascularizado, que a las dos semanas se veía rico en fibroblastos y con fibras de colágena muy desorganizadas.

El tejido cicatricial presentaba a la tercera semana características cuantitativamente distintas en cada uno de los especímenes según la localización de la incisión. En uno de ellos en el que estaba

localizada en paramenisco, el tejido cicatricial era muy abundante, desbordando ampliamente los límites de la herida, asimismo presentaba una vascularización notable. En otro de ellos en el que la incisión se había trazado algo más alejada del paramenisco, la cicatriz originada era menos voluminosa y más madura. En el tercero, en el que la incisión se había hecho más alejada del paramenisco que la anterior, casi en la misma localización que en los de la Serie III, el tejido cicatricial sólo establecía continuidad en las zonas más superficiales, especialmente en la vertiente femoral, no habiéndose conseguido la unión en las zonas más profundas de la brecha.

La cicatrización era completa a las seis semanas con un tejido cicatricial muy maduro formado por una población celular compuesta por fibrocitos mezclados con algunos fibroblastos y con fibras de colágena de aspecto más maduro que las de períodos anteriores. Este mismo aspecto se comprueba a las doce semanas donde se aprecia un tejido cicatricial ya bien maduro.

En contra de la afirmación de King(1) de que una lesión que no esté en comunicación con la sinovial nunca cicatriza, los hallazgos de la Serie II, principalmente un espécimen de tres semanas y los de la Serie III, demuestran lo contrario. En esta serie, aunque como era de esperar se produjo el menor porcentaje de cicatrizaciones, se evidenciaron unos hechos a nuestro juicio interesantes y que vinieron a confirmar las impresiones obtenidas con la Serie II.

En esta serie los hallazgos son muy distintos en el cuerno anterior y en el cuerpo del menisco, mientras que en aquel la herida es fácilmente invadida por la sinovial, sobre todo la procedente del cruzado anterior, en este, aunque era evidente la reacción hiperplásica sinovial parietal vecina, no se alcanzaba la brecha con tanta prontitud. A la tercera semana estos hechos eran evidentes, pudiéndose observar como la herida estaba rellena por un denso tejido de granulación en la porción anterior mientras que en la zona del cuerpo se mantenía la solución de continuidad a pesar de que se habían formado lengüetas y mamelones sinoviales en dirección a la herida por la superficie del menisco. La participación de la sinovial hiperplásica procedente de la inserción del ligamento cruzado anterior en la cicatrización del cuerno anterior del menisco junto a la mejor vascularización de esta porción meniscal explican que la cicatrización fuese más rápida y completa en el cuerno anterior que en el cuerpo del menisco.

Este hecho de encontrar cicatrización en la porción anterior y no encontrarla en la posterior de una lesión longitudinal en la sustancia meniscal ha sido referido por Ring (1) y Heatley (2).

En dos de los animales de esta Serie III se observó a nivel del cuerpo del menisco cicatrización parcial y superficial de la herida meniscal. En uno de los casos se observó cicatrización tanto en la vertiente femoral como en la tibial, aunque se limitaba sólo a las zonas más superficiales de la herida. En el otro, la cicatrización se limitaba sólo a la vertiente tibial, con escasa profundización en la brecha, si bien los bordes presentaban restos de tejido conjuntivo inmaduro. En cualquier caso en ambos especímenes se evidenció claramente que el tejido invasivo de doble origen había alcanzado la incisión.

El tejido cicatricial encontrado en las tres series era de las mismas características al encontrado por Krackow y Vetter (4) Heatley (2) y Arnoczky y Warren (13), consistente en un tejido denso fibroso vascular. Pero no tan vascularizado como el observado por Cabaud y cols. (3) quienes a los cuatro meses todavía ven claramente la neovascularización del tejido cicatricial extendiéndose a lo largo de prácticamente toda la lesión, ni tan celular como el observado por Arnoczky y Warren (13) a las diez semanas.

Coincidiendo con Cabaud y cols. (3), hemos observado un contenido en colágena madura sin organizar en el tiempo máximo de evolución estudiado, al contrario de la organización circunferencial normal que observan Arnoczky y Warren (1983) a las ocho semanas (13).

Al igual que King(1) no hemos visto células cartilaginosas, en contra de los hallazgos de Veth y cols. (5) quienes encuentran que las lesiones transversales en cuña cicatrizan con fibrocartílago no vascularizado y las longitudinales solamente con tejido fibroso avascular. Asimismo en las lesiones transversales reparadas con colgajo sinovial (17) y con injertos con fibras de carbono (18), encuentran un tejido cicatricial formado por tejido fibroso avascular pero con áreas ocasionales de fibrocartílago.

Ghadially y cols. (11) afirman que el tejido de reparación encontrado a los tres meses en las lesiones reparadas con colgajos sinoviales es de naturaleza claramente cartilaginosa por el hecho de haber en el mismo una menor proporción de células que de matriz y el que las células fuesen redondas y estuviesen ubicadas en lagunas, aunque observan un

menor contenido en colágena. De todas maneras, a pesar de afirmar la existencia de condrocitos en el tejido de reparación no pudieron afirmar si se trataba de cartílago hialino o de fibrocartílago dado que parecía tener una morfología intermedia. En varias áreas parecía ser cartílago hialino pero en otras se vieron fibras de colágena bastante grandes y éstas fibras no están presentes en dicha variedad. A este respecto conviene recordar que Cabaud y cols. (3) en su análisis de los componentes del tejido de reparación no encontraron ninguno de los que son comunes en la sustancia fundamental del cartílago.

Es probable que el tejido fibroso cicatricial pueda sufrir una transformación metaplásica hacia fibrocartílago pero como señala Arnoczky y cols (12) este proceso puede durar varios meses. No parece, en virtud de nuestros hallazgos, que a los tres meses pueda encontrarse un tejido de reparación claramente cartilaginosa como afirman Ghadially y cols. (1986) (11).

No se evidenció en ningún momento fenómeno de cicatrización intrínseco por parte del menisco como tampoco ha sido encontrado por King (1), Heatley (2), Krackow y Vetter (4), Veth y cols (5), Arnoczky y Warren (13), Arnoczky (12) y Ghadially y cols. (11). Los hallazgos de Heatley (19) consistentes en mitosis de los condrocitos y formación de acúmulos condrocitarios en las zonas de lesión así como los de Ghadially y cols. (20) consistentes en el descubrimiento de miofibroblastos y colágena intracelular en meniscos humanos rotos hicieron pensar en la posibilidad de una respuesta reparativa por parte del menisco. Los dos únicos casos en los que se observaron acúmulos condrocitarios (clusters) correspondieron a la Serie I (uno de 1 semana que presentaba grandes nidos en la porción no cicatrizada y otro de 2 semanas que los tenía en la cicatrizada) pero ninguno se observó en la Serie III que era la que en principio se planteó con ese objetivo.

Es de destacar que aun en los meniscos no cicatrizados la separación entre los bordes de la lesión era mínima pudiéndose considerar estables mecánicamente. En el cartílago articular no se produjeron alteraciones microscópicas exceptuando un espécimen de doce semanas en el que una delgada laminilla de sinovial que discurría por la superficie tibial del menisco había adherido a este cartílago articular de la tibia produciéndose unos cambios degenerativos mínimos limitados exclusivamente a una zona de impronta producida por el borde interno de la lesión. Considerando la totalidad de los animales de las tres series, en la mayoría

de los casos tampoco se produjeron cambios a nivel del cartílago articular. En muy pocos casos se observaron ocasionales formaciones de nidos condrocitarios y discretos focos de fibrilación superficial. Estos resultados concuerdan con los de Cox y Cordell (21) y los de Shapiro y Glimcher (22) en el terreno experimental y los de Casscells (23) y Fahmy y cols. (24) en el terreno clínico quienes demostraron que las roturas transversales y las longitudinales sin desplazamiento no producen, o lo hacen en grado mínimo, cambios articulares.

CONCLUSIONES

1.- Tras la herida meniscal en la rodilla del conejo se produce una hiperplasia sinovial de vecindad, voluminosa, que cubre gran parte de las superficies tibial y femoral del menisco penetrando parte de ella en la herida meniscal.

2.- La reacción hiperplásica sinovial, reactiva a la lesión meniscal en la rodilla del conejo, regresa conforme avanza la cicatrización del menisco.

3.- El menisco de la rodilla del conejo no muestra, a microscopía óptica, capacidad de cicatrización intrínseca de sus lesiones localizadas en la zona avascular (2/3 internos).

4.- La posibilidad de cicatrización de las heridas meniscales en la rodilla del conejo se realiza a partir de una invasión de sinovial hiperplásica de vecindad por un fenómeno de cicatrización extrínseca.

5.- La posibilidad de cicatrización extrínseca de las heridas del menisco del conejo está en relación con su proximidad y continuidad con la membrana sinovial. De tal forma que las heridas longitudinales paramenicales cicatrizan fácilmente mientras que las longitudinales en la porción media no cicatrizan. Las heridas transversales habitualmente sólo cicatrizan en sus dos tercios más periféricos.

6.- Las heridas del menisco de la rodilla del conejo cicatrizan mejor en el cuerno anterior por su mejor vascularización y por ser alcanzadas fácilmente por una hiperplasia sinovial desde la inserción del ligamento cruzado anterior.

7.- Cuando se obtiene la cicatriz del menisco de la rodilla del conejo inicialmente está formada por tejido de granulación que madura a tejido fibroso que a los tres meses aun permanece desorganizado.

8.- La cicatrización del menisco en la rodilla del conejo puede conserguirse aunque no se inmovilice la rodilla.

9.- Las heridas del menisco de la rodilla del conejo no se acompañan de alteraciones en la estructura del menisco, al menos en los primeros tres meses, aunque no se haya conseguido la cicatrización.

10.- Las heridas del menisco de la rodilla del conejo no produce alteraciones significativas en el cartílago articular subyacente en los primeros tres meses.

Bibliografía.

- 1.- **King, D.:** The healing of semilunar cartilages. *J. Bone Joint Surg.* 1936, XVIII: 333-342.
- 2.- **Heatley, F.W.:** The meniscus; ¿Can it be repaired?. An experimental investigation in rabbits. *J. Bone Joint Surg.* 1980, 62B: 397-402.
- 3.- **Cabaud, HJE. ; Rodkey, W.G.; Fitzwater, JJE.:** Medial meniscus repairs. An experimental and morphologic study. *Am. J. Sports. Med.* 1981, 9: 129-134.
- 4.- **Krackow, K A ; Vetter, W.L.:** Surgical reimplantation of the medial meniscus and repair of meniscal lacerations. *Proc. Orthop. Res. Soc.* 1980, 26: 128.
- 5.- **Veth, R.P.H.; Den Heeten, G J. ; Jansen, H.W.B.; Nielsen, H.K.L.:** Repair of the meniscus. An experimental investigation in rabbits. *Clin Orthop.* 1983, 175: 258-262.
- 6.- **Noyes, F JR.; Mooar, PA. ; Mattheews, D.S.; Butler, D.L.:** The symptomatic anterior cruciate-deficient knee. Part I: The long-term functional disability in athletically active individuals. *J. Bone Joint Surg.* 1983, 65A: 154-162.
- 7.- **Bullough, P.G.; Josburg, F.; Arnoczky, S.P.; Levy, I.:** Los meniscos de la rodilla. En: Insall, J.M. ed. "Cirugía de la rodilla". Buenos Aires. Panamericana, 1986: 156-168.
- 8.- **Baratz, M.E.; Fu, F.H.; Mengato, R.:** Meniscal tears: The effect of meniscectomy and of repair on intraarticular contact areas and stress in the human knee. A preliminary report. *Am. J. Sports. Med.* 1986, 14: 270-275.
- 9.- **Northmore-Ball, M.D. ; Dandy, D.J. ; Jackson, R.W.:** Arthroscopic, open parcial and total meniscectomy. A comparative study. *J. Bone Joint Surg.* 1983, 65-B: 400-404.
- 10.- **Simpson, D.B.; Thomas, N.P.; Aichroth, P.M.:** Open and closed meniscectomy. A comparative analysis. *J. Bone Joint Surg.* 1986, 68B: 301-304.
- 11.- **Ghadijally, F.N.; Wedge, J.H.; Lalone, J.M.A.:** Experimental methods of repairing injured menisci. *J. Bone Joint Surg.* 1986; 68B: 106-110.
- 12.- **Arnoczky, S.P.:** Meniscal healing, regeneration and repair. En: *Advances in orthopaedic Surgery".* The Williams and Wilkins co. 1984: 244-252.
- 13.- **Arnoczky, S.P.; Warren, R.F.:** The microvasculature of the meniscus and its reponse to injury. An experimental study in the dog. *Am. J. Sports Med.* 1983, 11: 131-140.
- 14.- **Scott, GA ; Jolly, B.L.; Henning, Ch.E.:** Combined posterior incision and arthroscopic intra-articular repair of the meniscus. An examination of factors affecting healing. *J. Bone Joint Surg.* 1986, 68A: 847-861.
- 15.- **Arnoczky, S.P.; Warren, R.F.; Kaplan, N.:** Meniscal remodeling following partial meniscectomy. An experimental study in the dog. *Arthroscopy.* 1985, 1: 247-252.
- 16.- **Jakob, R.P.; Staubli, H.U.; Zuber, K.; Esser, M.:** The arthroscopic meniscal repair. Techniques and clinical experience. *Am. J. Sports Med.* 1988, 16: 137-142.
- 17.- **Veth, R.P.H.; Den Heeten, G. J.; Jansen, H.W.B.; Nielsen, H.K.L.:** An experimental study of reconstructive procedures in lesions of the meniscus. Use of synovial flaps and carbon fiber implants for artificially made lesions in the meniscus of the rabbit. *Clin. Orthop.* 1983, 181: 250-254.
- 18.- **Veth, R.P.H.; Jansen, H.W.B.; Leenslag, J.W.; Pennings, A J. ; Hartel, R.M.; Nielsen, H.K.L.:** Experimental meniscal lesions reconstructed with a carbon fiber-poliurethane-poly (L-lactide) grafts. *Clin. Orthop.* 1986, 202: 286-293.
- 19.- **Heatley, F.W.:** The response to trauma to the meniscus. *J. Bone Joint Surg.* 1979, 61B: 380.
- 20.- **Ghadijally, FJV.; Lalone, JM A. ; Yong, N.K.:** Myofibroblasts and intracellular collagen in torn semilunar cartilages. *J. Sub-microsc Cytol.* 1980, 12: 447-455.
- 21.- **Cox, J.S.; Cordell, L.D.:** The degenerative effects of medial meniscus tears in dog's knees. *Clin. Orthop.* 1977, 125: 236-242.
- 22.- **Shapiro, F.; Glimcher, M.J.:** Induction of osteoarthritis in the rabbit knee joint. Histologic changes following meniscectomy and meniscal lesions. *Clin. Orthop.* 1980, 147: 287-295.
- 23.- **Casscells, S.W.:** The torn or degenerated meniscus and its relationship to degeneration of the weight-bearing areas of the femur and tibia. *Clin. Orthop.* 1978, 132: 196-200.
- 24.- **Fahmy, N.RJM.; Williams, EA. ; Noble, J.:** Meniscal pathology and osteoarthritis of the knee. *J. Bone Joint Surg.* 1983,65B: 24-28.