

# Luxación Traumática de Cadera en el Niño.

J.F. MARTINEZ LOPEZ, M. NAVARRO AMOROS, A. GIMÉNEZ RONDA y J. ANDRES GIL.

*Hospital S.V.S. Villajoyosa-Benidorm. Servicio de Cirugía Ortopédica y Traumatología.*

**Resumen.**—La luxación traumática de cadera en el niño es una lesión poco frecuente. Los autores presentan un caso de luxación anterior de cadera en un niño de 4 años producida por traumatismo mínimo. La exploración realizada en urgencias mostró impotencia funcional para la deambulación y gran dolor. El seguimiento ha sido de 18 meses tras los cuales el paciente no presenta complicaciones. Exponen su experiencia en el caso y revisión de la bibliografía.

**Descriptores:** Luxación traumática de cadera. Infancia.

**Summary.**—Traumatic hip dislocation of the hip is rare in children. The authors report a case of anterior hip dislocation in a 4-year-old boy who received relatively minor trauma. He was unable to walk and was in severe pain when seen in emergency room. He was followed-up for 18 months and no complications have appeared. They report here their experience with one case and review the literature.

**Key Words:** Hip. Hip dislocation. Children.

## INTRODUCCIÓN

La luxación traumática de cadera en el niño es una afección poco frecuente, que comprende el 20% de todos los casos de luxación traumática de cadera (1). Suele ocurrir tras traumatismo mínimo (2,3,4), aunque la intensidad del traumatismo para producir esta lesión aumenta con la edad (1,2,4,5,6). Las luxaciones posteriores son más frecuentes que las anteriores (6,7) y son raros los casos de luxaciones recidivantes, que cuando ocurren son siempre posteriores (8).

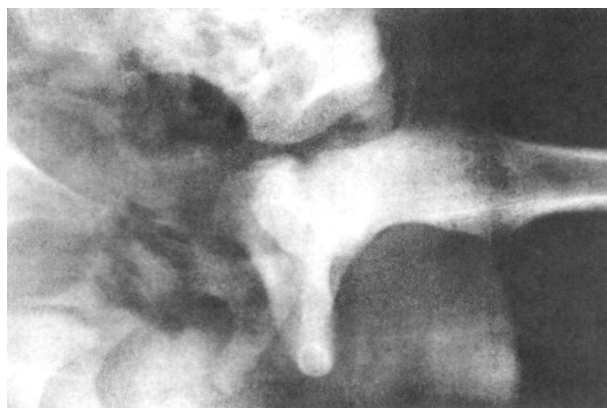## CASO CLÍNICO

Niño de cuatro años atendido en urgencias a los 20 minutos de una caída casual con traumatismo mínimo. El paciente refería dolor en cadera y muslo izquierdo e impotencia funcional para la deambulación. No existía historia anterior de lesión o quejas recientes referidas a dicha cadera.

En la exploración se apreció miembro inferior izquierdo acortado con la cadera en flexión, abducida y en rotación externa. Existía dolor a la palpación alrededor de la cadera pero sin inflamación ni equi-

mosis. Los pulsos distales estaban conservados y no existía alteración neurológica. El resto de la exploración física era normal.

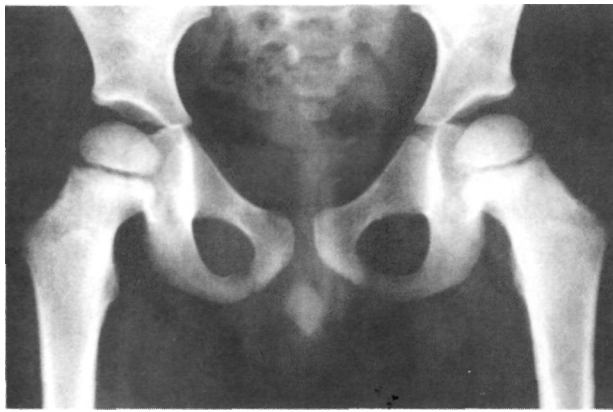La radiografía mostró luxación anterior de cadera izquierda (Figura nº 1), procediendo bajo anestesia general, a reducción a cielo cerrado (Figura nº 2) y confirmando la ausencia de partes blandas interpuestas y fractura osteocondral mediante ecografía (Figura nº 3) y TAC (Figura nº 4) respectivamente. La cadera afecta se mantuvo en extensión continua mediante tracción blanda durante cuatro semanas. Posteriormente se mantuvo al paciente cuatro semanas más en descarga permitiéndole al final de los cuales el apoyo progresivo del miembro inferior izquierdo. El ejercicio físico se autorizó a los seis meses del traumatismo.



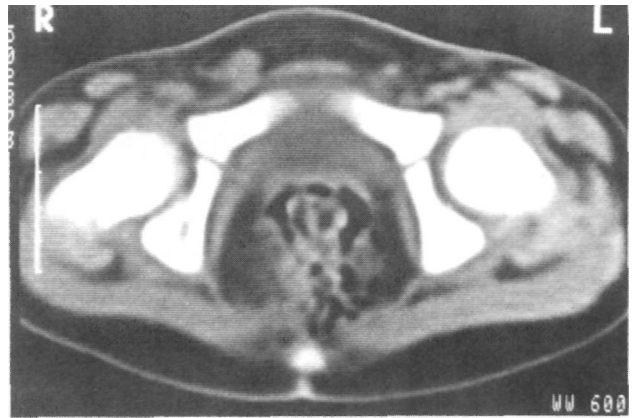
**Figura nº 1.** Rx del paciente al ingreso.

*Correspondencia:*

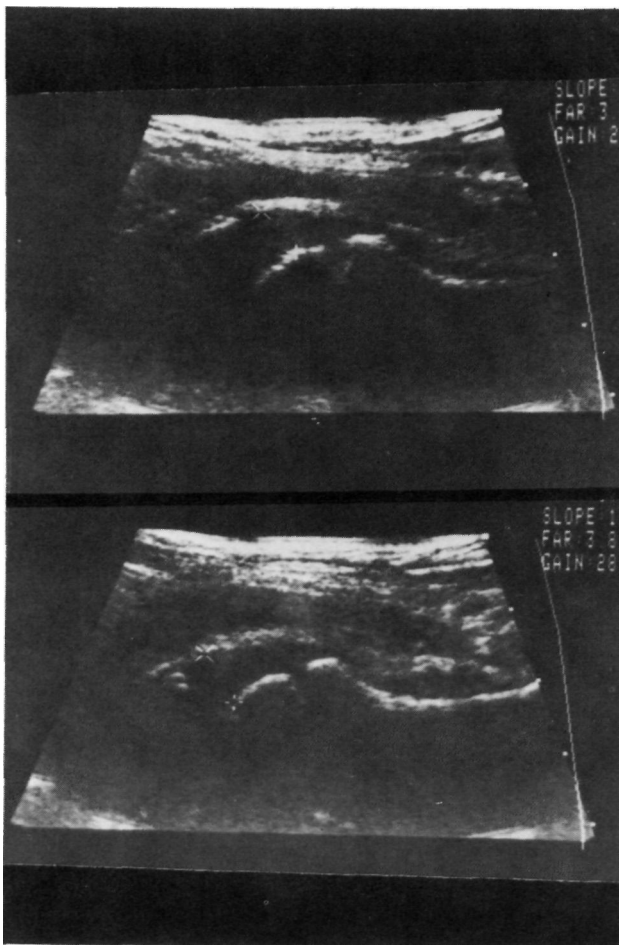
J.F. MARTINEZ LOPEZ.  
Avda. Holanda, 14-I-7C.  
03540 Alicante.



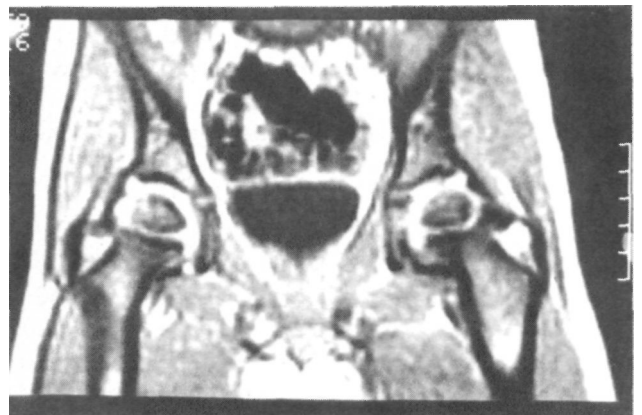**Figura nº 2.** Rx tras la reducción de la luxación.



**Figura nº 4.** T.A.C. en el que se comprueba ausencia de fracturas osteocondrales.



**Figura nº 3.** Ecografía comparativa de ambas caderas, no se aprecian partes blandas interpuestas.



**Figura nº 5.** Resonancia Magnética realizada a los 18 meses de la lesión.

## DISCUSIÓN

La luxación traumática de cadera tiene una menor incidencia en el niño que en el adulto, en una proporción de 1:4, siendo más frecuente la luxación posterior que la anterior (3,4,6,7,9). Esta lesión ocurre con mayor frecuencia en niños que en niñas, en un porcentaje que oscila según autores entre el 66 y el 68% (1,4,6), siendo la distribución de casos con respecto a la edad homogénea (4,9). Son raros los casos recidivantes pero si ocurren son siempre luxaciones posteriores (8). Se ha descrito como característica el estar provocado por traumatismos de baja energía (3), sin embargo, la intensidad del traumatismo para producir esta lesión aumenta conforme aumenta la edad (1,5).

Como lesiones asociadas se han descrito: Fracturas de acetábulo, cabeza femoral o trocánter, lesión del nervio ciático y compresión de la arteria femoral, esta última en luxaciones anteriores (4,6,10).

A los dieciocho meses de la lesión el paciente está asintomático, posee una correcta movilidad de cadera y realiza una actividad física normal. En la resonancia magnética realizada no se aprecian cambios degenerativos (Figura nº 5).

El tratamiento consiste en reducción bajo anestesia general a cielo cerrado, debiendo tener en cuenta la posibilidad de epifisiolisis proximal de fémur yatrogénica al realizar la maniobra de reducción (11). La irreductibilidad es rara, salvo que exista interposición de partes blandas (labrum, cápsula, músculos) o incarceration de un fragmento osteocondral (5,8). Se debe seguir el tratamiento de un período de inmovilización, que varía entre 3 y 6 semanas (1,6). El período de descarga posterior a la inmovilización difiere según autores, unos aconsejan carga inmediata cuando la cadera no sea dolorosa y no exista espasmo muscular (1) y otros abogan por un período de descarga prolongado (9,10).

Como complicaciones de esta lesión se han descrito: artrosis post-traumática, luxación recidivante, coxa magna, fusión epifisaria prematura y necrosis avascular de la cabeza femoral (5,11). Factores que favorecen esta última son: demorar la reducción más de 24 horas desde el traumatismo, violencia del traumatismo o fracturas asociadas (2,4,10).

Se trata pues de una lesión poco frecuente en el niño cuyo tratamiento consiste en reducción e inmovilización y que debido a las complicaciones tardías que pueden existir debe realizarse un seguimiento hasta que el paciente alcance la madurez ósea (4).

### Bibliografía

- 1.- **Petrino, A.; Grassi, G.:** Long term results in traumatic dislocation of the hip in children. *Ital. J. Orthop. Traumatol.* 1983,9: 225-230.
- 2.- **Hougaard, K.; Thomsen, P.B.:** Traumatic hip dislocation in children. Follow up of 13 cases. *Orthopedics.* 1989, 3: 375-378.
- 3.- **Schlowsky, J.; Miller, P.R.:** Traumatic hip dislocation in children. *J. Bone Joint Surg.* 1973, 55-A: 1057-1063.
- 4.- **Pennsylvania Orthopaedic Society.** Traumatic dislocation of the hip joint in children. A report by the Scientific Research Committee. *J. Bone Joint Surg.* 1968, 50-A: 79-88.
- 5.- **Offierski, CM.:** Traumatic dislocation of the hip in children. *J. Bone Joint Surg.* 1981, 63-B: 194-197.
- 6.- **Mabit, C; Robert, M.; Moulies, D.; Alain, J.L.:** Les luxations traumatiques de la hanche chez l'enfant. *Acta Orthopaedica Bel.* 1985, 51: 905-913.
- 7.- **Freeman, G.E.:** Traumatic dislocation of the hip in children. A seven cases and a review of the literature. *J. Bone Joint Surg.* 1961, 43-A: 401-406.
- 8.- **Barquet, A.:** Traumatic hip dislocation in childhood. *Acta Orthop. Scand.* 1984, 50: 549-553.
- 9.- **Recasens Robert, J.; Esparza Pagan, MA; Mallafre Cagigao, P.P.:** Luxación traumática pura de cadera en el niño. *Rev. Ortop. Traum.* 1989, 6: 634-636.
- 10.- **Hammelbo, T.:** Traumatic hip dislocation in childhood. *Acta Orthop. Scand.* 1976, 47: 546-548.
- 11.- **Langan, P.; Fontanetta, A.P.:** Reduction of dislocated hip with transepiphyseal fracture. *Orthopaedics Review.* 1986, 9: 586-589.