

# Epifisiolisis de la extremidad superior del fémur en un adulto asociada a craneofaringioma.

A. PEIRO GONZALEZ, E. VILLANUEVA GARCIA y R.A. NAVARRETE MAICAS (+).

Hospital Universitario "La Fe". Valencia. Servicio de Traumatología y Cirugía Ortopédica.  
(Prof. F. Baixauli Castellá)

**Resumen.**— Se presenta un caso de epifisiolisis de la extremidad superior del fémur en un paciente de 22 años, asociado a un hipopituitarismo de origen tumoral (Craneofaringioma).

Se estudia la asociación entre epifisiolisis de la extremidad superior del fémur y trastornos endocrinos.

**Descriptor:** Epifisiolisis de la extremidad superior del fémur. Craneofaringioma. Hipopituitarismo. Endocrinopatía.

**Summary.**— We report an adult male, 22 years old, with slipping of the upper femoral epiphysis, affected by hypopituitarism due to intracranial tumour (Craniopharyngoma). The clinical association between slipped upper femoral epiphysis and endocrine disease is studied.

**Key Words:** Slipped capital femoral epiphysis. Craniopharyngoma. Hypopituitarism. Endocrinopathy.

## INTRODUCCIÓN

La epifisiolisis no traumática de la extremidad superior del fémur aparece habitualmente en la adolescencia. La existencia en este período del brote de crecimiento y cambios endocrinos, hace que de todas las teorías que intentan explicar la etiopatogenia de esta enfermedad, sea la endocrina la que más atención ha recibido.

Cuando la epifisiolisis aparece fuera de la época puberal hay que realizar un screening para descartar una patología endocrina.

En esta publicación presentamos un caso de epifisiolisis de origen endocrino en un adulto.

### Correspondencia:

Dr. D. A. PEIRO GONZALEZ  
Servicio de Traumatología y C. Ortopédica.  
Hospital Universitario "La Fe"  
Avda. de Campanar, 21  
46009 Valencia

## CASO CLÍNICO

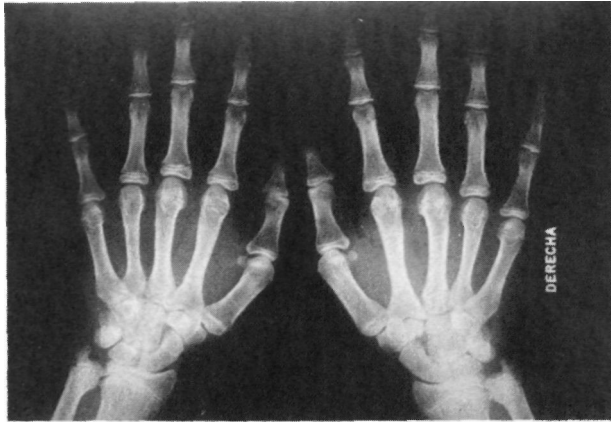
J.C.M.S. de 22 años de edad, acudió a nuestra consulta en octubre de 1982, presentando dolor referido en caderas y columna de dos años de evolución. No existía traumatismo previo. El dolor aparecía con la deambulación y calmaba en reposo.

Llamó la atención la falta de desarrollo de caracteres sexuales secundarios, con ausencia de vello cutáneo que era escaso en pubis y carencia de barba. Presentaba un hipogonadismo y refirió no tener dificultad para la erección, aunque la eyaculación era en ocasiones difícil.

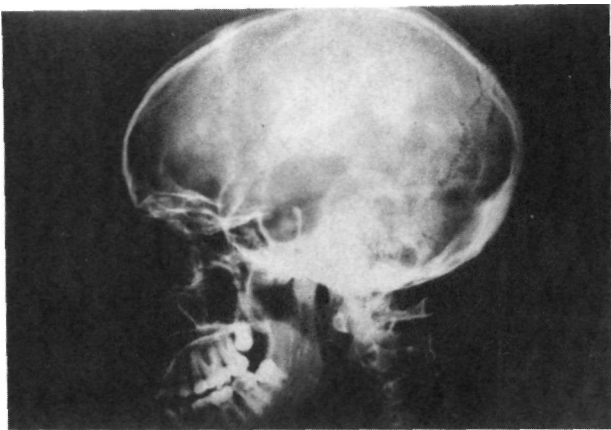
La edad cronológica era de 22 años y la edad ósea de 14-15 años aproximadamente (Figura nº 1). Estatura de 174 centímetros y 68 kilogramos de peso.

Aportó radiografías de cráneo donde se apreciaba un agrandamiento de la silla turca (Figura nº 2). No tenía cefaleas, ni afectación de la visión, ni poliuria. La exploración neurológica, incluyendo fondo de ojo y campimetría, fue normal.

Presentaba una claudicación de la cadera izquierda (Trendelenburg positivo). La movilidad en la



**Figura nº 1.** Radiografía que muestra la edad ósea del paciente.



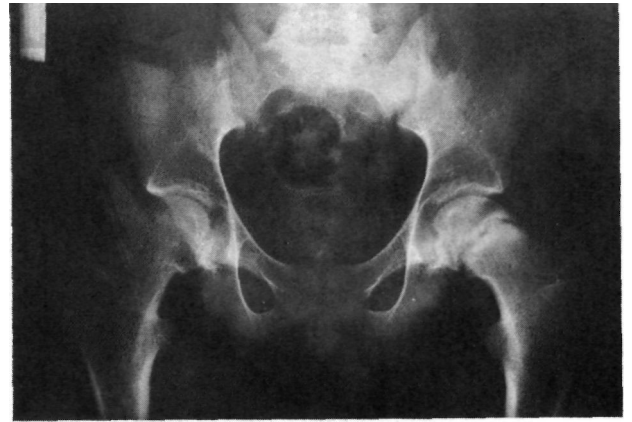**Figura nº 2.** Radiografía de cráneo donde se aprecia un agrandamiento de la silla turca.

cadera izquierda era dolorosa y estaban limitadas la rotación interna ( $0^\circ$ ) y la abducción ( $30^\circ$ ). Relató como antecedentes el presentar hacia los 15 años una cojera sin dolor de la cadera derecha, que cedió espontáneamente. El estudio radiográfico de ambas caderas (proyecciones antero-posterior y Lowenstein) evidenció la presencia en la cadera derecha de una epifisiolisis femoral con cartílagos fusionados, y en la cadera izquierda, donde presentaba las molestias actuales, una epifisiolisis de la extremidad superior del fémur (Figuras nº 3 y 4).

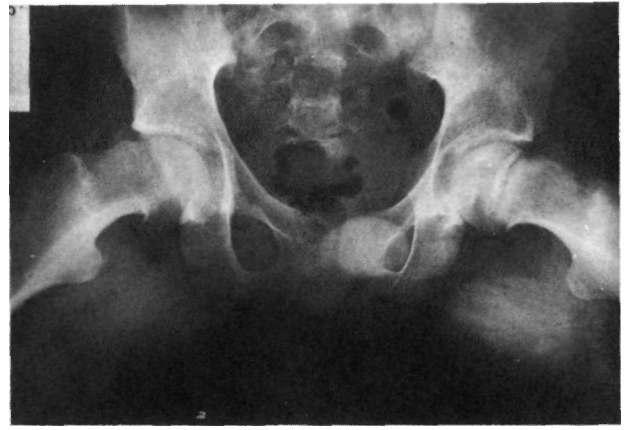Se completó el estudio en los Servicios de Endocrinología y Neurocirugía, llegándose al diagnóstico de hipopituitarismo de origen tumoral.

#### Pruebas diagnósticas:

- TAC. Aumento de volumen en la silla turca con presencia de calcio intraselar.
- Arteriografía. Apertura del sifón carotídeo, en especial del izquierdo. No hipervascularización o vascularización anómala intraselar.
- Neumoencefalografía. Silla turca agrandada. No anomalías a nivel de la cisterna supraselar.



**Figura nº 3.** Radiografías anteroposterior y Lowenstein que muestra una epifisiolisis femoral bilateral, estando el cartílago fusionado en la cadera derecha.



**Figura nº 4.** Radiografía en proyección de Lowenstein.

#### Examen de laboratorio:

- Curva de glucemia patológica.  
102-146-185-203 mgr.
- Cortisol 2 %
- T<sub>4</sub> 4.5 ugr. %
- T<sub>3</sub> 87 ngr. %
- Testosterona 0.52 ngr./ml.

Se instauró un tratamiento con Prednisona, L-triiodotironina y L-tiroxina.

La epifisiolisis de la extremidad superior del fémur izquierdo fue tratada mediante osteosíntesis con cuatro clavos de Knowles (Figura nº 5). El Servicio de Neurocirugía procedió a la exéresis de la tumoración hipofisaria por vía transesfenoidal, confirmando la anatomía patológica el diagnóstico de craneofaringioma.

Un año después de instaurar el tratamiento, el paciente presentaba una estatura de 175 cm. con 82 Kg. de peso. Los testes habían crecido, el vello púbico había aumentado y había aparecido bigote. La epífisis femoral proximal estaba fusionada por lo que se procedió a la extracción del material de osteosíntesis, sin incidencias.

#### Examen de laboratorio:

- Testosterona 5.24 (ugr/ml).
- T<sub>4</sub> 8.5 ugr. %
- T<sub>3</sub> 124 ngr. %

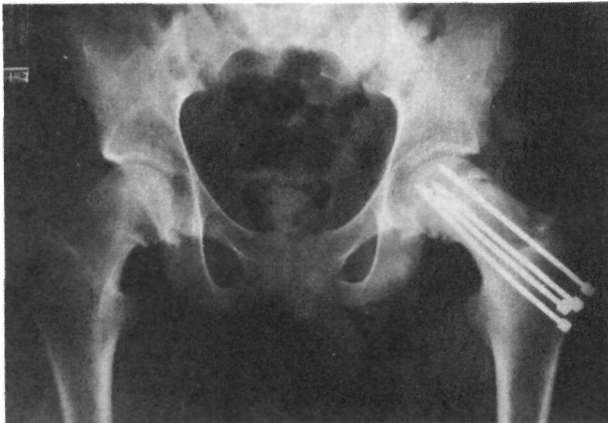

Figura nº 5. Radiografía tras el tratamiento con cuatro clavos de Knowles.

## DISCUSIÓN

La asociación craneofaringioma como causa de hipopituitarismo y epifisiolisis de la extremidad superior del fémur es poco frecuente, existiendo en la bibliografía revisada 23 casos, de los cuales 9 presentaban diferencias con el nuestro al aparecer después de la exéresis tumoral, durante el tratamiento con hormona del crecimiento o al finalizar el mismo (1,2,3,4,5,6,7,8).

Fue Harris (9), quien sentó las bases de la hipótesis endocrina en la etiopatogenia de la epifisiolisis. Tras un estudio en ratas albinas castradas, comprobó que la administración de la hormona de crecimiento reducía el stress de cizallamiento en el cartílago de crecimiento. Por el contrario los estrógenos producían un aumento de dicho stress. El autor llegó a la conclusión de que la enfermedad podría deberse a un desequilibrio hormonal entre la hormona de crecimiento y las hormonas sexuales.

Posteriormente, Borrows (10) encontró en pacientes afectados de epifisiolisis de la extremidad superior del fémur evidencia de disturbios endocrinos en un 25% de los niños y en un 33% de las niñas de su serie.

Numerosas publicaciones han destacado la relación entre epifisiolisis y trastornos endocrinos tales como hipotiroidismo, tumores causantes de hipopituitarismo y compresión quiasmática, hipoestrogenismo, criptorquidia, tratamiento con hormona de crecimiento (1,2,7,11,12).

Más recientemente Wilcox y Weiner (13) encuentran en un 25% de pacientes afectados de epifisiolisis de la extremidad superior del fémur la actividad tiroidea (T<sub>3</sub>) disminuida, los niveles de testosterona descendidos en el 76% y los niveles de hormona de crecimiento bajos en el 87%.

La tiroxina es una de las hormonas más estudiadas en relación con la epifisiolisis. Responsable de la maduración del cartílago de crecimiento y del sistema esquelético, un déficit de las hormonas tiroideas disminuye la resistencia mecánica del cartílago de crecimiento, predisponiendo a la aparición de una epifisiolisis en el fémur (11).

Otros autores no han encontrado relación entre epifisiolisis y disturbios endocrinos. Razzano (14) no halló niveles anormales de hormona de crecimiento y estrógenos en cinco pacientes estudiados. Mann (15) realizó un estudio endocrino en 20 pacientes afectados de epifisiolisis, determinando 140 hormonas. Solamente 4 pacientes tenían valores anormales, no recomendando un screening para endocrinopatías en pacientes sin evidencia clínica de su existencia.

Brenker (16), tras un estudio comparativo entre dos grupos de 15 niños, uno afecto de epifisiolisis y otro no, no encontró diferencias en la maduración sexual y esquelética, ni anomalías endocrinas evidentes, concluyendo que el sobrepeso por obesidad era el factor etiológico más importante.

Aparte de la obesidad, otros factores relacionados con la epifisiolisis han sido el retraso de la maduración esquelética y el retraso en el cierre del cartílago de crecimiento (11,12,13,17).

Son múltiples los factores que pueden contribuir a la aparición de la epifisiolisis de la extremidad superior del fémur. Esta aparece como consecuencia de la complejidad hormonal de la pubertad. El retraso de la edad esquelética, la alta incidencia de obesidad y el retraso en la maduración sexual están probablemente relacionados con el desbalance hormonal. Este desbalance sería el causante de un debilitamiento de la placa epifisaria, haciéndola vulnerable durante más tiempo al stress mecánico que se produce en un adolescente obeso y activo (13).

### Bibliografía

- 1.- **Fidler, M.W., Brook, G.D.:** Slipped upper femoral epiphysis following treatment with growth hormone. *J. Bone Joint Surg.* 1974, 56A: 1719-1722.
- 2.- **Heatley, F.W., Greenwood, R.H., Boase, D.L.:** Slipping of the upper femoral epiphysis in patients with intracranial tumors causing hypopituitarism and chiasmal compression. *J. Bone Joint Surg.* 1976, 58B: 169-175.
- 3.- **Lascombes, P., Laurain, J.M., Lemelle, J.L., Prevot, J., Onimus, M.:** Formes inhabituelles de l'epiphysiolyse femorale superior. *Chir. Pediatr.* 1987, 28: 224-227.
- 4.- **Lófgren, L.:** Slipping of the upper femoral epiphysis, signs of endocrine disturbance, size of sella turcica; and two illustrative cases of simultaneous slipping of the upper femoral epiphysis and tumours of the hypophysis. *Acta Chir. Scand.* 1953, 106: 153-165.
- 5.- **Moorefield, W.G., Urbaniak, J.R., Agden, W.S., Frank, J.L.:** Acquired hypothyroidism and slipped capital femoral epiphysis. *J. Bone Joint Surg.* 1976, 58A: 705-708.
- 6.- **Ogden, J.A., Southwick, W.O.:** Endocrine disfunction and slipped capital femoral epiphysis. *Yale J. Biol. Med.* 1977, 50:1-16.
- 7.- **Rappaport, E.B., Fife, D.:** Slipped capital femoral epiphysis in growth hormone-deficient patients. *Am. J. Dis. Child.* 1985, 139: 396-399.
- 8.- **Tissink, J.:** Proceedings of the Netherlands Orthopaedic Society. *J. Bone Joint Surg.* 1964, 46B: 573.
- 9.- **Harris, W.R.:** The endocrine basis for slipping of the upper femoral epiphysis an experimental study. *J. Bone Joint Surg.* 1950, 52B: 5-11.
- 10.- **Borrows, H.J.:** Slipped upper femoral epiphysis characteristics of a hundred cases. *J. Bone Joint Surg.* 1957, 39B: 641-658.
- 11.- **Puri, R., Smith, C.S., Malhotra, D., Williams, A.J., Owen, R., Harris, F.:** Slipped upper femoral epiphysis and primary juvenile hypothyroidism. *J. Bone Joint Surg.* 1985, 67B: 14-20.
- 12.- **McAfee, P.C., Cady, R.B.:** Endocrinologic and metabolic factors in atypical presentations of slipped capital femoral epiphysis. *Clin. Orthop.* 1983, 180: 188-197.
- 13.- **Wilcox, P.G., Weiner, D.S., Leighley, B.:** Maturation factors in slipped capital femoral epiphysis. *J. Pediatr. Orthop.* 1988, 8: 196-200.
- 14.- **Razzano, CD., Nelson, C, Eversman, J.:** Growth hormone levels in slipped capital femoral epiphysis. *J. Bone Joint Surg.* 1972, 54A: 1224-1226.
- 15.- **Mann, D.C., Welddington, J., Richton, S.:** Hormonal studies in patients with slipped capital femoral epiphysis without evidence of endocrinopathy. *J. Pediatr. Orthop.* 1988, 8: 543-545.
- 16.- **Brenkel, I.J., Dias, J.J., Davies, T.G., Iqbal, S.J., Gregg, P.J.:** Hormone status in patients with slipped capital femoral epiphysis. *J. Bone Joint Surg.* 1989, 71B: 33-38.
- 17.- **Sorensen, K.H.:** Slipped upper femoral epiphysis. Clinical study on aetiology. *Acta Orthop Scand.* 1968, 39: 499-517.