

Espondilolistesis traumática del axis asociada a fractura de odontoides. A propósito de un caso

J.A. LOZANO REQUENA, A. PINA MEDINA, J. BORONAT PEREZ y E. PUCHOL CASTILLO

Servicio de Traumatología y Ortopedia. Hospital Universitario "La Fe". Valencia.

Resumen.—Se presentan dos casos de espondilolistesis traumática del axis, tipo I de Effendi, asociadas a fractura de odontoides. En ninguno de los casos fue necesario realizar tratamiento quirúrgico, consiguiendo la consolidación de ambas fracturas mediante inmovilización con halo-chaleco.

Palabras claves: Espondilolistesis. Axis. Fractura. Odontoides.

TRAUMATIC SPONDYLOLISTHESIS OF THE AXIS COMBINED WITH FRACTURE OF THE ODONTOID PROCESS. TWO NEW CASES.

Summary.—Two new cases of traumatic spondylolisthesis of the axis, Effendi's type I, associated to fracture of the odontoid process are reported. Surgical treatment was not necessary in any of the cases. Repair of both fractures was achieved by means of immobilization with halo-chest orthosis.

Key Words: Spondylolisthesis. Axis fracture. Odontoid.

INTRODUCCIÓN

La espondilolistesis traumática del axis es una entidad rara que representa el 8% de todas las lesiones traumáticas cervicales, y que se encuentra asociada a otras fracturas de localización cervical entre un 14 y un 35% (1,2,3). La primera descripción de esta asociación fue publicada por Daum y Archer (4) en 1977, y desde entonces, han sido descritos 11 casos en la bibliografía mundial, dando una frecuencia del 3% de todas las fracturas de Hangman. El propósito de esta revisión es analizar la anatomía patológica de esta lesión, el mecanismo de producción y las diferentes formas de tratamiento, junto a una revisión bibliográfica del tema.

Correspondencia:

Dr.D. J.A. LOZANO REQUENA
Ribarroja, 61-9
46940 Manises. Valencia.

CASOS CLÍNICOS

Caso 1. Paciente varón de 50 años de edad que tras sufrir un accidente de tráfico, en un choque frontal, acudió al Servicio de Urgencias presentando a su ingreso un traumatismo craneoencefálico y herida en región frontoparietal izquierda. A la exploración era manifiesto el dolor y la contractura cervical, adoptando el paciente una postura antálgica. La exploración neurológica periférica era normal. Practicado estudio radiográfico en proyecciones anteroposterior, lateral y transbucal se apreció una espondilolistesis traumática del axis tipo I de Effendi (5) asociada a una fractura de odontoides en extensión tipo III de Anderson y D'Alonzo (6), con un desplazamiento posterior de 12 mm y un hematoma vertebral de 15 mm (Fig. 1A, 1B).

Inicialmente fue tratado con una tracción craneal con compás de Merle D'Aubigne (4 Kgr), la cual fue modificada a los dos días, mediante flexión de la cabeza, consiguiendo una adecuada alineación de la fractura de odontoides (Fig. 2). A los 10 días de su ingreso se colocó halo-chaleco (Fig. 3), que se retiró al mes por intolerancia de los tornillos, siendo susti-

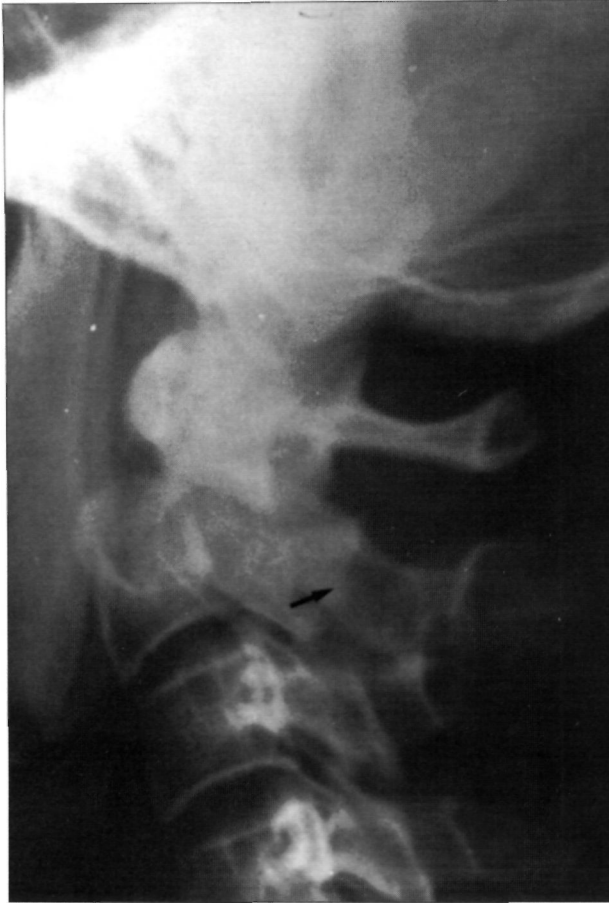

Figura 1A. Proyección lateral: Fractura de odontoides tipo III de Anderson y D'Alonzo (6) en extensión, asociada a una espondilolistesis traumática del axis tipo I de Effendi (5).

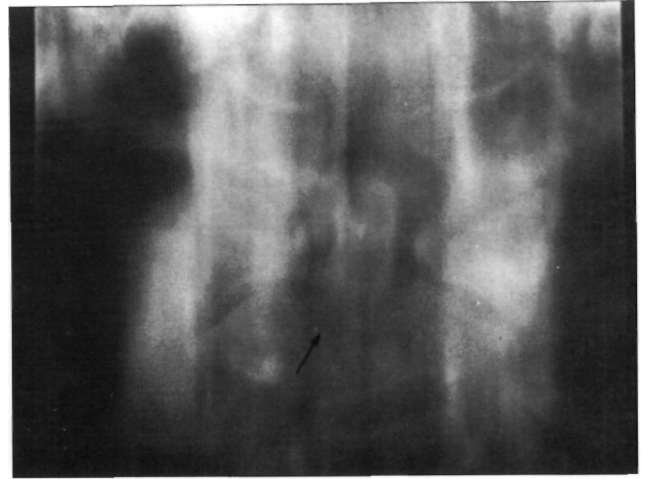


Figura 1B. Proyección transbucal: La fractura de odontoides presenta un trazo de fractura que abarca parte del soma vertebral de C2.

tuido por una ortesis cervical rígida tipo Indiana (Fig. 4) durante 2 meses, pasando posteriormente a un collarite tipo Philadelphia y ejercicios isométricos cervicales. El cultivo del exudado a nivel de los tornillo fue positivo a *stafilococo epidermidis* y *seudomona* sp. A los 5 meses de evolución, tras estudio radiográfico simple y funcional (Fig. 5) se comprobó el paso de trabéculas y la estabilidad de las fracturas, presentando a la exploración funcional una distancia mentón-tórax de 2 cm., extensión completa, rotación derecha de 30°, rotación izquierda de 20° e inclinación derecha e izquierda de 20°.

Caso 2. Paciente varón de 38 años que acudió al Servicio de Urgencias tras sufrir un accidente de tráfico, presentando traumatismo craneoencefálico y herida contusa frontal. La exploración neurológica central y periférica era normal. Practicado estudio radiográfico simple de raquis cervical, proyección transbucal y tomografías, se apreció una fractura de odontoides sin desplazar, tipo II de Anderson y D'Alonzo (6), con una dudosa imagen de afectación a nivel de los pedículos de C2 (Fig. 6 A, 6B, 6C), que se corroboró en el estudio mediante TAC (Fig. 7), correspondiendo a una espondilolistesis traumática del axis ti-

po I de Effendi (5). Como tratamiento inicial se inmovilizaron las fracturas mediante collarite cervical rígido tipo Philadelphia, colocándose un halo-chaleco a los 3 días de su ingreso, el cual se retiró a los 45 días, pasándose a una ortesis cervical tipo Somy durante otros 30 días.

A los 5 meses de evolución, tras estudio radiográfico simple y funcional en flexo-extensión (Fig. 8) se comprobó la estabilidad de las fracturas. El paciente se encuentra asintomático y con un rango de movilidad cervical completo.

DISCUSIÓN

Desde la descripción original de esta infrecuente asociación por Daum y Archer (4), once nuevos casos han sido descritos en la literatura, siempre formando parte de grandes series y sin una mención como entidad específica, no diferenciando qué tipo de fractura de odontoides y cuál era el tipo de fractura de Hangman a la que se encontraban asociadas. En la serie de Levine (3), sobre 52 fracturas de Hangman, sólo tres estaban asociadas al tipo II de Anderson (6) y la otra al tipo III. Effendi (5) en su revisión sobre 131 fracturas de Hangman, refiere dos fracturas de odontoides asociadas, no presentando ninguno de sus casos desplazamiento. Nuestros dos casos corresponden a espondilolistesis traumática del axis tipo I de Effendi, encontrándose asociadas, una de ellas a una fractura de odontoides tipo II y la otra a un tipo III.

El mecanismo lesional de la espondilolistesis traumática del axis es debido a una fuerza de extensión, combinada con otra de compresión;

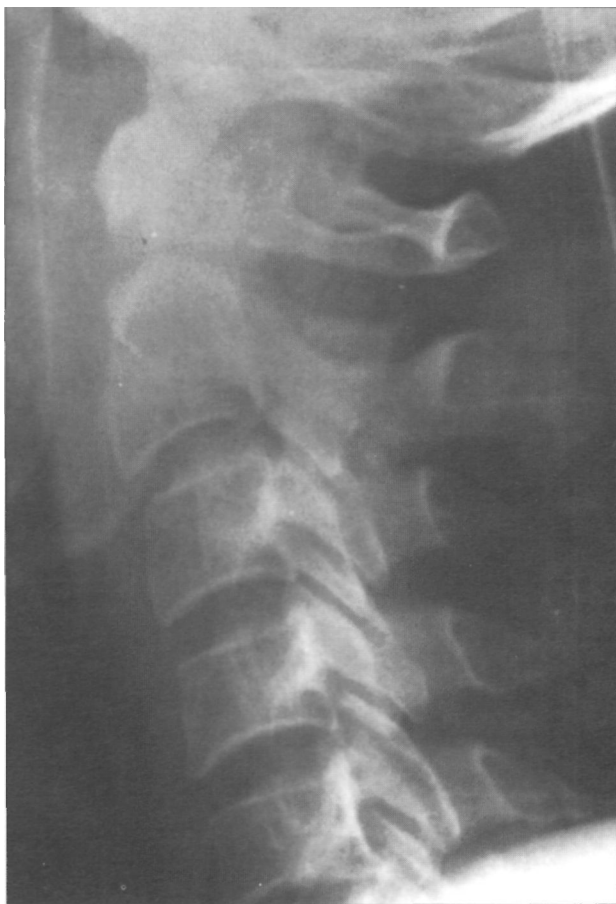

Figura 2. Control radiográfico en tracción craneal, manteniendo la cabeza en flexión. Se ha reducido la fractura de odontoides, corrigiendo la angulación y desplazamiento posterior.

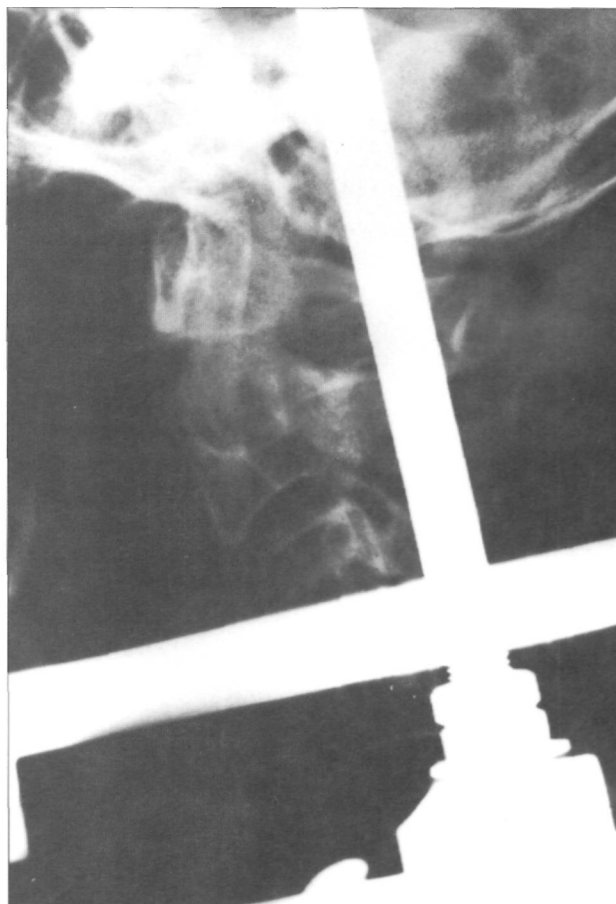

Figura 3. Inmovilización mediante halo-chaleco.

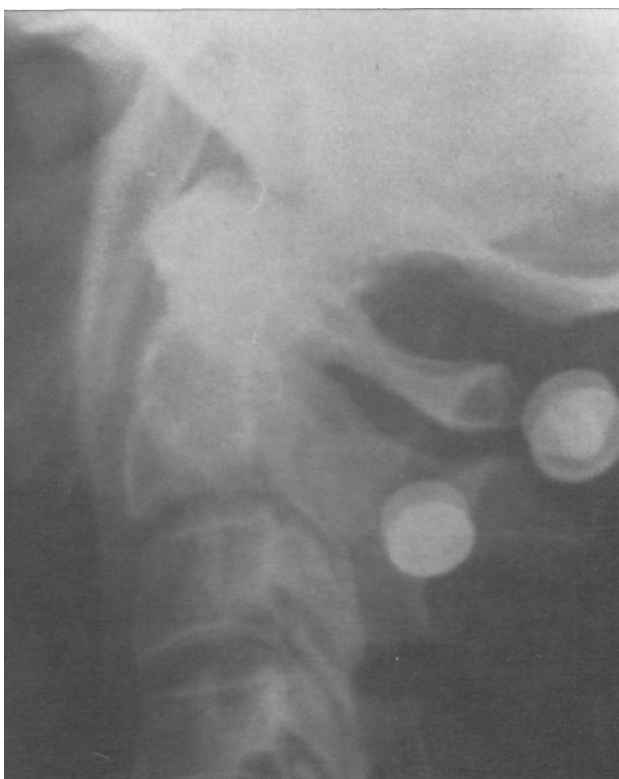

Figura 4. Control radiográfico con minerva.

ello provoca la ruptura de la segunda vértebra cervical a través de su porción más débil, la pars intraarticular (1,2,3,5). El momento y la forma en que se produce la fractura de odontoides es más difícil de determinar, debido a los escasos estudios experimentales existentes (1). Considerando que el mecanismo lesional es un brusca extensión acompañada de compresión, la parte anterior del soma de C2 está sometida a fuerzas de tensión que explican las frecuentes avulsiones antero-inferiores de C2 y C3 observadas en la fractura de Hangman. Sería precisamente este mecanismo de extensión y tensión de la pars anterior el que ocasionaría la fractura de odontoides.

Para establecer el diagnóstico, se ha de sospechar dicha asociación, siempre que exista una fractura de Hangman, debido a la alta frecuencia de lesiones cervicales asociadas. En la proyección lateral se puede apreciar la fractura a nivel de los pedículos de C2, resultando a veces difícil valorar la fractura de odontoides, aunque la presencia de un hematoma prevertebral a nivel del axis, es un buen signo de sospecha. Es

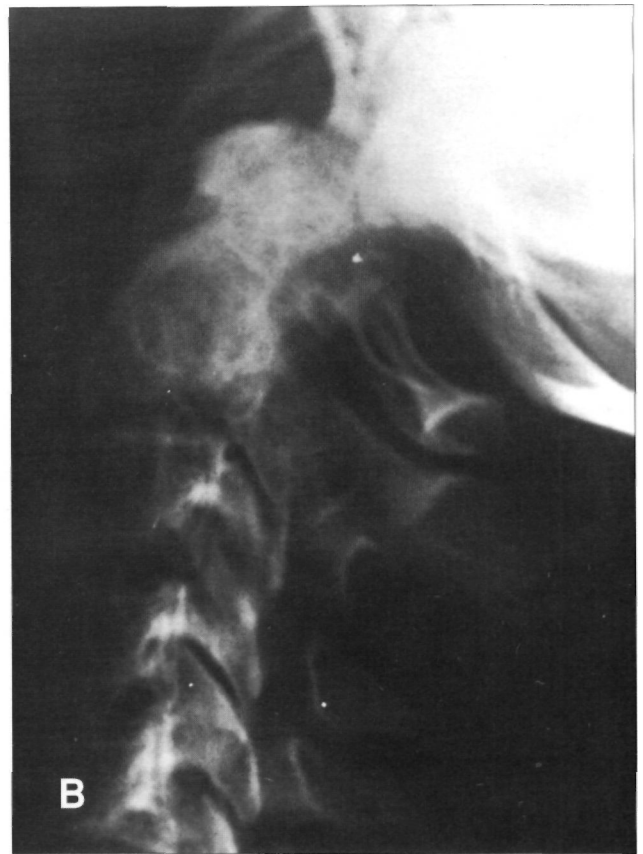
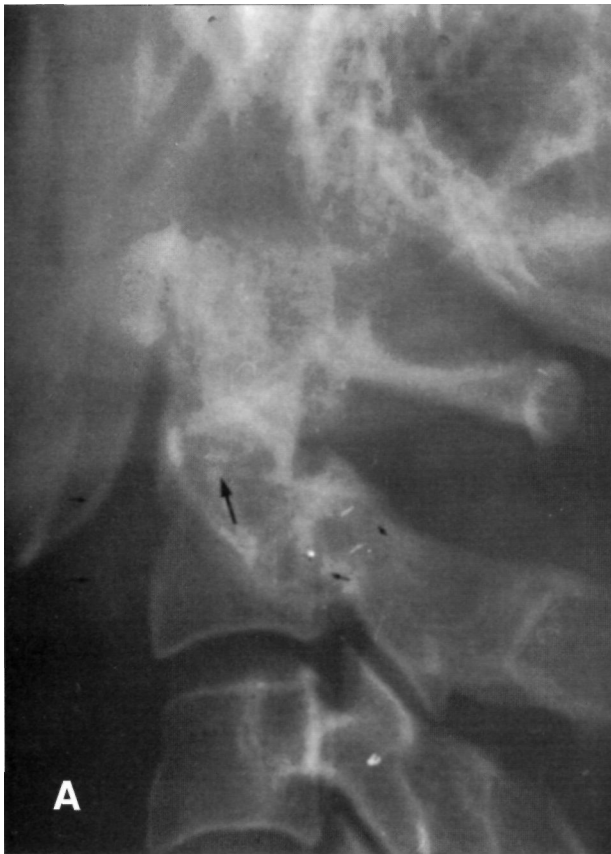
Figura 5. Estudio radiográfico lateral en flexo-extensión, observando el paso de trabéculas y la estabilidad de ambas fracturas. A) Flexión, B) Extensión.

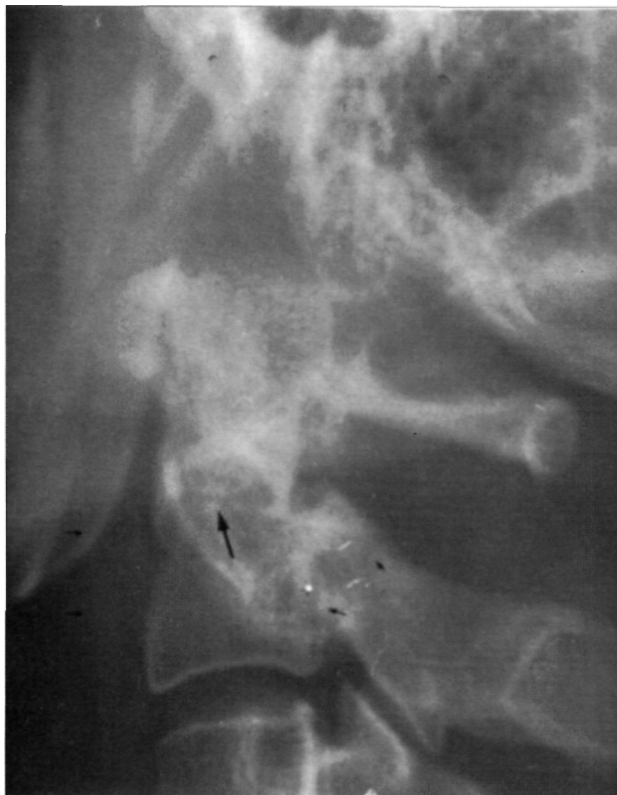


Figura 6A. Proyección lateral: Fractura de odontoides tipo II de Anderson, con una dudosa imagen de afectación a nivel de los pedículos de C2. Es manifiesto el hematoma prevertebral.

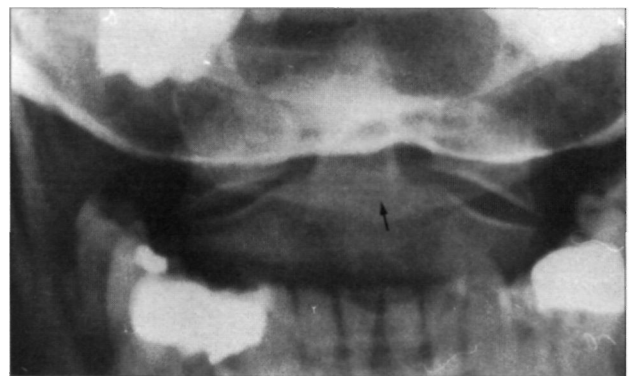


Figura 6B. Proyección transbucal: Fractura en trazo capilar a nivel de la unión entre la apófisis odontoides y el soma vertebral.

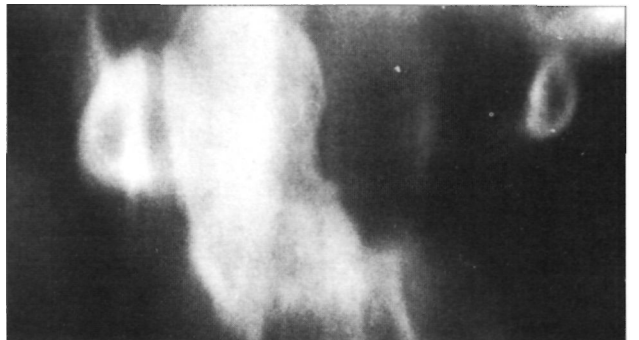


Figura 6C. Tomografía: Corte sagital delimitando mejor el discreto desplazamiento anterior de la odontoides y el hematoma prevertebral.

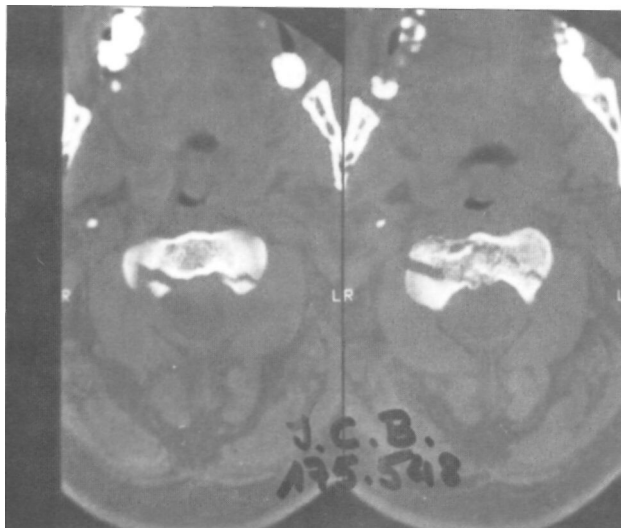


Figura 7. TAC: Fractura bilateral a nivel posterior del soma de C2, representando una variante de la fractura de Hangman; en lugar de afectar los pedículos, la fractura es somática. Se observa también discreta conminución del soma que corresponde al trazo de fractura inferior de la apófisis odontoides..

por ello que Effnedi (5) recomienda practicar estudio tomográfico cuando se sospeche esta asociación. El estudio mediante TAC permite determinar con exactitud el tipo de fractura, así como su repercusión en el canal medular.

Como consecuencia de la escasa casuística, no existen resultado que permitan determinar la mejor pauta de tratamiento. Considerando que en la mayoría de casos la fractura a nivel de los pedículos de C2 es un grado I (fractura no desplazada), el tratamiento inicial se encuentra determinado por el tipo, angulación y desplazamiento de la fractura de odontoides. Cuando la fractura de odontoides no está desplazada ni angulada, el tratamiento definitivo es ortopédico, constituyendo el halo-chaleco el tratamiento de elección. Si por el contrario, en la valoración inicial, se aprecia angulación y/o desplazamiento posterior de la apófisis odontoides, el uso de tracción craneal es la primera medida terapéutica, ya que permite una correc-

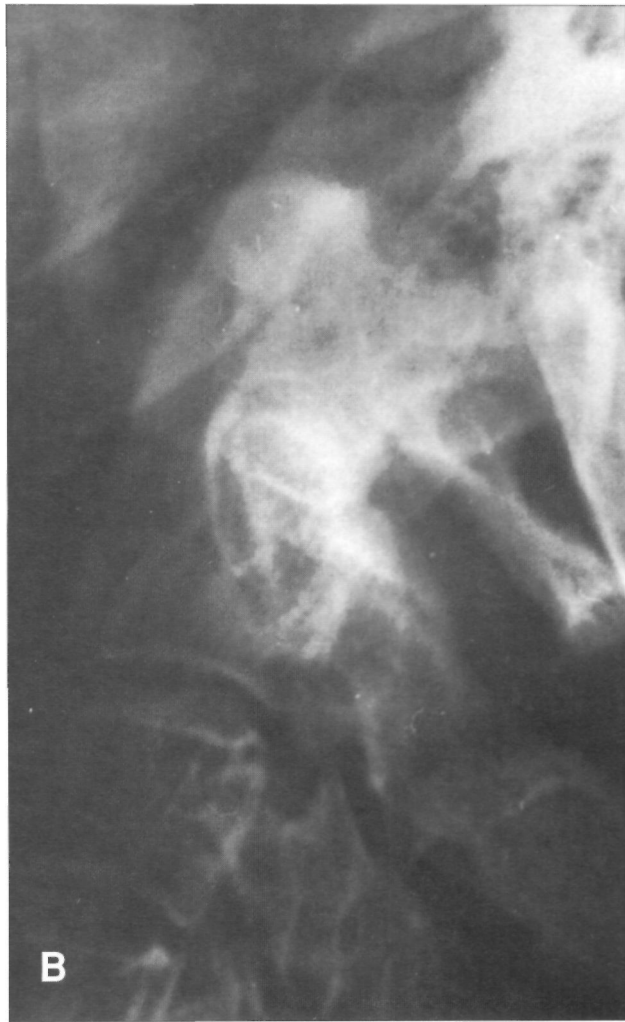
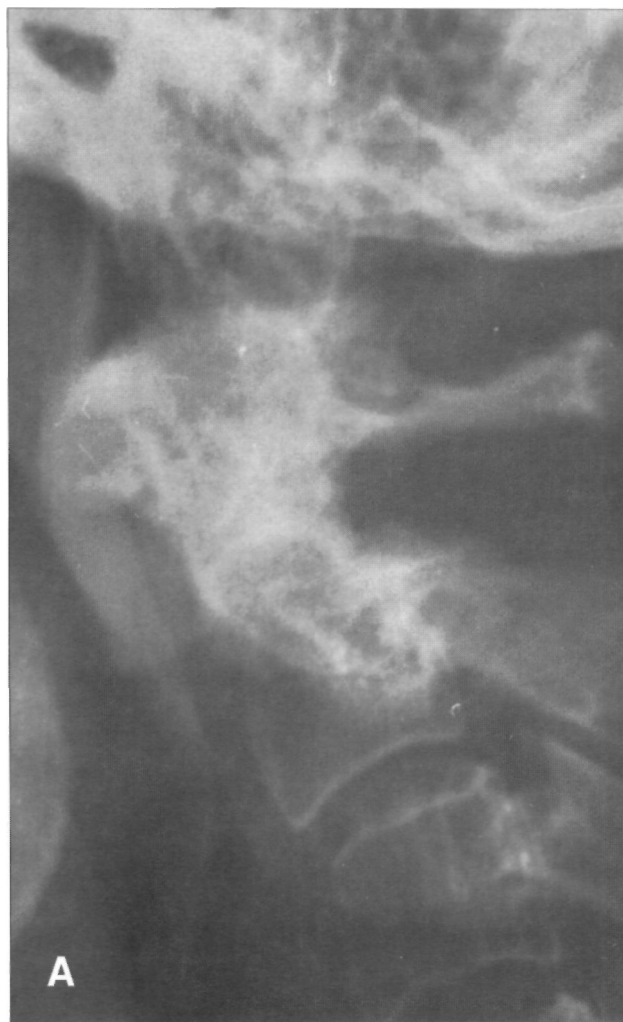
Figura 8. Estudio funcional de raquis cervical en flexo-extensión, comprobando la estabilidad de las fracturas. A) Flexión, B) Extensión

ta estabilización de la fractura de odontoides, así como, corregir la deformidad existente mediante flexión de la cabeza. Una vez conseguida la alineación, se trata con una inmovilización cervical rígida tipo halo-chaleco.

Según diversos autores (1,2,3,5) el tratamiento de estas fracturas es eminentemente ortopédico y sólo se encontraría indicada la cirugía, como tratamiento inicial, en aquellos casos que presenten una fractura de odontoides inestable, o bien, que la espondilolistesis traumática del axis corresponda a un tipo III de Effendi (fractura de la pars interarticular de C2 con desplazamiento y/o angulación anterior del soma de C2 y luxación uni o bifacetaria posterior). Así, de los 11 casos informados, 10 consolidaron usando un tratamiento ortopédico. Sólo un caso referido por Effendi (5) y correspondiente a una fractura de Hangman tipo I asocia-

da a una fractura inestable de odontoides, fue subsidiaria de tratamiento quirúrgico. Como indicación quirúrgica tardía se encontrarían los casos con pseudoartrosis a nivel de la pars interarticular de C2 es excepcional, consolidando el 94.5% de los casos (2,3,5).

En ninguno de nuestros casos existía afectación neurológica, siendo ello sumamente infrecuente, debido al ensanchamiento del canal medular provocando por la espondilolistesis traumática del axis (1,2,3,5).

Como conclusión destacar que se trata de una rara asociación, que representa el 3% de todas las espondilolistesis traumáticas del axis y que es subsidiaria en la mayoría de los casos de un tratamiento ortopédico, constituyendo el halo-chaleco el tratamiento de elección, siempre que la fractura de odontoides sea estable.

Bibliografía

1. **Fielding JW, Cochran GVB, Lawsing JF III, Hohl M.** Tears of the transverse ligament of the atlas: SA clinical and biomechanical study. *J Bone Joint Surg* 1974; 56A: 1683-91.
2. **Francis WR, Fielding JW, Hawkins RJ, Pepin J, Hensinger R.** Traumatic spondylolisthesis of the axis. *J Bone Joint Surg* 1981; 63B: 313-8.
3. **Levine AM, Edwards CC.** The management of traumatic spondylolisthesis of the axis. *J Bone Joint Surg* 1985; 67A: 217-26.
4. **Daum W, Archer CR.** Fracture of the odontoid associated with pedicle fracture of the axis: a previously undescribed entity. *J Trauma* 1977; 17: 381-6.
5. **Effendi B, Roy D, Cornish B, Dussault RG, Laurin CA.** Fractures of the ring of the axis. A classification based on the analysis of 131 cases. *J Bone Joint Surg* 1981; 63B: 319-27.
6. **Anderson LD, D'Alonzo RT.** Fractures of the odontoid process of the axis. *J Bone Joint Surg* 1974; 56A: 1663-74.