

# Transporte óseo

J.C. MARTI GONZALEZ\* y F. LOPEZ DE ARRIBA GARATE\*\*

\* Hospital San Rafael. Madrid. \*\* Clínica La Luz. Madrid.

## INTRODUCCIÓN

El tratamiento de las grandes pérdidas de sustancia ósea, es uno de los problemas que más dificultades ha planteado al cirujano ortopédico. Las técnicas de aporte masivo de injerto han resuelto de forma satisfactoria este gran problema. Es en estos casos donde el método de Ilizarov alcanza su mayor espectacularidad.

El transporte óseo consiste, en la movilización progresiva de un segmento óseo, obtenido tras corticotomía, con el fin de rellenar una pérdida de sustancia, basándonos en los principios de la osteogénesis distraccional de Ilizarov, es decir:

- Estabilidad del fijador.
- Preservación de la integridad de los tejidos blandos.
- Osteotomía (corticotomía) con disrupción mínima de la médula ósea.
- Distracción a razón de 1/4 de milímetro cada 6 horas, después de un período de latencia.
- Mantenimiento de la fijación hasta la maduración del hueso neoformado.

Las pérdidas de sustancia pueden ser traumáticas o quirúrgicas, en general son secundarias a lesiones postraumáticas y más frecuentemente de tibia.

## MATERIAL Y MÉTODO

En el tratamiento de las pérdidas de sustancia ósea se utiliza, en principio, el método bifocal de osteosíntesis que consiste en la distracción y posterior compresión. Esta técnica (transporte óseo) se utiliza en caso de pérdidas de sustancia superiores a 4 cm., realizamos una compresión y distracción simultáneas, es decir, lo que se efectúa es el acortamiento de esta pérdida de sustancia realizando a este nivel un montaje a compresión al mismo tiempo que efectuamos una corticotomía parafocal y posterior distracción para compensar la disimetría (Fig. 1A).

Podemos realizar asimismo el transporte óseo mediante la llamada osteosíntesis trifocal, con dos focos de distracción simultáneos y posterior compresión, es decir, efectuamos una doble corticotomía proximal y distal a la zona de pérdida de sustancia, realizando el deslizamiento a nivel de los dos focos de corticotomía (Fig. 1B). Una variante de osteosíntesis trifocal es la distracción transversal del peroné, procedimiento utilizable en las grandes pérdidas de sustancia tibiales y sobre la que nosotros no poseemos ninguna experiencia (Fig. 1C).

Uno de los problemas que se presenta en el transporte óseo, es la dificultad de guiar correctamente el fragmento transportado a través de las partes blandas. Existen dos modalidades:

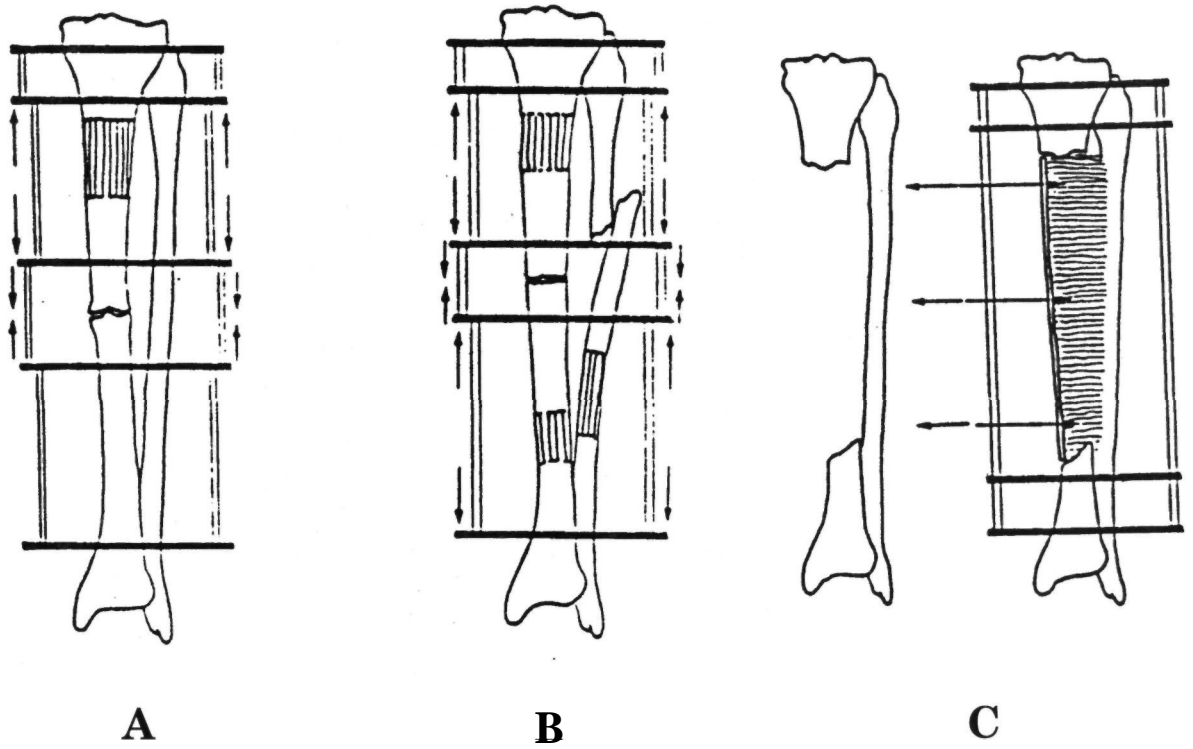
a.- Dos agujas con oliva de apoyo son introducidas oblicuamente en cruz en el hueso, y conectadas a una barra roscada acanalada mantenida a su vez, por medio de "bandierinas", sobre el anillo. Tras la corticotomía se desliza el fragmento gradualmente hacia abajo, hasta tapar el defecto. Alcanzado el contacto, se procede al montaje en compresión axial (Fig. 2A).

b.- Realizando el desplazamiento longitudinal a través de un anillo suplementario que se desplaza sobre barras paralelas al eje del hueso, lo que nos permite un mejor control del ascenso o descenso del fragmento a transportar (Fig. 2B y 2C).

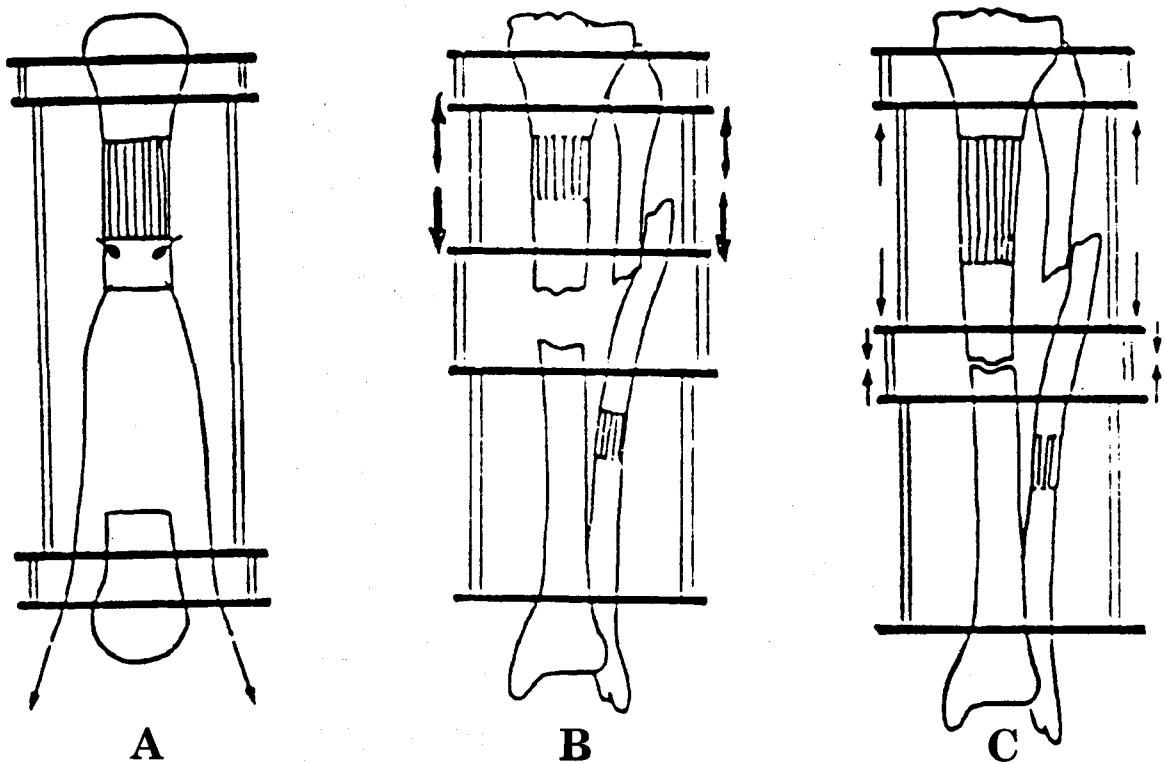
Para Aronson y cols. (2) los objetivos biomecánicos de la fijación externa en el transporte óseo son:

1. Mantener los extremos óseos en un alineamiento estable.
2. Controlar el movimiento del fragmento a desplazar.
3. Permitir la compresión de la zona de contacto.

Nosotros realizamos el transporte óseo aplicando el principio de la corticotomía más el fijador externo de Ilizarov. Hacemos montajes, con cinco aros, y lo hacemos porque consideramos que la estabilidad en el transcurso del tratamiento es lo fundamental, siempre respetamos el peroné, y no realizamos osteotomía ni resección del mismo, porque nos sirve de



**Figura 1.** Distintas modalidades de transporte óseo. A) Corticotomía parafocal y distracción. B) Doble corticotomía y doble deslizamiento. C) Osteotomía longitudinal y transversa de peroné con distracción transversa.



**Figura 2.** A) Transporte óseo mediante tracción con agujas con oliva. B) Transporte óseo con anillo deslizante en una fase intermedia. C) Mismo método que B en fase final.

apoyo para evitar desplazamientos secundarios; únicamente es la tibia la que debe desplazarse, además el peroné ayuda en muchas ocasiones a mantener la longitud deseada, y solamente, en caso de que se quiera recuperar en un momento dado la longitud del miembro, debe hacerse la osteotomía del peroné para conseguir esos centímetros.

Siempre colocamos dos aros en la parte proximal, dos en la distal, para fijar los fragmentos de referencia y un aro que sube o baja según los casos, para poder efectuar el desplazamiento. No somos partidarios de realizar el transporte óseo a través de la tracción ejercida por dos agujas con oliva, ya que en nuestra experiencia este sistema es complejo y no permite el adecuado control del fragmento a desplazar.

Una vez finalizado el montaje realizamos la corticotomía como indica Ilizarov, es decir, percutánea y respetando en lo posible el periostio y la medular del hueso.

Comenzamos la distracción a partir del quinto día en los niños y adolescente, y a partir de la segunda semana en el adulto el ritmo de elongación, como hemos mencionado anteriormente, es de un cuarto de milímetro cada seis horas, es decir, un milímetro al día. Autorizamos la deambulacion a partir del quinto día.

Una vez logrado el contacto entre el fragmento óseo transportado y el de referencia, realizamos compresión axial a ese nivel, hasta conseguir la consolidación. No somos partidarios de la retirada del fijador externo antes de que exista una clara corticalización en la zona del regenerado. En caso de duda hacemos una exploración bajo amplificador de imagen, comprobando la resistencia del hueso neoformado.

En la actualidad se está empezando a utilizar fijadores monolaterales para el transporte óseo:

- De Pablos y cols., (7) en un estudio experimental realizado con cinco perros y diez corderos aplicando montajes monolaterales para el transporte óseo, obtienen resultados satisfactorios a los cuatro meses de la cirugía. Histológicamente la reparación del segmento alargado se realizó mediante osificación intramembranosa en sus áreas centrales, así como en la periferia. Al final del experimento el hueso inducido nuevo tenía una apariencia de hueso diafisario prácticamente normal.

- De Bastiani y cols., (6) han desarrollado para el transporte óseo lineal un Orthofix modificado con una sección central deslizante para el fragmento intercalar. Efectúan la osteotomía a cielo abierto (callositas) y esperan dos semanas en adultos y diez días en niños antes de comenzar el transporte, para asegurar la aparición de un regenerado adecuado.

- Alonso y Regazzoni, (1) realizan el transporte, para asegurar la aparición de un regenerado adecuado.

- Alonso y Regazzoni, (1) realizan el transporte con un fijador tubular AO/ ASIF. Efectúan una corticotomía subperióstica a través de dos incisiones posteroexterna y posteroexterna, y a ser posible en zona metafiso-diafisaria y con escoplo, iniciando el transporte a partir del séptimo día a razón de un cuarto de milímetro cada seis horas. Recomiendan el transporte óseo para los defectos superiores a cuatro centímetros.

## CASUÍSTICA

Entre los años 1984 y 1991 hemos realizado 12 transportes óseos, todos los casos han sido lesiones postraumáticas de tibia, todos los infectados y que han obligado a grandes resecciones óseas. En todos los casos salvo en uno, los centímetros de transporte han sido de ocho a doce.

Hemos tenido nueve consolidaciones en la toma de contacto, pero también hemos tenido tres pseudoartrosis, es decir, a pesar de la compresión a nivel del foco de toma de contacto, no hemos conseguido la consolidación.

El tiempo máximo de tratamiento ha sido de doce meses, en el transporte, sin considerar aquí, evidentemente, tratamientos anteriores a los que se hubiera sometido el paciente.

Como hemos dicho, en tres casos, no se consiguió la consolidación a nivel de la toma de contacto, por lo que en dos casos realizamos un enclavado de Kuntcher a cielo cerrado y en el otro se realizó un aporte de injerto añadiendo un pequeño fijador A.O.

Para valorar los resultados utilizamos la clasificación de Paley y cols. (11),

- Excelente: Consolidación  
Ausencia de infección  
Deformidad menor de 7°  
Dismetria inferior a 2.5 cm.
- Bueno: Consolidación  
Dos de los demás criterios
- Regular: Consolidación  
Un criterio
- Malo: Pseudoartrosis o refractura.

En base a esta clasificación hemos obtenido resultados excelentes en cuatro pacientes, buenos en dos, regular en tres y en otros tres pa-

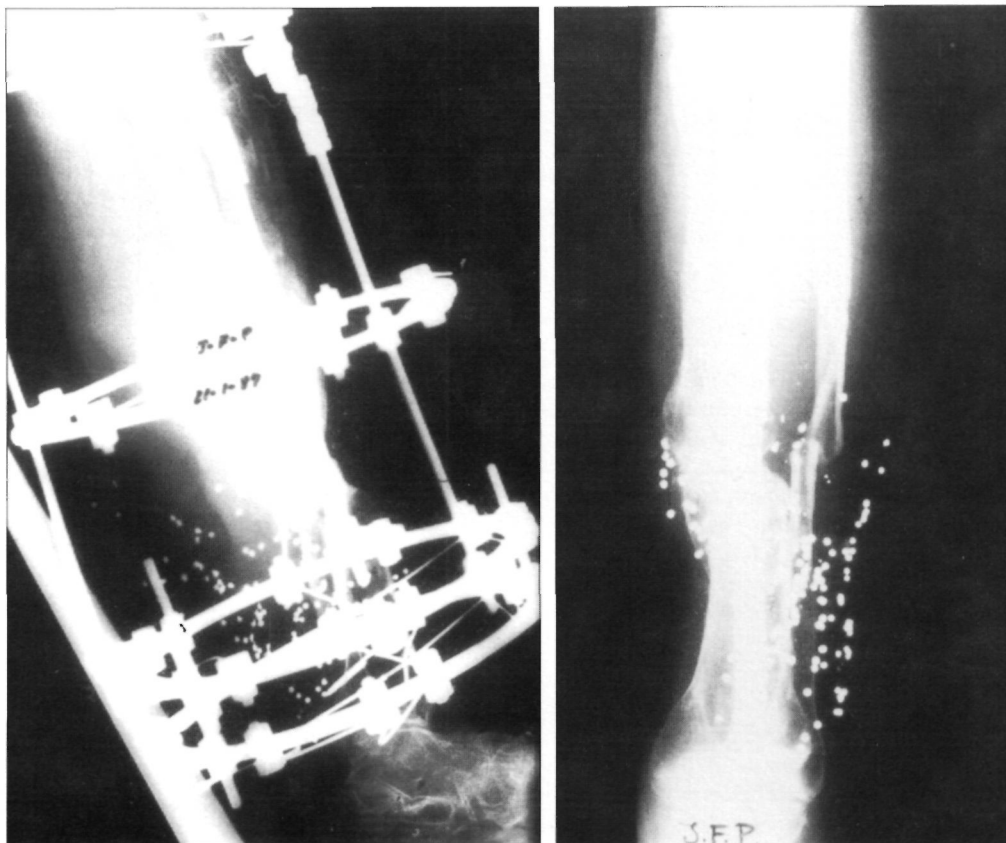

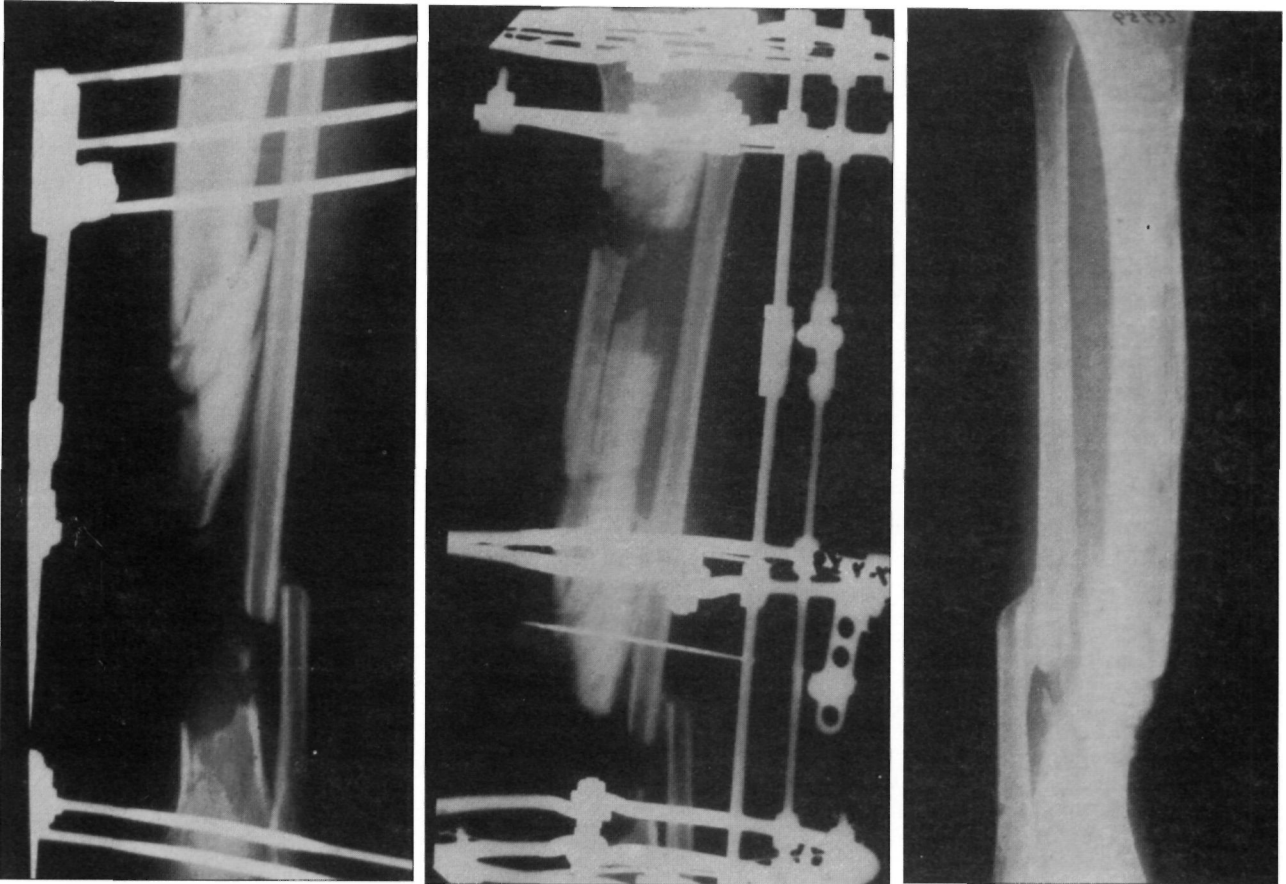


Figura 3. Secuencia radiográfica del caso 1.



**Figura 2.** Secuencia radiográfica del caso 2.

cientes mal resultado, ya que como hemos comentado anteriormente, no conseguimos la consolidación, necesitando una nueva intervención quirúrgica.

### Casos Clínicos

El primer caso, es un varón de 29 años, con 10 cm. de pérdida de sustancia y una historia muy larga en su evolución.

El origen del traumatismo fue una herida por arma de fuego, tratada mediante inmovilización con agujas y yeso (Fig. 3A). Como ocurre muchas veces, empezó a supurar, lo que obligó a realizar la resección de todo el fragmento necrótico y montaje de un fijador de Wagner.

En un segundo tiempo se efectuó un Cross-Leg con el fin de dar cobertura cutánea a la tibia y posteriormente se realizó un aporte de injerto en el foco (Fig. 3B).

Al comprobar la evolución hacia la reabsorción de los injertos, decidimos hacer un montaje con el fijador externo de Ilizarov con el fin de realizar el transporte óseo ( Fig. 3C).

Se esperó que la piel estuviera en mejores condiciones y se realizó una corticotomía proximal, y en ese mismo acto y por pequeñas incisiones redujimos a pequeños fragmentos los restos de injerto de la parte posterior y comenzamos el descenso. Nuestra sorpresa fue al observar como se iban acomodando esos fragmentos del pilar posterior al ser empujados por el fragmento que iba descendiendo.

Se llegó a la zona de contacto, se hizo compresión, no consiguiendo la consolidación. En un principio nos sentíamos satisfechos al haber conseguido convertir una pérdida de sustancia de diez centímetros en un foco simple de pseudoartrosis y con buenas condiciones de piel (Fig. 3D).

Retiramos el fijador y tras esperar el tiempo oportuno, en este caso 5 meses y no apreciar evidencia de infección, procedimos a la realización de un enclavado intramedular de Kuntcher y la evolución fue hacia la curación y resolución del problema (Fig. 3E). Evidentemente quedo una pequeña disimetría que el paciente, después de tanto sufrimiento, no quiso compensarla quirúrgicamente, prefiriendo colocarse un alza.

El segundo caso es un paciente de 30 años, con una fractura abierta infectada de tibia y una pérdida de sustancia de doce centímetros (Fig. 4A).

Realizamos el montaje con la misma técnica, y aquí podríamos haber tenido problemas de piel, ya que el extremo del fragmento que descendía, podía llegar a perforar la piel. Esto se puede solucionar añadiendo una aguja suplementaria que haga de "ballesta", y dirija el fragmento un poco hacia atrás con el fin de meterse debajo de esa piel.

Efectuamos la corticotomía proximal, comenzamos el descenso y vimos que uno de los fragmentos de la fractura que previamente tenía, se

iba quedando atrás, no le dimos importancia continuando el transporte (Fig. 4B).

El regenerado apareció perfectamente bien y en este caso si conseguimos la consolidación simplemente, por la compresión a nivel del foco (Fig. 4C).

Para finalizar, debemos señalar, que evidentemente el fijador externo de Ilizarov no es el único, pero si el más versátil para este tipo de tratamiento, obteniendo buenos resultados cuando la indicación es correcta y en manos de un cirujano acostumbrado a la utilización del sistema, precisando de un seguimiento cercano en el curso de la evolución, así como la total colaboración del paciente.

### Bibliografía

1. **Alonso J, Regazzoni P.** Aplicación del concepto de Ilizarov al fijador tubular AO/ASIF en el tratamiento de los defectos segmentarios. *Orthop Clin North Am.* 1991; 21: 29-39.
2. **Aronson J, Johnson E, Harp J.** Local bone transportation for treatment of intercalan defects by the Ilizarov technique. *Biomechanical and clinical considerations.* *Clin Orthop.* 1989; 243: 71-9.
3. **A.S.A.M.I. Group.** Operative principles of Ilizarov. Milano, Medi Surgical Video. 1991.
4. **Bianchi-Maiocchi A. et al.** Introduzione alia conoscenze della metodiche di Ilizarov in Ortopedia e Traumatología. Milano, Medi Surgical Video, 1983.
5. **Cañadell J, De Pablos J.** Métodos de elongación ósea y sus aplicaciones. Servicio de publicaciones de la Universidad de Navarra S.A. 1989.
6. **De Bastiani G.** La fixation externe du squelette. *Cahiers D'enseignement de la S.O.F.C.O.T. Conference d'enseignement* 1991. 167-75. Paris, Expansion Scientifique Française.
7. **De Pablos J, Barrios C, Cañadell J.** Large segmental bone defects treated by bone transportation: An experimental study using monolateral external distractors (Proxima publicación).
8. **Green S.** The Ilizarov Method: Rancho Technique. *Orthop Clin North Am* 1991; Vol. 22, 4: 677-8.
9. **Ilizarov GA, Bianchi-Maiocchi A, Martin Gonzalez JC.** Osteosíntesis: Técnica de Ilizarov. Madrid. Ed. Norma 1989.
10. **Jenny G, Mosser JJ, Jenny JY.** Traitement des pseudoarthroses diaphysaires septiques par la methode d'Ilizarov. *Cahier d'enseignement de la S.O.F.C.O.T. Expansion Scientifique Française* 1990;37: 157-65.
11. **Paley D, Catagni M. et al.** Ilizarov treatment of tibial nonunion with bone loss. *Clin Orthop* 1989; 241: 146-66.
12. **Schwartzman V, et al.** Pseudoarthrosis tibiales. Tácticas terapéuticas utilizando el método de Ilizarov. *Orthop Clin North Am* 1991; 21: 13-28.
13. **Tucker H. et al.** Defectos tibiales. Reconstrucción utilizando el método de Ilizarov como enfoque alternativo. *Orthop Clin North Am* 1991; 21: 1-11.
14. **Tourne Y.** La Methode d'Ilizarov dans les traitement des pseudoarthroses des os longs. Thése Medicine, Grenoble 1988.
15. **Villa A, Rigoni R.** Tratamiento de las pérdidas óseas y de las osteomielitis mediante el transporte óseo interno del hueso. Curso Elongación ósea. Pamplona 17-20 Oct. 1990.