

# Técnicas de elongación ósea

J. GIL ALBAROVA\*, J. DE PABLOS§

\* Hospital de Barbastro (Huesca)  
§ Hospital San Juan de Dios. Pamplona

Las diferentes técnicas quirúrgicas de elongación ósea empleadas en la actualidad, pueden ser clasificadas según el modo de conseguir la consolidación del segmento elongado(1), o bien atendiendo al método quirúrgico practicado (2,3,4). Siguiendo este segundo criterio, podemos dividir las en:

1.- Elongación ósea mediante osteotomía y distracción mecánica progresiva. Dependiendo del modo de practicar la osteotomía consideraremos:

- a) Osteotomía "a cielo abierto" y
- b) Osteotomía percutánea.

2.- Elongación ósea mediante distracción fisaria.

## ELONGACIÓN OSEA MEDIANTE OSTEOTOMÍA A CIELO ABIERTO.

En este grupo de técnicas, el tiempo quirúrgico de colocación del aparato fijador-distractor incluye la realización de una osteotomía con exposición del hueso que se va a elongar. Entre éstas técnicas, las más divulgadas han sido la de Wagner (5,6), y la "callotaxis" de De Bastiani (7).

• **Técnica de Wagner.** Es muy similar en su aplicación femoral y tibial, aunque cada una de ellas tiene unas peculiaridades:

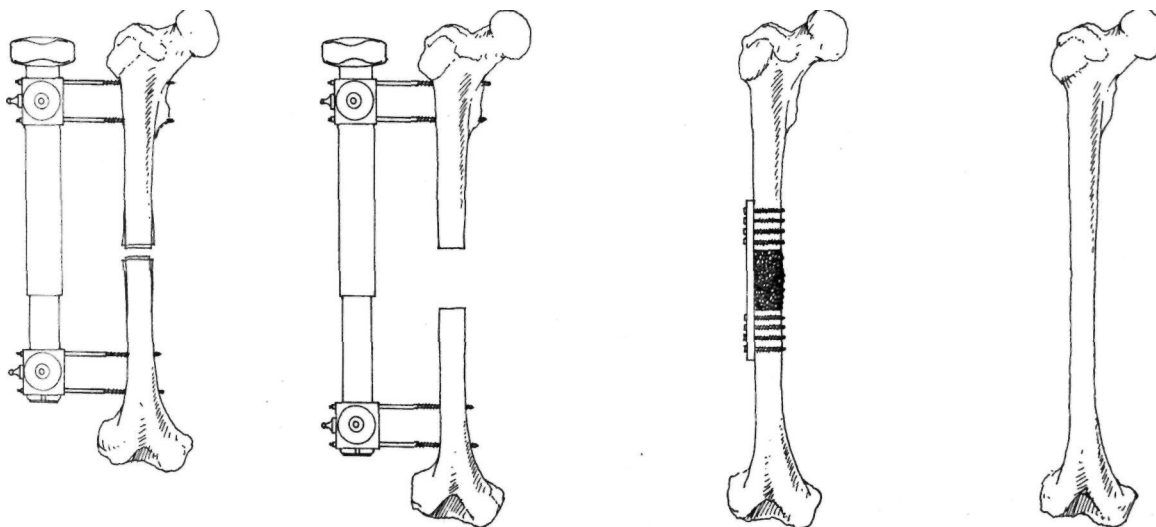
- *La elongación femoral.* Tras la colocación de los clavos de Schanz, se aplica el aparato fijador-distractor diseñado por Wagner, y seguidamente se practica una osteotomía transversal de la diáfisis femoral, a cielo abierto y con ayuda de una sierra oscilante previa desperiostiza-

ción. Durante la intervención se realiza una distracción de 10-15 mm, que se continúa diariamente a un ritmo aconsejado de 1,5 mm/día, desde el primer día del postoperatorio. La siguiente fase consiste en la osteosíntesis interna rígida mediante la aplicación de una placa atornillada con o sin aporte de injerto óseo, retirándose el fijador externo. Más tarde podrá cambiarse la placa rígida por una semirrígida (semitubular) a los 9-12 meses del postoperatorio.

La inclusión de esta fase ha sido aconsejada(8) entre las consideradas por la técnica original con la finalidad de prevenir fracturas por stress por encima o por debajo de la osteosíntesis. En la fase final, se retira el material de osteosíntesis a los 3-6 meses de su implantación (Fig. 1).

- *La elongación tibial,* añade a la primera fase descrita para el fémur, la necesidad de practicar una osteotomía del peroné al mismo nivel que la tibial, y la realización de una solidarización tibio-peronea proximal y distal, con ayuda de dos tornillos, para evitar el descenso del peroné en la rodilla y el ascenso del mismo en el tobillo. El proceso se continúa de acuerdo con el resto de las fases anteriormente descritas para el fémur.

Las ventajas de esta técnica radican en la manejabilidad, estabilidad, y poco peso-volumen del aparato, lo que permite una deambulación precoz del paciente con ayuda de bastones (9). Por otra parte, el manejo postoperatorio del fijador externo de Wagner no es complicado, y permite la auto-elongación domiciliar del paciente durante el período de distracción. Entre las desventajas, se han citado la desperiostiza-



**Figura 1.** Esquema de la técnica de Wagner para el alargamiento femoral.

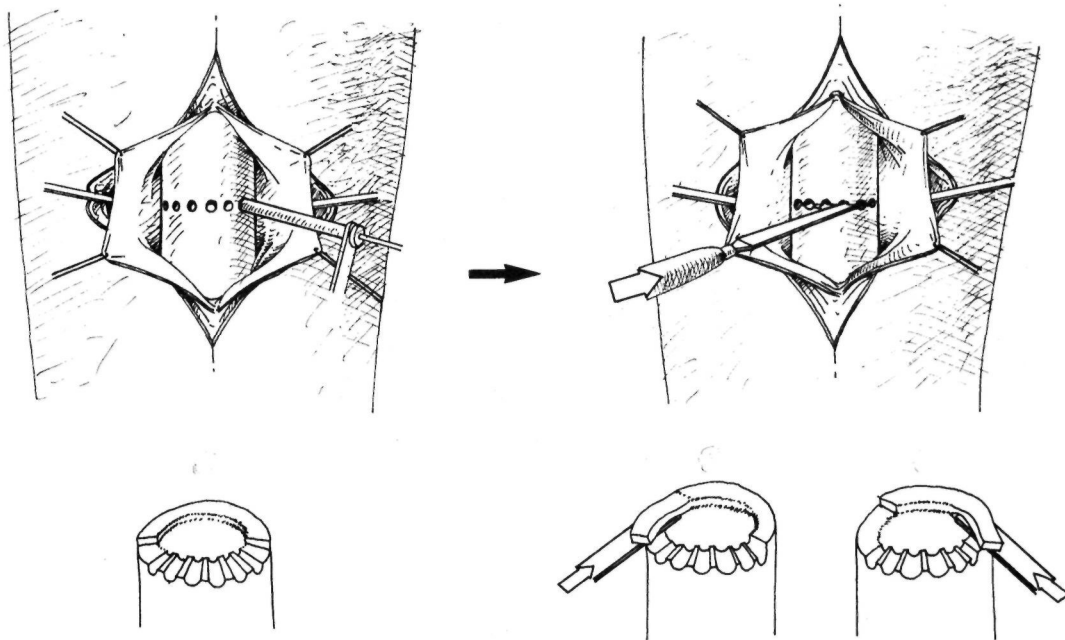
ción del foco de elongación en el momento de realizar la osteotomía, la localización diafisaria de la misma, la realización de una distracción intraoperatoria brusca, y la velocidad de distracción postoperatoria. Quizás lo más criticado del método es la necesidad de 3 ó 4 intervenciones, ciertamente agresivas, asociadas a un riesgo potencial de importantes complicaciones (10).

• **Técnica de "callotasis".** Está basada en la distracción del callo perióstico, generalmente a nivel metafisario, para conseguir la reconstrucción espontánea del hueso elongado(7). El fijador externo empleado es el Fijador Externo Axial Dinámico diseñado por de Bastiani (11,12).

En cuanto a la técnica quirúrgica, consiste en lo siguiente: tras la aplicación del fijador externo mencionado, se realiza una exposición quirúrgica metafisaria proximal del hueso intervenido, manteniendo intacto el periostio. Incidiendo éste de forma longitudinal, se procede a su despegamiento y a la realización de la osteotomía, que se inicia mediante perforaciones y se completa con un osteotomo. Seguidamente, se practica una reparación cuidadosa del periostio, y se sutura la incisión (Fig. 2).

En la elongación femoral el nivel recomendado es subtrocanterico, infratuberositario en la tibial, y subdeltoideo en la humeral. A los 10-15 días del postoperatorio, se inicia la distracción a un ritmo de 0,25 mm cada 6 horas (1mm/día) hasta obtener la elongación planeada, momento en el que se procede a bloquear el aparato en fijación rígida. Cuando se comprueba en el estudio radiográfico una evidente formación ósea, se instaura un régimen de fijación dinámica -en opinión de los autores- que se mantiene hasta completarse la consolidación. Durante el postoperatorio, se realizan controles clínicos y radiográficos periódicos, hasta decidir la retirada del fijador externo. Tras unos días en los que se mantienen emplazados los tornillos, en prevención de posibles desviaciones, se retiran éstos sin anestesia. Según los datos de las series publicadas (13,14), no ha sido necesario el aporte de injerto al foco de elongación .

Comparada con la anterior, esta técnica ofrece una serie de ventajas biológicas como la de una incisión pequeña, la realización de una osteotomía metafisaria con mayor poder osteogénico que a nivel diafisario (9,15), y el empleo de un osteotomo en lugar de una sierra oscilante. Por otra parte, no se realiza una distracción brusca intraoperatoria, y el hecho de diferir el



**Figura 2.** Esquema de la técnica propuesta por De Bastiani (7) para la osteotomía "a cielo abierto" en la "callotasis".

inicio de la distracción permite que la misma se realice sobre un callo óseo incipiente en lugar de sobre un hematoma (7,9,13,16).

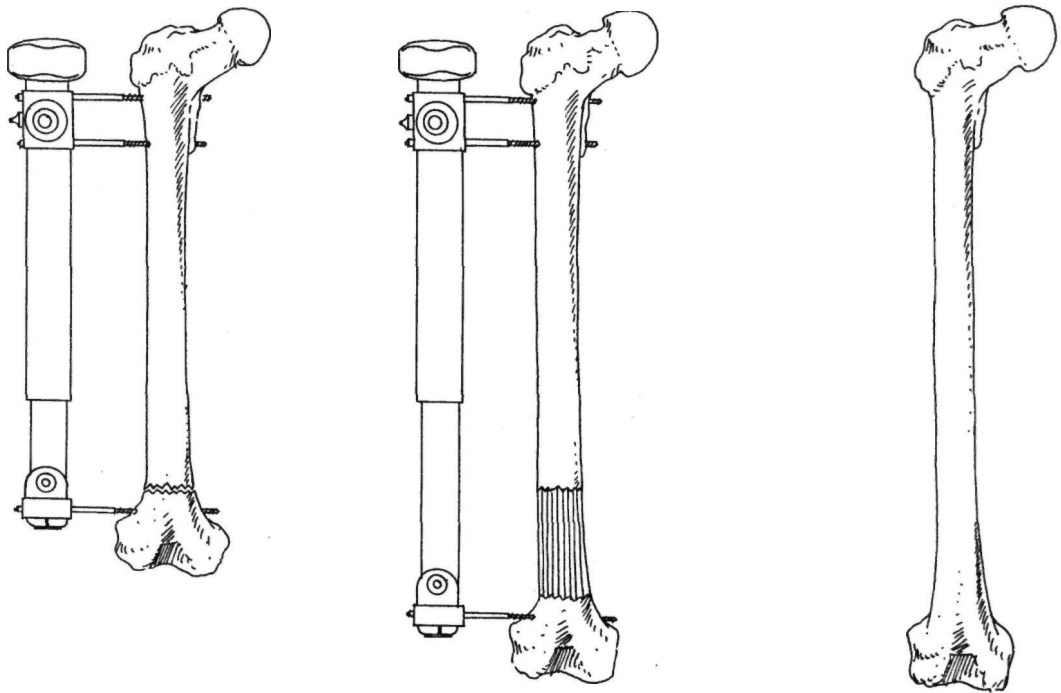
### ELONGACIÓN OSEA MEDIANTE OSTEOTOMÍA PERCUTANEA.

Su finalidad es la de provocar el menor daño posible al hueso y a las partes blandas durante la realización de la osteotomía. Esta técnica ha sido divulgada por Ilizarov (17,18) y por Monticelli y Spinelli (19) con el nombre respectivo de "compactotomía" y "corticotomía". Estos términos hacen referencia a una osteotomía circunferencial de la cortical del hueso sin dañar las partes blandas periféricas ni la circulación endomedular (9,20) (Fig. 3).

La idea de la osteotomía percutánea ya había sido introducida en 1.952 por Anderson (21), aunque este autor realizaba más una osteoclasia que una osteotomía, ya que tras practicar las perforaciones óseas, completaba la osteotomía con un golpe de mano. De igual forma, Kawamura (22,23) preconizaba, con anterioridad a los trabajos de Ilizarov y de los autores italia-

nos, la realización de una osteotomía percutánea sin perforaciones previas, intentando mantener la continuidad de los vasos endomedulares.

La técnica quirúrgica se inicia con una incisión cutánea de 1 cm (lateral en el fémur y anterior en la tibia), a través de la cual tras una disección roma de las partes blandas se introduce un osteotomo de 0,5 cm de anchura. Al llegar al periostio, se incide longitudinalmente el mismo y seguidamente, de forma subperióstica se practica una osteotomía circunferencial de la cortical. El nivel elegido debe ser preferentemente metafisario, o lo más próximo posible a la metáfisis. Una vez que hemos completado 2/3 de la osteotomía, puede completarse mediante un movimiento de rotación apoyándonos en los tornillos insertados previamente en el hueso. Seguidamente, tras suturar la incisión cutánea, se reduce la osteotomía y se estabiliza mediante la aplicación del fijador externo. En las elongaciones tibiales, a lo dicho anteriormente se une la necesidad de osteotomizar el peroné, que ha sido solidarizado previamente a la tibia con ayuda de los tornillos distales, o con un tornillo de osteosíntesis.



**Figura 3.** Esquema de la elongación femoral mediante osteotomía percutánea metafisaria con un aparato de Wagner modificado. En general no es necesario el aporte de injerto óseo para la reconstrucción del segmento elongado.

La osteotomía del peroné se realiza generalmente a nivel diafisario, y puede practicarse de forma percutánea o a cielo abierto. Quizás sea la última la más sencilla a la par que ofrece mayores dificultades a una consolidación prematura del peroné. La distracción se iniciará al cabo de 1-2 semanas de la intervención a un ritmo de 1 mm/día, repartido en pequeñas secuencias o bien de forma continua y progresiva mediante la adopción de distractores motorizados (9,24). Ilizarov (24,25,26), considera que la distracción continua motorizada permite una mejor adaptación de los tejidos, y por consiguiente una menor sufrimiento de los mismos, lo que permite una buena osteogénesis en distracción.

Paley (1) observó en una serie de 6 tibias de cadáver en las que practicó la mencionada osteotomía percutánea, la integridad del periostio excepto en el punto de entrada del osteotomo. A este respecto, se ha demostrado experimentalmente que la integridad de las estructuras periósticas desempeñan una función mucho más importante en la reconstrucción del foco de elongación que las endósticas (27).

Se ha comprobado experimentalmente (15,16,24,25,26,27,28,29) que la osificación del foco de elongación es fundamentalmente de tipo

desmal, asociándose áreas de osificación de tipo endocranal cuando las condiciones de distracción progresiva y continuada, estabilidad del fijador, y conservación de las partes blandas periféricas no son las ideales. Las fibras colágenas del tejido fibroso que ocupa el foco de elongación se orientan de forma paralela al sentido de la distracción, al igual que lo hacen la gran riqueza de vasos y células fusiformes del mismo. De igual forma, se ha demostrado (9,15,16,20) que el nivel metafisario es superior en capacidad osteogénica al nivel diafisario sea cual sea el tipo de osteotomía elegida. Por otra parte, el hecho de diferir el inicio de la elongación mejora la capacidad osteogénica del foco de elongación, haciéndola más rápida, homogénea y densa, sin prolongar el tiempo necesario de fijación externa(16).

### ELONGACIÓN OSEA MEDIANTE DISTRACCIÓN FISARIA.

Está basada en la utilización de la fisis como "locus minoris resistentiae". Mediante una distracción a ambos lados del mismo con un fijador-distractor externo se consigue la separación de la epífisis y la metafisis y como consecuencia un incremento de la longitud ósea (Fig.4). El defecto creado en la zona de distracción se re-

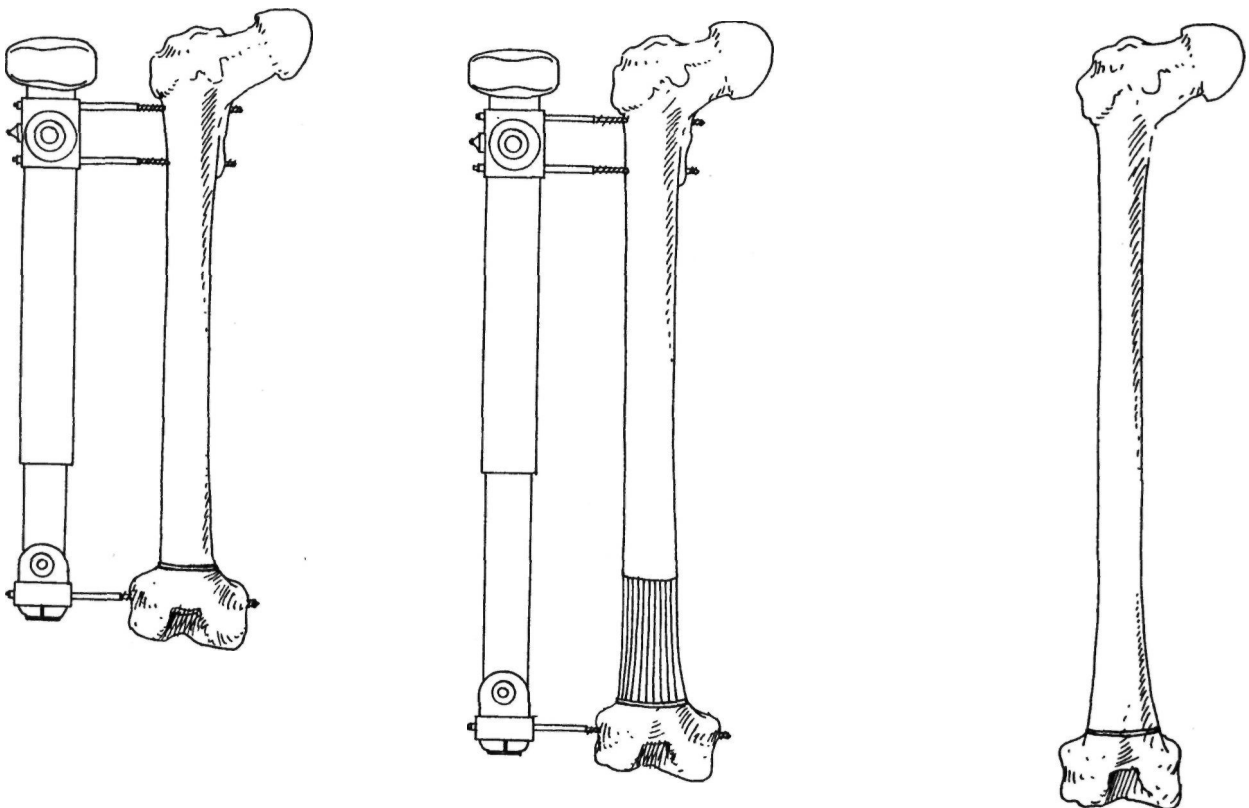
suelve con la formación de hueso. Introducida experimentalmente por Ring (30), ésta técnica se aplicó posteriormente en la clínica humana en Rusia (31,32,33), y más tarde en Europa (34,35,36,37,38,39,40,41).

En su aplicación pueden emplearse tanto los fijadores monolaterales como los circulares. La diferencia entre ellos, en lo que respecta a la distracción fisaria, radica en que los primeros pueden funcionar de forma rígida y los segundos sólo pueden hacerlo de forma elástica. Esto implica que la fractura fisaria se conseguirá de forma más o menos controlada con un fijador monolateral, mientras que con un fijador circular elástico siempre será brusca. Esto último, además del dolor que supone para el paciente, puede condicionar lesiones fisarias (42). En cuanto al resto del proceso distraccional y fase de neutralización posterior, no existen diferencias sustanciales en dependencia de la utilización de uno u otro tipo de fijador externo.

Entre las ventajas de esta técnica, podemos

señalar su simplicidad en cuanto a la aplicación, el hecho de no precisar incisiones quirúrgicas ni osteotomía, así como la gran capacidad osteogénica en distracción y el buen aspecto estético postoperatorio. Entre los inconvenientes, debemos destacar la rigidez articular postoperatoria (que cede con fisioterapia), así como el riesgo de provocar una lesión fisaria o una artritis séptica por la proximidad de las agujas o tornillos a la articulación.

En lo que se refiere a la biología de la distracción fisaria, se ha comprobado experimentalmente y en su aplicación clínica, que el trazo de fractura se localiza constantemente entre las capas hipertrófica y calcificada del cartílago de crecimiento(30,31,32,33,36,37,38,39,40, 41,42,43, 44,45,46,47,48), lo que hace recordar a una epifisiolisis traumática tipo I de Salter y Harris (49). Estos hallazgos cuestionan las sugerencias de otros autores que consideran que la elongación por distracción fisaria se debe a un estímulo de la actividad de la fisis, o a una deformación plástica de la misma (47,50,51,52).



**Figura 4.** Esquema de la técnica de elongación ósea mediante distracción fisaria con aparato de Wagner modificado por Cañadell.

## OTRAS TÉCNICAS DE ELONGACIÓN OSEA.

### • Elongación de un callo de artrodesis.

Su indicación se establecería en aquellos casos en los que se precise de forma simultánea una artrodesis y un alargamiento de la extremidad. En esta situación, es factible practicar una artrodesis de forma convencional pero utilizando un fijador externo, que tras unos días de estabilización de los fragmentos, permite iniciar una distracción del incipiente callo óseo (2,53). Esta técnica aporta la ventaja de conseguir mediante un tiempo quirúrgico las dos finalidades mencionadas anteriormente. Se ha aplicado (53) con éxito a nivel de la rodilla, pudiéndose ampliar su indicación al tobillo en casos seleccionados.

• **Elongación de un foco de fractura.** En aquellos pacientes en los que está prevista una elongación de un segmento óseo, y sufren una fractura del segmento óseo sobre el que estaba planificada la elongación (2). En estos casos, podría realizarse un tratamiento mediante un fijador externo, que permitiría la distracción del foco de fractura tras unos días de estabilización de la misma. Aunque esta situación no es frecuente, podría darse en algún paciente afecto de poliomielitis.

• **Transporte óseo.** Su indicación es la reconstrucción de defectos óseos segmentarios masivos.

Tras practicar una osteotomía, se desplaza mediante distracción progresiva un fragmento óseo a lo largo del defecto óseo a tratar hasta hacer contactar el fragmento transportado con el otro extremo óseo. La osificación espontánea de la zona distraída reconstruye el defecto óseo.

Esta técnica puede realizarse tanto con fijadores circulares como monolaterales (Fig. 5), e incluso se ha asociado el enclavado endomedular del segmento óseo tratado para evitar desviaciones axiales durante la distracción (2,54). Para la consolidación de la zona de contacto del fragmento transportado puede ser necesario el aporte de injerto óseo o la decorticación de los extremos óseos. Antes de sentar la indicación de esta técnica debe valorarse el estado de las partes blandas y la cobertura cutánea de la zona a tratar, para evitar complicaciones.

• **Elongación a doble nivel.** La versatilidad de algunos fijadores externos permite la fijación estable de varios fragmentos de un mismo segmento óseo, de forma que es factible es-

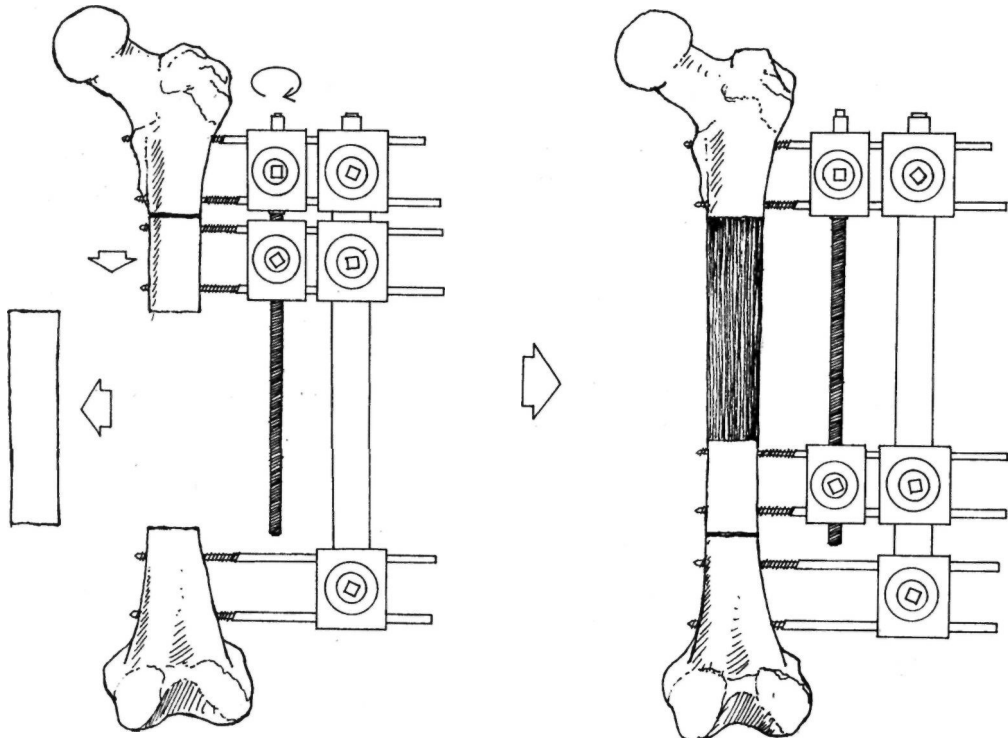


Figura 5. Esquema explicativo de la técnica de transporte óseo femoral con un aparato distractor-compresor monolateral

tablecer dos niveles de elongación en sendas osteotomías en el mismo hueso (9,24,55). Esta técnica permite disminuir la duración de la fase de distracción, sin que se haya relacionado con

una mayor incidencia de complicaciones (9,24,55). Sin embargo, exige una mayor experiencia de tipo técnico en el manejo de fijadores externos.

### Bibliografía

1. **Paley D.** Current Techniques of Limb Lengthening. *J Pediatr Orthop* 1988; 8: 73-92.
2. **De Pablos J, Cañadell J** (Eds). *Elongación ósea. Estado actual y controversias*. Pamplona. Servicio de Publicaciones de la Universidad de Navarra SA, 1990.
3. **Cañadell J, De Pablos J.** Métodos de elongación ósea y sus aplicaciones. Pamplona. Servicio de Publicaciones de la Universidad de Navarra SA, 1989.
4. **Cañadell J, De Pablos J.** Los métodos de elongación ósea y sus aplicaciones. *Rev Ortop Traum* 1990; 34IB:327-44.
5. **Wagner H.** Operative Beinverlängerung. *Der Chirurg* 1971; 42: 260-6.
6. **Wagner H.** Operative Lengthening of the femur. *Clin Orthop* 1978; 136: 125-42.
7. **De Bastiani G, Aldegheri R, Renzi-Brivio L, Trivella G.** Limb Lengthening by callus distraction (callotaxis). *J Pediatr Orthop* 1987; 7: 129-34.
8. **Tachdjian MO.** The Wagner technique. Book of abstracts of 16th Pediatric Orthopedic Seminar. San Francisco, May 1988.
9. **Moseley CF.** Leg Lengthening. A review of 30 Years. *Clin Orthop* 1989; 247: 38-43.
10. **Guarniero R, Barros TEP.** Femoral lengthening by the Wagner method. *Clin Orthop* 1990; 250: 154-9.
11. **De Bastiani G, Aldegheri R, Renzi-Brivio L.** The treatment of fractures with a dynamic axial fixator. *J Bone Joint Surg* 1984; 66: 538-45.
12. **De Bastiani G, Aldegheri R, Renzi-Brivio L.** Dynamic axial fixation. A rational alternative for the external fixation of fractures. *Int Orthop* 1986; 10: 95-9.
13. **De Bastiani G.** Limb Lengthening by callotaxis. Book of abstracts of 16th Pediatric Orthopedic Seminar. San Francisco, May 1988.
14. **Price TC, Cole JD.** Limb Lengthening by callotaxis for children and adolescents. Early experience. *Clin Orthop* 1990; 250: 105-11.
15. **Arrien A.** Estudio comparativo de las osteotomías a cielo abierto y percutáneas en la elongación ósea. Tesis Doctoral. Universidad de Navarra. Pamplona, 1986.
16. **Gil Albarova J.** Efecto de la distracción diferida sobre la osteogénesis en la elongación ósea. Estudio experimental. Tesis Doctoral. Universidad de Navarra. Pamplona, 1991.
17. **Ilizarov GA, Deviatov AA.** Operative elongation of the leg with simultaneous correction of the deformities. *Ortop Traumatol Protez* 1969; 30: 32-7.
18. **Ilizarov GA, Deviatov AA.** Operative elongation of the leg. *Ortop Traumatol Protez* 1971; 32: 20-5.
19. **Monticelli G, Spinelli R.** Allungamento degli arti mediante corticotomía a cielo chiuso. *G Ital Ortop Traum* 1983; 9: 139-52.
20. **Monticelli G, Spinelli R.** Leg lengthening by closed metaphyseal corticotomy. *G Ital Ortop Traum* 1983; 9: 139-150.
21. **Anderson WV.** **Leg Lengthening.** *J Bone Joint Surg* 1952; 34B: 150.
22. **Kawamura B.** Leg-Lengthening. *Seikei-geka* 1966; 17: 872.
23. **Kawamura B, Hosono S, Takahasi T, Yano T, Kobayashi Y:** Limb Lengthening by means of subcutaneous osteotomy. *J Bone Joint Surg* 1968; 50A: 851-65.
24. **Ilizarov GA.** Clinical application of the tension-stress effect for limb lengthening. *Clin Orthop* 1990; 250: 8-26.
25. **Ilizarov GA.** The tension-stress effect on the genesis and growth of tissues. Part I. The influence of stability of fixation and soft-tissue preservation. *Clin Orthop* 1989; 238: 249-81.
26. **Ilizarov GA.** The tension-stress effect on the genesis and growth of tissues. Part II. The influence of the rate and frequency of distraction. *Clin Orthop* 1989; 239: 263-85.
27. **Kojimoto H, Yasui N, Goto T, Matsuda S, Shimomura S.** Bone lengthening in rabbits by callus distraction. The role of periosteum and endosteum. *J Bone Joint Surg* 1988; 70B; 543-9.
28. **Delloye C, Delefortrie G, Coutelier L, Vincent A.** Bone regenerate formation in cortical bone during distraction lengthening. An experimental study. *Clin Orthop* 1990; 250: 34-42.
29. **Aronson J, Good B, Stewart C, Harrison B, Harp J.** Preliminary studies of mineralization during Distraction Osteogenesis. *Clin Orthop* 1990; 250: 43-9.
30. **Ring PA.** Experimental bone-lengthening by epiphyseal dsitraction. *Br J Surg* 1958; 49: 169-73.
31. **Zavijalov PV, Plaskin JT.** Elongation of crural bones in children using a method of distraction epiphysiolysis. *Vestn Khir Grekova* 1967; 103: 67-82.
32. **Zavijalov PV, Plaskin JT.** Distraction epiphysiolysis in lengthening of the lower extremity in children. *Khirurgija* 1968; 44: 121-37.
33. **Ilizarov GA, Soybelman LM.** Some clinical and experimental data on the bloodless lengthening of the lower limbs. *Exp Khir Anest* 1969; 4: 27-32.
34. **Bensahel H, Huguerin Ph, Brard JL.** L'allongement transépiphysaire du tibia. A propos d'un cas. *Rev Chir Orthop* 1983; 69: 245-7.
35. **Berchiche R, Wittw KF.** Allongement du squelette jambier par épiphysiolyse-distracción. Traitement des inégalités des membres inférieurs. *Acta Orthop Belg* 1983; 49: 321-31.