

# Pseudoartrosis congénita de clavícula

## A propósito de un caso

V. FERNÁNDEZ MORAL, A. BRAÑA VIGIL, M. L. CASTAÑÓN MUÑIZ y A. BRAÑA VIGIL

*Servicio de Cirugía Ortopédica. Hospital «Monte Naranco». Oviedo.*

**Resumen.**—La pseudoartrosis congénita de clavícula es una entidad infrecuente de etiología aún controvertida. Su diagnóstico es sencillo y su abordaje terapéutico es siempre quirúrgico. Se presenta un nuevo caso de pseudoartrosis congénita de clavícula diagnosticado en un niño de 4 años de edad. El tratamiento consistió en decorticación de los fragmentos y síntesis con aguja de Kirschner. Se efectúa una revisión de la literatura abordando las teorías etiopatogénicas y el tratamiento de esta afección.

### CONGENITAL PSEUDOARTHROSIS OF THE CLAVICLE. A NEW CASE.

**Summary.**—Congenital pseudoarthrosis of the clavicle is an unfrequent entity with already controversial etiology. The diagnosis is easy and the therapeutic approach allways involves surgery. A new case of congenital pseudoarthrosis of the clavicle in a 4-year-old boy is reported. The treatment consisted in decortication of both fragments of the clavicle and fixation with a Kirschner wire. A review of the literature focused on etiopathogenic theories and treatment is also performed.

### INTRODUCCIÓN

La pseudoartrosis congénita de clavícula (PCC) es una entidad anatomoclínica rara, presentándose como una deformidad indolora a nivel del tercio medio de la clavícula en el recién nacido. En ocasiones pasa inadvertida y se diagnostica en la niñez, ya que se hace más ostensible con el crecimiento.

Esta entidad clínica fue descrita por primera vez por Fitzwilliams en 1910 (1), siendo posteriormente Alldred (2) quien la diferenció de la disostosis cleidocraneal. En la literatura, los casos descritos se refieren con mucha mayor frecuencia a la clavícula derecha, siendo excepcional la afectación del lado izquierdo o de ambos.

Son diversas las teorías acerca del origen de este cuadro, aunque ninguna de ellas justifica plenamente su aparición. Su etiología sigue siendo, por tanto, un tema de controversia en nuestros días.

#### *Correspondencia:*

Dr. D. ALEJANDRO BRAÑA VIGIL  
Hospital «Monte Naranco»  
C/ Vázquez de Mella, s/n  
33013 Oviedo

### CASO CLÍNICO

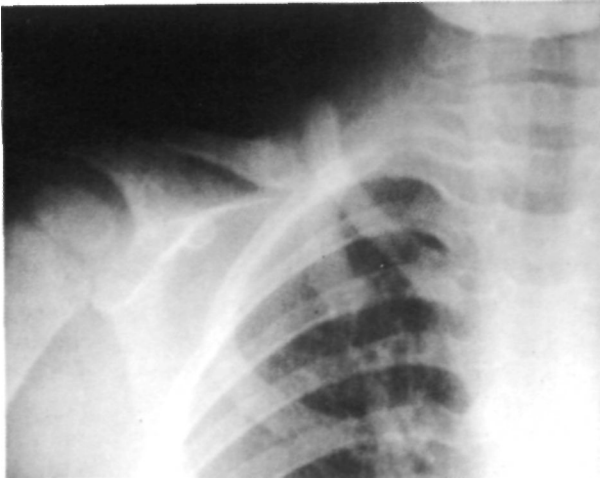
Paciente varón de cuatro años de edad, que acude a la consulta por presentar una tumoración indolora a nivel de la región clavicular derecha, que fue ya advertida en el momento del nacimiento, y que con el tiempo se fue haciendo más aparente.

En la anamnesis no se recogen antecedentes patológicos familiares ni personales de interés, descartándose también la posibilidad de traumatismo obstétrico.

En la exploración se aprecia una tumoración de consistencia ósea a nivel del tercio medio clavicular derecho, indolora a la presión y que se reduce parcialmente al presionar sobre el fragmento medial de la clavícula. La función del hombro derecho es normal, apreciándose una movilidad patológica a nivel de la tumoración al hacer movimientos de abducción y antepulsión del hombro.

En la radiografía convencional se observó una solución de continuidad de la clavícula derecha, con engrosamiento y esclerosis de los extremos óseos; hallándose el fragmento medial hacia arriba y el lateral en situación inferior. No se evidenció reacción perióstica, ni otras anomalías, por lo que se hizo firme el diagnóstico de pseudoartrosis congénita de clavícula (Fig. 1).

El paciente fue intervenido abordando el foco de pseudoartrosis y tras reseca el tejido fibrocartilaginoso interpuesto,

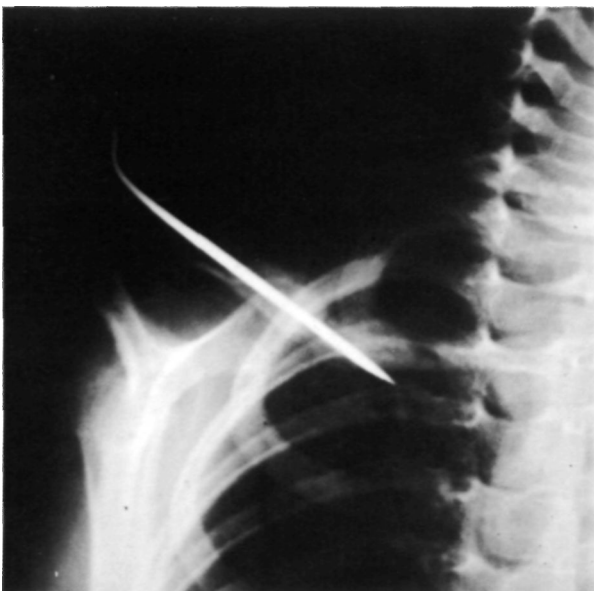

**Figura 1.** Pseudoartrosis congénita de la clavícula derecha.

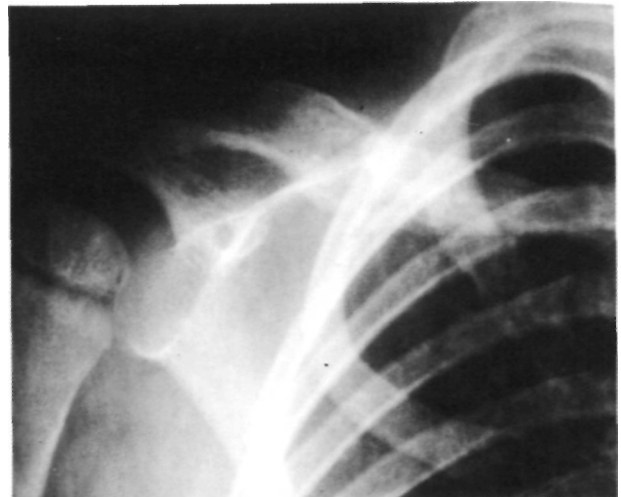
se practicó una decorticación hasta llegar a hueso sangrante, estabilizándolo posteriormente mediante una aguja de Kirschner que se dejó percutánea, y colocando finalmente un vendaje de Velpeau en el postoperatorio inmediato (Fig. 2).

El estudio anatomopatológico fue informado como: «amplias zonas de hialinización, así como fragmentos y restos de cartílago desestructurado con pérdida de núcleos y fragmentación e hialinización del estroma a nivel de las partes blandas; en cuanto a los fragmentos óseos, se evidencia cortical que de manera focal está erosionada, con neoformación de tejido óseo y en el hueso trabecular se observan trabéculas gruesas con escasos signos de actividad».

Seis semanas después, se retiró el vendaje y se extrajo la aguja objetivándose radiográficamente la consolidación



**Figura 2.** Control radiológico postoperatorio: Síntesis con aguja de Kirschner y decorticación.



**Figura 3.** Consolidación de la Pseudoartrosis.

del foco pseudoartrosico, asimismo se constata clínicamente la desaparición de la deformidad (Fig. 3).

Al cabo de cuatro semanas de rehabilitación domiciliaria, se obtuvo una recuperación funcional completa del hombro derecho del paciente.

## DISCUSIÓN

El origen de la PCC no ha sido aún aclarado con certeza. Diversos autores consideran que la PCC se debe a un defecto del desarrollo embriológico, aceptando la existencia de dos núcleos primarios en la osificación membranosa de la clavícula, que por la actuación de diferentes noxas en estadios tempranos del desarrollo no llegarían a fusionarse (3, 4). Por contra, Ogata (5), tras realizar un estudio de 46 embriones humanos, apoya la teoría de la existencia de dos centros primarios, los cuales se fusionarían en la unión del tercio medio con el externo de la clavícula; sin embargo, la localización de la PCC es en la parte medial de la clavícula. Para Gibson (6), sólo existe un centro de osificación, lo que también descartaría esta teoría. Ogden (7), atribuye el cuadro a la falta de los normales patrones de osificación.

Lloyd-Roberts (8), habla de compresión de la arteria subclavia al estar la primera costilla en situación alta o por la presencia de una costilla cervical; sin embargo, esta posible etiopatogenia tiene poco apoyo. Más recientemente, Colavita y cols. (3), tras constatar la coexistencia de un caso de PCC con Síndrome de Ehlers-Danlos, apoyan la etiología vascular.

Generalmente se afecta la clavícula derecha (3), siendo pocas las publicaciones que describen casos bilaterales (10) o con afectación aislada del lado iz-

quierdo, estos últimos frecuentemente asociados a dextrocardia (11).

Si bien la etiopatogenia es incierta, el diagnóstico no plantea problemas: la deformidad indolora de la clavícula, sin antecedente de trauma obstétrico (12), está presente ya desde el momento del nacimiento. En algunos casos puede pasar inadvertida inicialmente y ser diagnosticada en la niñez, con lo que es fácil considerarla como una lesión adquirida si coincide con algún traumatismo local (12).

La radiología simple nos muestra un defecto óseo entre los dos extremos claviculares con ensanchamiento y esclerosis de los mismos, siendo el fragmento medial más ancho y en situación más anterior y proximal respecto al fragmento externo o acromial.

Se han descrito casos con severa afectación vasculonerviosa, por compresión del plexo braquial y de los vasos subclavios a nivel de la pseudoartrosis (13).

El diagnóstico diferencial debe establecerse en primer lugar, como es obvio, con las fracturas obstétricas de la clavícula, en las que hay un antecedente traumático y es constante la presencia de dolor. Además, para llegar al diagnóstico de PCC, hay que descartar previamente la existencia de una disostosis cleido-craneal (2, 14), en la cual el defecto clavicular es bilateral, y pueden apreciarse además otros sig-

nos, como amplias fontanelas, huesos faciales pequeños, y antecedentes familiares claros. Sin embargo, cuando hay historia familiar clara y las anomalías faciales no son muy evidentes no es tan sencillo el diagnóstico diferencial y hay que recurrir a demostrar anomalías en la osificación de huesos pelvianos, manos y pies (12).

El tratamiento de la PCC es quirúrgico (15, 16) dado que la deformidad es progresiva, aunque no se vea alterada prácticamente nunca la función del hombro. Dicha terapia consiste en la excisión del foco de pseudoartrosis, aporte de injertos, y estabilización mediante agujas, o placas y tornillos, consiguiéndose habitualmente la consolidación entre cuatro y doce semanas (17). Los únicos fracasos acaecieron en casos en que no se asoció osteosíntesis. Con respecto al aporte de injerto, no siempre es necesario; en nuestro caso, por ejemplo, se obtuvo la fusión mediante decorticación y osteosíntesis percutánea.

En cuanto a la edad de intervención, no hay ninguna razón para intervenir precozmente; por otra parte es técnicamente más fácil cuanto mayor es el niño, al tener el hueso mayor entidad.

En el capítulo de complicaciones, en la literatura hay algún caso descrito de neurapraxia del plexo braquial, debiendo practicarse entonces una revisión de la osteosíntesis (18), con el fin de descartar la lesión directa del plexo.

## Bibliografía

1. **Fitzwilliams DCL.** Citado en (12).
2. **Allred AJ.** Congenital pseudoarthrosis of the clavicle. *J Bone Joint Surg* 1963; 45-B: 312-7.
3. **Owen R.** Congenital pseudoarthrosis of the clavicle. *J Bone Joint Surg* 1970; 52-B: 644-52.
4. **Samilson RL.** Congenital and development anomalies of the shoulder girdle. *Orthop Clin North Am* 1980; 11: 219-31.
5. **Ogata S, Uthoff HK.** The early development and ossification of the human clavicle and embryologic study. *Acta Orthop Scand* 1990; 61: 330-4.
6. **Gibson DA, Carroll N.** Congenital pseudoarthrosis of the clavicle. *J Bone Joint Surg* 1970; 52-B: 629-43.
7. **Ogden JA.** Traumatismos del esqueleto en el niño. Ed. Salvat 1986; pp. 222-3.
8. **Lloyd-Roberts GC, Apley AG, Owen R.** Reflections upon the aetiology of congenital pseudoarthrosis of the clavicle. Whit a note on cráneo-cleido dysostosis. *J Bone Joint Surg* 1975; 57-B: 24-9.
9. **Colavita N, La Vecchia G, Book E, Vincenzoni M.** Congenital pseudoarthrosis of the clavicle: roentgenographic appearance and discussion of the aetiological and pathogenetical theories. *Radiol Med* 1980; 66: 923-6.
10. **Russo MT, Maffulli N.** Bilateral congenital pseudoarthrosis of the clavicle. *Arch Orthop Trauma Surg* 1990; 109: 177-8.
11. **Ahmadi B, Steel HH.** Congenital pseudoarthrosis of the clavicle. *Clin Orthop* 1977; 126: 129-34.
12. **Gomar Sancho F, Del Pino JM.** Pseudoartrosis congénita de clavícula. *Rev Esp Cir Osteoart* 1984; 19: 55-60.
13. **Bargar WL, Marcus RE, Ittleman FP.** Late thoracic outlet syndrome secondary to pseudoarthrosis of the clavicle. *J Trauma* 1984; 24: 857-9.
14. **Quinlan WR, Brady EG, Regan BF.** Congenital pseudoarthrosis of the clavicle. *Acta Orthop Scand* 1980; 51: 489-92.
15. **Kohler R, Chappuis JP, Daudet M.** Congenital pseudoarthrosis of the clavicle. A propos of seven cases. *Chir Pediatr* 1980; 21: 201-7.
16. **Le Gaye J, Noel H, Lokietek W.** Congenital pseudoarthrosis of the clavicle. A propos of a case report and literature review. *Acta Orthop Belg* 1991; 57: 209-12.
17. **Sharrard WJW.** Paediatric Orthopaedics and Fractures. Oxford: Blackwell scientific publications 1971; 277-84.
18. **Toledo LC, MacEwen GD.** Severe complication of surgical treatment of congenital pseudoarthrosis of the clavicle. *Clin Orthop* 1979; 139: 64-7.