

# Fractura avulsión del troquín humeral

## A propósito de un caso

J. F. LÓPEZ MARCO, J. SERRANO BARRIO, F. LOPE DIESTE, J. M. BARNOLA PETIT y M. VAL BERNAL

*Hospital del Insalud de Calatayud. Zaragoza.*

**Resumen.**—La fractura-avulsión aislada del troquín humeral sin luxación escápulo-humeral, es una entidad rara, descrita muy pocas veces en la literatura internacional. Su mecanismo de producción es similar al de otras lesiones por avulsión: contracción violenta de un músculo sobre una relativamente pequeña apófisis de inserción; en este caso, el músculo subescapular a nivel del troquín. La combinación de abducción más rotación externa del húmero con una contractura súbita y violenta del músculo subescapular, podría provocar un arrancamiento del troquín con mayor o menor grado de desplazamiento. Aunque el tratamiento ortopédico mediante simple inmovilización puede indicarse en algunos casos, la reparación quirúrgica precoz, con osteosíntesis del fragmento óseo, o resección del fragmento óseo, permite obtener un excelente resultado. En este caso, el tratamiento se realizó mediante fijación con un único tornillo maleolar.

### ISOLATED AVULSION FRACTURE OF THE LESSER TUBEROSITY OF THE HUMERUS

**Summary.**—Isolated avulsion fracture of the lesser tuberosity of the humerus, in absence of dislocation, is a extremely rare entity, with very few references in the international literature. This injury is produced by a similar mechanism to other avulsion injuries; violent muscular contraction upon small insertion apophysis; in this case, the subscapularis muscle on the lesser tuberosity of the humerus. This abduction and external rotation of the humerus combined with sudden and violent contracture of the subscapularis muscle can produce avulsion of the lesser tuberosity with more o less displacement. Although, some cases can be treated conservatively, surgical treatment by internal fixation or bone fragment excision provides excellent results. This case was treated by fixation with a single malleolar screw.

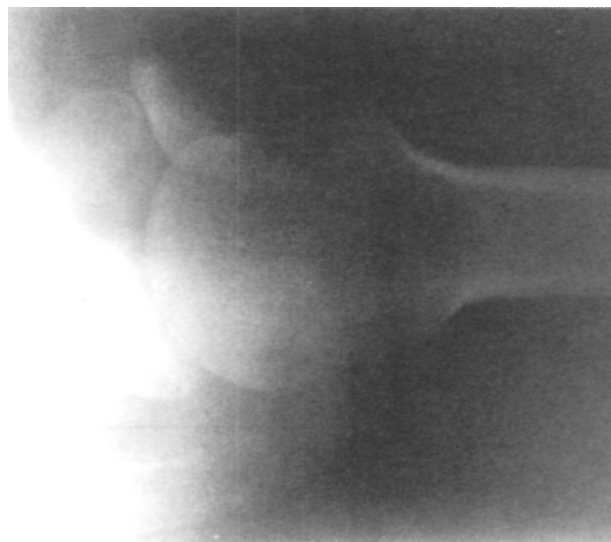### INTRODUCCIÓN

La fractura de troquín humeral se presenta frecuentemente asociada a las fracturas del extremo proximal del húmero con tres o cuatro fragmentos, y en las luxaciones posteriores de la cabeza humeral, siendo extremadamente rara su fractura aislada (1, 2).

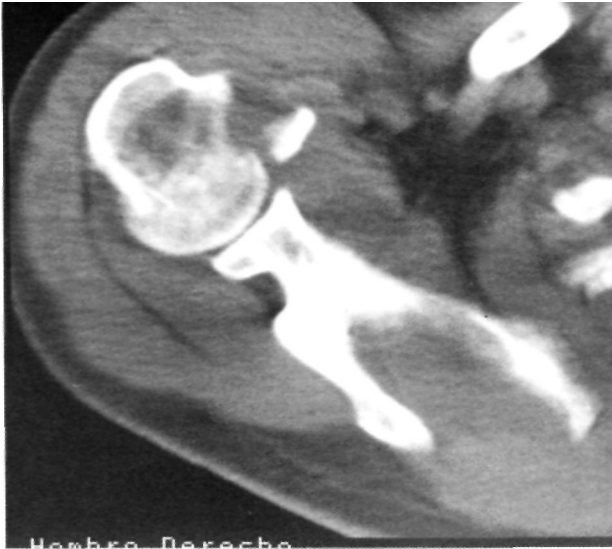Desde las primeras referencias a este tipo de fracturas realizadas por Smith (3) y Hartigan (4), tan sólo se han descrito 14 casos en la literatura (3-14).

#### *Correspondencia:*

Dr. D. FRANCISCO LÓPEZ MARCO  
Servicio de Cirugía Ortopédica y Traumatología  
Hospital Insalud Calatayud  
Ctra. Sagunto-Burgos, s/n  
Calatayud. Zaragoza



**Figura 1.** Proyección de perfil glenoideo apreciándose el fragmento óseo desprendido.



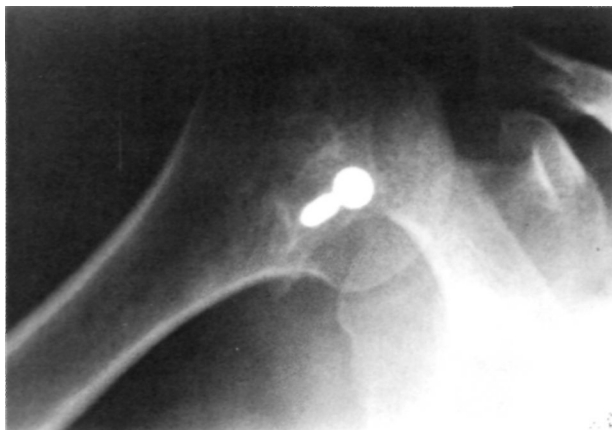
**Figura 2.** TAC de la articulación escápulo-humeral. Imagen correspondiente al troquín humeral.

### CASO CLÍNICO

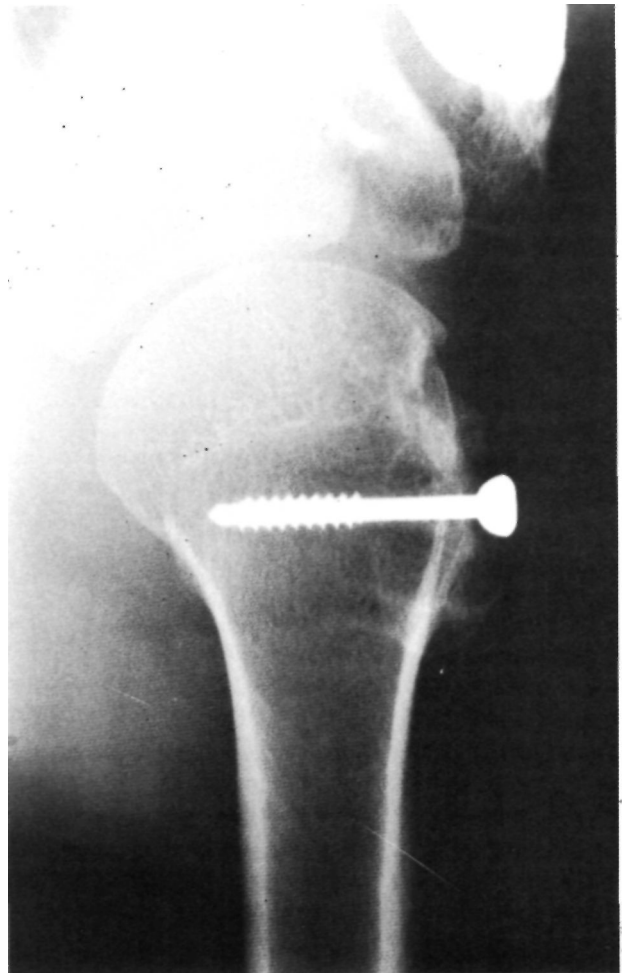
Paciente varón de 28 años de edad, sin antecedentes de interés, que al encontrarse realizando una obra de albañilería, sufre el hundimiento repentino del suelo y cae súbitamente con ambos brazos en abducción y rotación externa intentando asirse para evitar la caída, lo que consigue parcialmente sujetándose en un saliente con la mano derecha, pero cayendo al final.

Fué atendido de urgencia en donde no se apreció ninguna lesión radiológica y se inmovilizó la articulación escápulo-humeral con vendaje blando.

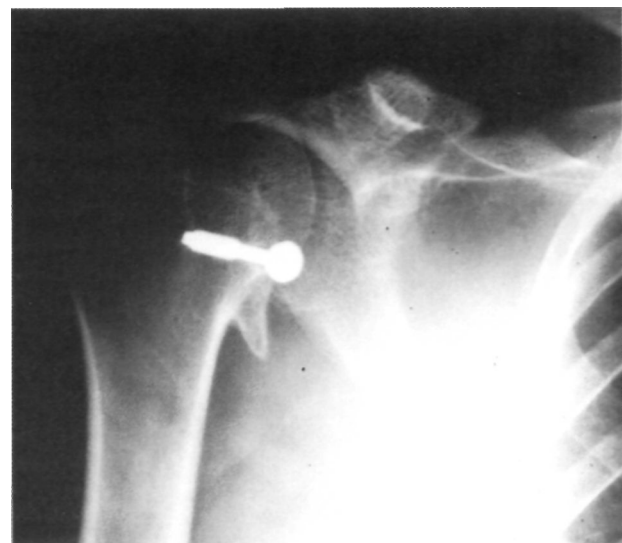
A los cinco días, fue nuevamente atendido en las Consultas Externas del Servicio, repitiéndose el estudio radiológico, dada la notable impotencia funcional del paciente. Este presentaba áreas cutáneas de equimosis y gran



**Figura 3.** Proyección AP del hombro tras osteosíntesis con un tornillo de maleolo.



**Figura 4.** Proyección axial del hombro tras osteosíntesis.



**Figura 5.** Proyección AP del hombro a los dos años de la intervención quirúrgica. Obsérvese el pequeño déficit de reducción que se presenta con las características de exostosis.

tumefacción del hombro sin encontrar a la exploración clínica signos de rotura amplia o masiva del manguito de los rotadores.

El nuevo estudio radiológico incluía la proyección AP del hombro en rotación externa e interna y un perfil glenoideo. En esta última proyección se observaba un pequeño fragmento óseo desprendido y desplazado prácticamente hasta interlínea articular (Fig. 1). En la proyección AP en rotación externa se apreciaba, a nivel del perfil correspondiente al troquín, una muesca dentellada. Con estos datos se llegó al diagnóstico de fractura-avulsión del troquín.

Con el fin de confirmar el diagnóstico y descartar posibles lesiones asociadas, se practicó un TAC de la articulación glenohumeral donde se apreciaba con cierta precisión, el tamaño del fragmento y su localización en la interlínea articular glenohumeral (Fig. 2).

Se optó por el tratamiento quirúrgico de la lesión que se practicó a los diez días de su producción, mediante abordaje deltopectoral. Una vez delimitado el fragmento óseo, de reducido tamaño y ampliamente desplazado, se redujo y estabilizó con un tornillo de maleolo añadiendo sutura del desgarró parcial del manguito rotador entre el supraespinoso y el subescapular (Figs. 3 y 4). Se colocó inmovilización tipo Velpeau.

La rehabilitación del paciente se inició a las tres semanas de la intervención quirúrgica con cinesiterapia activa evitando la rotación externa del brazo, durante tres semanas, y permitiendo la movilidad completa a las seis semanas.

El resultado final fué plenamente satisfactorio desde el punto de vista funcional, sin limitación del movimiento articular normal y ausencia de dolor.

En revisiones posteriores al año y dos años de la intervención no se apreciaron calcificaciones peritendinosas, desarrollando el paciente su actividad habitual sin limitaciones (Fig. 5).

## DISCUSIÓN

La inserción anatómica humeral del músculo subescapular se realiza mediante un ancho y definido tendón y fibras musculares a nivel del troquín. Esta peculiar inserción tuberositaria lo hace en teoría especialmente vulnerable a las lesiones por avulsión,

sobre todo si inciden las circunstancias de abducción repentina y forzada, rotación externa escapulo humeral y contracción brusca del subescapular.

Las condiciones descritas anteriormente oponen fuerzas antagonistas que se centran en un punto: el troquín. Una fuerza la realiza la tensión del músculo subescapular por la abducción y rotación externa del húmero; la otra, de sentido opuesto, se origina en la contracción violenta de dicho músculo que provoca una fuerza en sentido de abducción y rotación interna.

Coincidiendo con la mayoría de autores (5, 6, 8, 9), un mecanismo lesional como el descrito podría ser la causa de la fractura-avulsión del troquín en nuestro caso. Se han descrito también otras causas tales como el golpe directo (11, 12) y los tratamientos con electroshock (7). En ocasiones se ha confundido esta lesión con calcificaciones peritendinosas (10).

Pese a que algunos autores abogan por el tratamiento conservador en casos con un pequeño desplazamiento del fragmento o en ancianos (1, 12), la reparación quirúrgica y la fijación con tornillo de osteosíntesis o suturas no reabsorbibles parece ser el enfoque terapéutico adecuado (2, 15). La fijación interna está especialmente indicada en casos con desprendimiento de grandes fragmentos, incluyendo parte de la superficie articular marginal, y en personas físicamente activas (1, 2). Stang (6) ha descrito la extirpación del fragmento y sutura del tendón subescapular a la cortical humeral. En nuestro caso, el uso de un solo tornillo para fijar el fragmento, no permitió una reposición totalmente anatómica, ya que fuerzas rotacionales desplazaron ligeramente el fragmento durante la evolución.

En nuestra opinión, el tratamiento quirúrgico de esta lesión permite reparar lesiones asociadas del manguito de los rotadores —como ocurrió en nuestro caso—, además es la mejor forma de conseguir recuperar la longitud óptima del subescapular y comenzar una rehabilitación precoz orientada a evitar rigideces de la articulación glenohumeral, tan frecuentes en los traumatismos del hombro.

## Bibliografía

1. Neer CS. Shoulder Reconstruction. Philadelphia: W.B. Saunders 1990; 376-7.
2. Rockwood Ca, Matsen FA. The shoulder. Philadelphia: W.B. Saunders 1990; 297.
3. Smith JG. Pathological appearances of seven cases of injury of the shoulder joints with remarks. Am J Med Sci 1835; 16: 219-24.
4. Hartigan JW. Separation of the lesser tuberosity of the head of the humerus (letter to the editor) N Y State Med J 1895; 61: 276.
5. Lorenz H. Die isolirte fractur des tuberculum minus humeri. Deut Zeitschr Chir 1900-1901; 58: 593.
6. Stangl FH. Isolated fracture of the lesser tuberosity of the humerus. Minn Med 1933; 16: 435-7.
7. McGuinness JP. Isolated avulsion fracture of the lesser tuberosity of the humerus. Lancet 1939; I: 508.

8. **Andreasen AT.** Avulsion fracture of the lesser tuberosity of humerus. *Lancet* 1941; **I**: 750.
9. **Haas JL.** Fracture of the lesser tuberosity of the humerus. *Am J Surg* 1944; 63: 252.
10. **La Briola JH, Mohaghegh MA.** Isolated avulsion fracture of the lesser tuberosity of the humerus. *J Bone Joint Surg* 1975; 57A: 1011.
11. **Ishigami M, Namiki O, Hayashi M.** Isolated avulsion fracture of the lesser tuberosity of the humerus. *J Tokio Worn Coll* 1979; 49: 251.
12. **Shibuya S, Ogawa K.** Isolated avulsion fracture of the lesser tuberosity of the humerus. *Clin Orthop* 1986; 211: 215-8.
13. **McAuliffe MA, Dowd GS.** Avulsion of the subscapular tendon. *J Bone Joint Surg* 1987; 69A: 1454-5.
14. **Earwaker J.** Isolated avulsion fracture of the lesser tuberosity of the humerus. *Skeletal Radiology* 1990; 19: 121-5.