

# La laminoartrectomía en el tratamiento de la estenosis de canal lumbar

E. VILLANUEVA GARCIA, I. ESCRIBA ROCA, L. A. PEREZ MILLAN y J. L. BAS CONESA

*Servicio de Ortopedia y Traumatología. Hospital Universitario «La Fe». Valencia.*

**Resumen.**—Los autores presentan una revisión de 42 pacientes, 33 varones y 9 mujeres, con estenosis del canal lumbar, tratados quirúrgicamente y con un seguimiento medio de 3 años y 8 meses. El tratamiento quirúrgico empleado ha sido la laminoartrectomía a uno o varios niveles, combinada o no con artrodesis. Los mejores resultados se obtuvieron en los pacientes tratados con laminoartrectomía, artrodesis e instrumentación vertebral.

## LUMBAR SPINAL STENOSIS TREATED BY LAMINOARTHRECTOMY

**Summary.**—The authors present a review of 42 patients, 33 male and 9 female, with lumbar spinal canal stenosis, treated surgically and with a mean follow-up of 3 years-8 months. The surgical treatment was wide laminoarthrectomy involving one or more levels, combined in some cases with spinal fusion. The best results were obtained in patients treated with laminoarthrectomy, arthrodesis and vertebral instrumentation.

## INTRODUCCIÓN

La estenosis lumbar degenerativa, es un síndrome que produce dolor en la región lumbar, consecuencia de la compresión de la Cola de Caballo por las lesiones degenerativas de las facetas articulares, disco intervertebral y ligamento amarillo (1).

El tratamiento con medidas conservadoras como corsé, antiinflamatorios no esteroideos e inyecciones epidurales con corticoides pueden ocasionalmente mejorar o aliviar el dolor, pero los pacientes que no responden a estas medidas, son candidatos para la descompresión quirúrgica (1, 2).

En este trabajo, realizamos una revisión de 42 pacientes diagnosticados de estenosis de canal lumbar, tratados con *laminoartrectomía* en el Hospital Universitario «La Fe» de Valencia.

## MATERIAL Y MÉTODO

El grupo estudiado está formado por 42 pacientes. Lo

componen 33 hombres (78%) y 9 mujeres (22%). El inicio de la sintomatología se produjo a los 52 años (rango 32-88), siendo diagnosticados con una media de edad de 54 años (rango 38-92). Por grupos de edades, la década más frecuente fue la 6.<sup>a</sup> (20 pacientes).

En el momento del diagnóstico, la manifestación clínica prevalente era la lumbalgia, presente en 41 pacientes (97%). En 36 ocasiones se acompañó de irradiación ciática (87%).

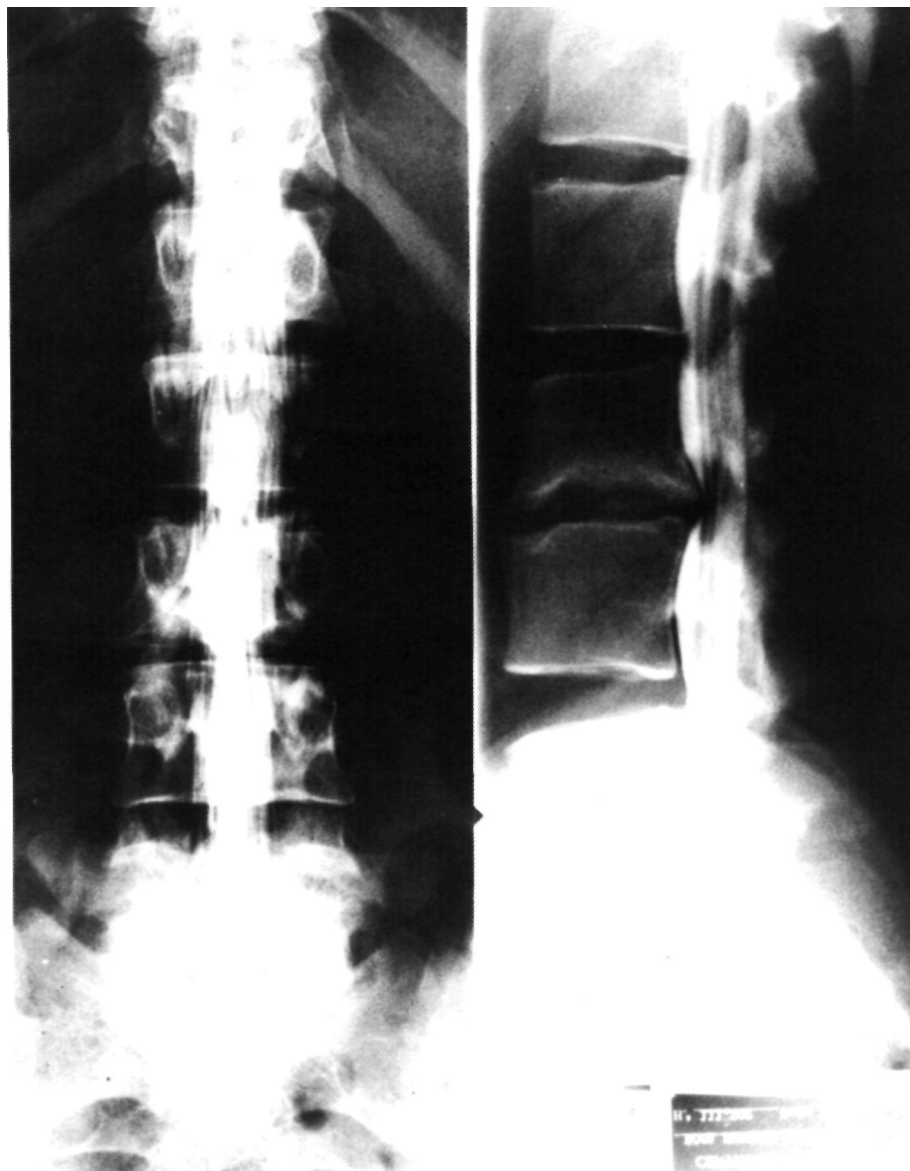
Las molestias en extremidades, mal definidas en la mayoría de los casos, estuvieron presentes en 37 ocasiones (88%). Por su frecuencia, destaca la asociación dolor y parestesias en 27 pacientes. Se detectaron trastornos de la sensibilidad en 31 pacientes (73%), hipoestésias en 26, disestésias en 3 e hiperestésias en 2.

La pseudoclaudicación, como manifestación más representativa de la estenosis de canal lumbar, se presentó en 30 ocasiones (71%), 13 de bipedestación y 17 a la marcha. Se observaron alteraciones genitourinarias en 2 pacientes. Uno presentaba impotencia coeundi y otro retención urinaria.

En el examen neurológico, los reflejos osteotendinosos se encontraban alterados (abolidos o disminuidos) en 19 pacientes (45%), el Aquileo en 12 ocasiones, el Rotuliano en 3 y ambos en 4. Las maniobras de estiramiento radicular fueron positivas en 12 pacientes, y la debilidad muscular se constató en 14 ocasiones, siendo los músculos dependientes de la raíz L5 los más afectados (9 ocasiones).

### Correspondencia:

Dr. E. VILLANUEVA GARCIA  
Santos Justo y Pastor, 13-21  
46021 Valencia



**Figura 1.** Mielografía que muestra imágenes típicas de estenosis de canal lumbar con improntas del saco dural a varios niveles.

El estudio electromiográfico se realizó en 33 pacientes, estando alterado en 32 ocasiones. El patrón más frecuente fue la presencia de polirradiculopatía bilateral.

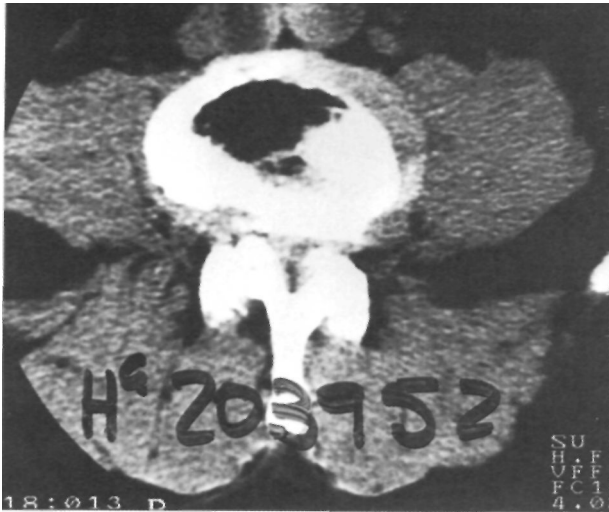
El estudio radiográfico detectó la presencia de osteoporosis en 10 pacientes y espondilolistesis degenerativa en 11, estando afectado en todos los casos el espacio L4-L5.

La estenosis fue dividida en *central*, *lateral* y *foraminal*. La central a su vez en *absoluta* y *relativa* (3, 4). Los métodos empleados para realizar el diagnóstico han sido Mielografía y TAC (Figs. 1 y 2). Estenosis central se diagnosticó en 40 ocasiones (95%), absoluta en 27 y relativa en 13. El nivel lesional más frecuentemente afectado ha sido el L4-L5 (25 ocasiones). Estenosis lateral se encon-

tró en 31 pacientes (74%), afectando en 27 a un sólo nivel, siendo nuevamente el espacio L4-L5 el de más alta incidencia lesional (15 veces). Estenosis foraminal se presentó en 4 pacientes (9%). La presentación más frecuente ha sido la asociación estenosis central-lateral en 25 ocasiones (59%). La asociación estenosis central, lateral y foraminal se presentó en 4. La estenosis central apareció aisladamente en 11 y la lateral en 2.

De los 42 pacientes estudiados, 14 habían sido intervenidos previamente. En 8 ocasiones se había realizado una discectomía y en 6 una laminectomía.

Los pacientes han sido intervenidos con una evolución media desde el comienzo de la clínica de 2 años y medio. La duración media de la intervención ha sido de



**Figura 2.** Imagen de TAC donde se aprecia una alteración en la forma del saco dural con hipertrofia facetaria y ocupación de recesos laterales.

3 horas (rango 2-5). Los niveles intervenidos han sido: L2-L3-L4 en 1 paciente, L3-L4-L5 en 13, L3-L4-L5-S1 en 4, L4-L5 en 11, L4-L5-S1 en 10 y L5-S1 en 3. En 25 pacientes (59%) se realizó una artrodesis posterolateral con injerto autólogo y en 17 de ellos se emplearon distintos sistemas de fijación tras analizar el grado de inestabilidad del raquis (tabla I). Los sistemas de fijación empleados fueron: Placa de Luque en 7, Fijador Vertebral Málaga en 6, Placa de Steffee en 3 y Marco de Hartshill en 1 (Fig. 3).

Los enfermos fueron inmovilizados postoperatoriamente una media de 6 meses con un lumbostato rígido, hasta obtener evidencias radiográficas de consolidación.

Los pacientes han sido evaluados pre y postoperatoriamente según un sistema de valoración económico-funcional (5) ya empleado por los autores en un trabajo anterior (6), que analiza el grado de invalidez y de incapacidad. El resultado se considera *malo* para valores inferiores a 4, *regular* de 4 a 6, *bueno* de 6 a 8 y *excelente* para valores mayores de 8 (tabla II).

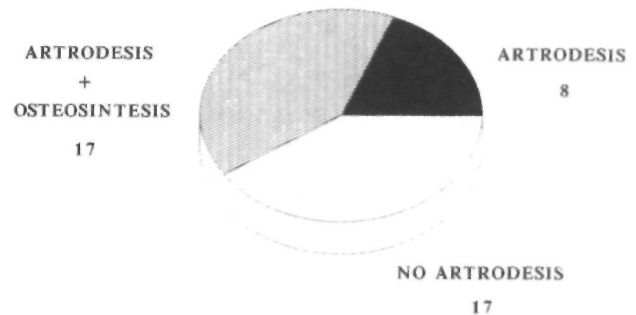
## RESULTADOS

En 4 ocasiones se produjeron complicaciones intraoperatorias: Rotura de duramadre en 2 pacientes, ubicación del tornillo fuera del pedículo en 1 y en otra ocasión hubo que cementar el tornillo.

Las complicaciones postoperatorias se presentaron en 9 pacientes: 4 infecciones superficiales, una paresia del C.P.E., un síndrome de Cola de Caballo, una radiculopatía, una rotura de alambre y una pseudoartrosis.

En el grupo de pacientes donde se utilizaron sistemas de fijación, el número de complicaciones ha

**TABLA I**  
INTERVENCIONES PRACTICADAS, ESTENOSIS DE CANAL LUMBAR, LAMINOARTRECTOMIA



sido más elevado debido a la complejidad técnica en la colocación del instrumental y al tiempo de exposición quirúrgica mayor.

El seguimiento medio postoperatorio ha sido de 3 años y 8 meses (rango 2-7).

El estado actual de los pacientes ha sido el siguiente: La lumbalgia persistía en 19 ocasiones, habiendo mejorado en el 54%. El dolor ciático pasó de 36 a 8, lo que supone una mejora del 78%. Las molestias en extremidades se aliviaron en el 62%, pasando de 37 a 14. Las alteraciones de la sensibilidad pasaron de 31 a 11, mejoría que representa el 64%. De los 30 casos de pseudoclaudicación preoperatoria, solamente hemos encontrado 4 (Mejora del 87%). Los trastornos genitourinarios permanecen inalterables. La debilidad muscular mejoró en el 71%, pasando de 14 a 4 pacientes.

Según el sistema de valoración económico-funcional, los resultados han sido los siguientes: *Valoración económica*, 3,35, *valoración funcional*, 3,31, obteniendo una *puntuación total* de 6,66. De acuerdo

**TABLA II**

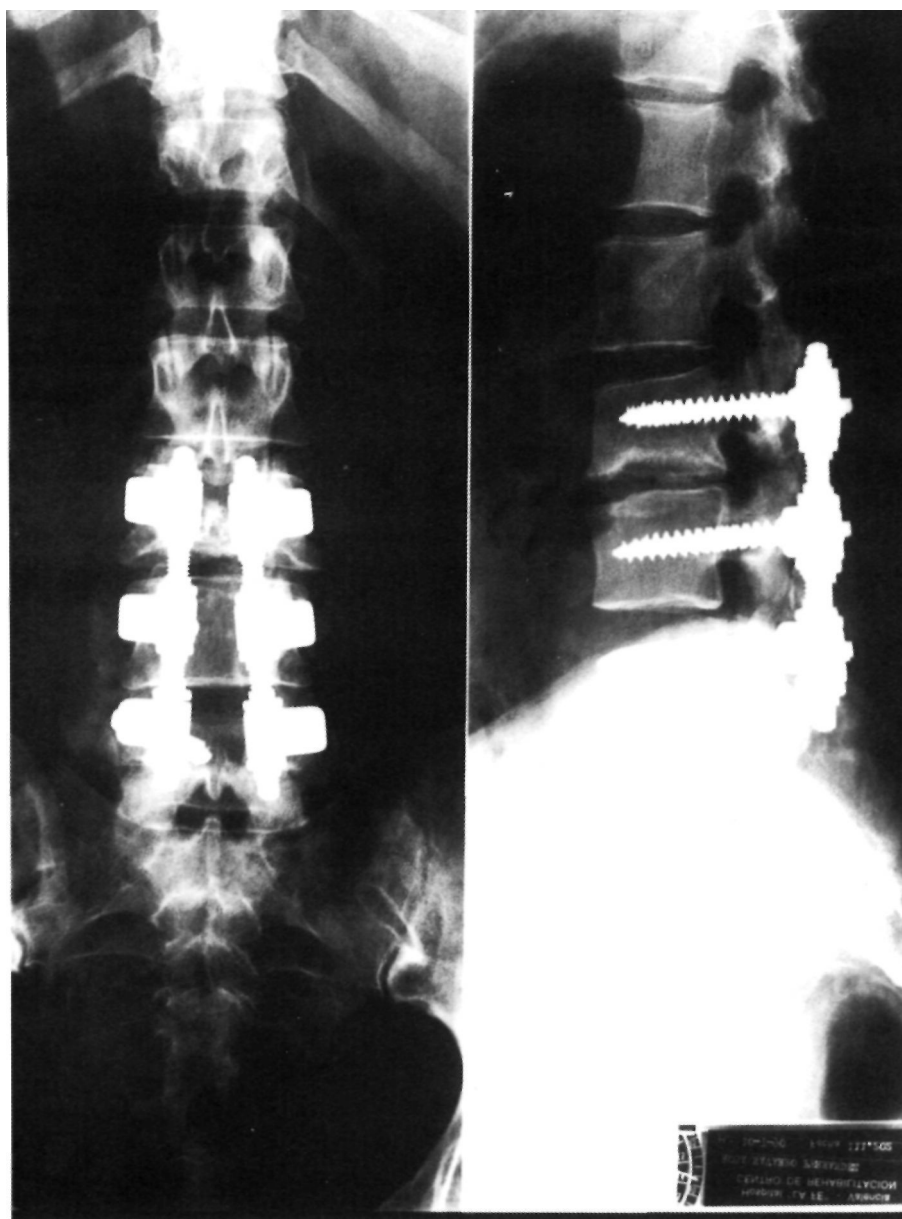
### SISTEMA DE VALORACIÓN ECONÓMICO-FUNCIONAL

#### *Valoración económica*

- E1.—Invalidez completa.
- E2.—Ocupación no remunerada (trabajo doméstico, jubilación, incapacidad laboral transitoria)
- E3.—Trabaja, pero precisa cambio de trabajo.
- E4.—Capaz de trabajar en su ocupación habitual.
- E5.—Ningún grado de invalidez.

#### *Valoración funcional*

- F1.—Incapacidad total.
- F2.—Moderada incapacidad con dolor o ciática.
- F3.—Bajo nivel de dolor. Realiza toda actividad, excepto deportes.
- F4.—No dolor habitual, lumbalgia o ciática ocasional.
- F5.—No dolor. Realiza todo tipo de actividad incluido deporte.



**Figura 3.** Control postoperatorio del paciente de la figura n.º 1 tras descompresión quirúrgica asociada a artrodesis y sistema de fijación vertebral.

con la puntuación obtenida, en 7 ocasiones el resultado ha sido considerado *malo*, en 13 *regular*, en 14 *bueno* y en 8 *excelente*.

Estos datos suponen una mejora significativa respecto a los valores preoperatorios (Económico 2,05, funcional 1,83 y puntuación total de 3,88). Hemos pasado de tener preoperatoriamente 39 pacientes con mal estado y 3 con regular, a conseguir después de la intervención quirúrgica 7 pacientes con mal resultado, 13 con regular, 14 con bueno y 8 con excelente. De los 7 malos resultados, 5 se han asociado a complicaciones, de los cuales 3 se ha producido en

pacientes intervenidos con artrodesis más instrumentación.

Obtuvimos peores resultados cuando hubo complicaciones, destacando por su repercusión negativa en el resultado final las roturas de duramadre, el síndrome de Cola de Caballo y la paresia del C.P.E.

Los mejores resultados se han obtenido en los pacientes artrodesados y dentro de ellos, en los que se han utilizado sistemas de fijación vertebral, siempre y cuando no se acompañasen de complicaciones.

Hemos obtenido peores resultados en los pacientes que presentaban previamente trastornos genitourinarios. El resto de manifestaciones clínicas no han influido en el resultado final.

No ha habido diferencias entre los intervenidos previamente y los no intervenidos.

## DISCUSIÓN

Cuando fallan las medidas conservadoras en el tratamiento de la estenosis de canal lumbar, está indicada la descompresión quirúrgica. Según Wood (7), la descripción inicial de estenosis del conducto vertebral aliviada mediante laminectomía en dos niveles fue realizada por Sachs y Fraenkel.

El tratamiento clásico de la estenosis de canal lumbar, ha sido la laminectomía descompresiva (3, 8, 9). Esta técnica se ha mostrado insuficiente para realizar una descompresión completa de las raíces nerviosas. Es necesario realizar una resección más o menos amplia de las apófisis articulares, asociada o no a artrodesis (10-16). Esta técnica supone la intervención sobre láminas espinosas, apófisis articulares y medios de unión intervertebrales posteriores (3).

Después de realizar una laminoartrectomía descompresiva, existe el riesgo de producir una inestabilidad postoperatoria. Con esta técnica, se produce inestabilidad yatrogénica en un porcentaje significativo de pacientes que según autores puede llegar hasta el 15%, cuando el raquis es previamente estable y no existe una espondilolistesis degenerativa (15, 17-19). El riesgo aumenta considerablemente cuando previamente existe una espondilolistesis degenerativa, alcanzando hasta 76% de los pacientes intervenidos (17, 19, 20).

La posibilidad de producir inestabilidad en pacientes ancianos es escasa, debido a los cambios degenerativos existentes en el disco intervertebral (2). Hay autores que no encuentran inestabilidad en mayores de 70 años (18). El riesgo de producir inestabilidad es más frecuente en pacientes más jóvenes (13, 20).

La inestabilidad secundaria puede ser responsable de lumbalgias o de recidivas de lesiones degenerativas, ante lo cual se recomienda realizar artrodesis como complemento a la laminoartrectomía (10, 21, 22).

Del análisis de nuestros resultados consideramos que el tratamiento quirúrgico de elección en la estenosis de canal lumbar central-lateral, es la laminoartrectomía descompresiva con artrodesis, recomendando asociar un sistema de fijación vertebral.

## Bibliografía

1. Spengler DM. Current concepts review. Degenerative stenosis of the lumbar spine. *J Bone Joint Surg* 1987; 69A: 305-8.
2. Grabias S. Current concepts review. The treatment of spinal stenosis. *J Bone Joint Surg* 1980; 62A: 308-13.
3. Senegas J, Etchevers JP, Vital JM, Baulny D, Grenier F. La recalibrage du canal lombaire, alternative à la laminectomie dans le traitement des sténoses du canal lombaire. *Rev Chir Orthop* 1988; 74: 15-22.
4. Spanu S, Messina AL, Assietti R, Sangiovanni G, Rodríguez y Baena R. Lumbar canal stenosis: Results in 40 patients surgically treated. *Acta Neurochir* 1988; 94: 144-9.
5. Prolo D, Oklind S, Butcher M. Toward uniformity in evaluating results of lumbar spine operations. *Spine* 1986; 11: 601-6.
6. Escriba I, Villanueva E, Pérez Millán LA, Bas JL. Estenosis de canal lumbar: Clínica, diagnóstico y factores pronósticos en 65 pacientes tratados quirúrgicamente. *Rev Ortop Traum* 1992;36-IB: 570-5.
7. Wood DW. Otros trastornos de la columna vertebral. En: Campbell. *Cirugía Ortopédica*. Editorial Médica Panamericana S. A. 1988; 3296-324.
8. Paine KWE. Results of decompression for lumbar spinal stenosis. *Clin Orthop* 1976; 115: 96-9.
9. Deburge A, Lassale B, Benoist M, Cauchoix J. Le traitement chirurgicale des sténoses lombaires et ses résultats, à propos d'une série de 163 opérés. *Rev Rhum* 1983; 50: 47-54.
10. Getty CJM. Lumbar spinal stenosis. The clinical spectrum and the results of operation. *J Bone Joint Surg* 1980; 62B: 481-5.
11. La Caffiniere JY, De Teule JG. Sténose latéral d'origine arthrosique et troubles statiques du raquis lombaire. *Rev Chir Orthop* 1983; 69: 47-54.
12. Verbiest H. Results of surgical treatment of idiopathic developmental stenosis of the lumbar vertebral canal. A review of twenty seven years experience. *J Bone Joint Surg* 1977; 59B: 181-8.
13. Fitzgerald JAW, Newman PH. Degenerative spondylolisthesis. *J Bone Joint Surg* 1976; 58B: 184-92.
14. Kirkaldy-Willis WH, Paine KWE, Cauchoix J, Melvor G. Lumbar spinal stenosis. *Clin Orthop* 1974; 99: 30-50.
15. Lee CK, Hansen HT, Weiss AB. Developmental lumbar spinal stenosis. *Spine* 1978; 3: 246-55.
16. Wiltse LL, Kirkaldy-Willis WH, Mc Ivor GWD. The treatment of spinal stenosis. *Clin Orthop* 1976; 115: 83-91.
17. Reynolds JB, Wiltse LL. Surgical treatment of degenerative spondylolisthesis. *Spine* 1979; 4: 148-9.
18. Shenkin HA, Hash CJ. Spondylolisthesis after multiple bilateral laminectomies and facetectomies for lumbar spondylosis. Follow-up review. *J Neurosurg* 1979; 50: 45-7.

19. **White AA, Wiltse LL.** Postoperative spondylolisthesis in lumbar spondylosis. Year Book Medical Publishers. Inc. Chicago 1977; 184.
20. **Cauchoix J, Benoist M, Chassaing V.** Degenerative spondylolisthesis. Clin Orthop 1976; 115: 122-9.
21. **Feffer HL, Wiesel SW, Cuckler JM, y Rothman RH.** Degenerative spondylolisthesis. To fuse or nor fuse. Spine 1985; 10: 287-9.
22. **Kaneda K, Kazama H, Satoh S, Fujiya M.** Follow-up study of medical facetectomies and posterolateral fusion with instrumentation in unstable degenerative spondylolisthesis. Clin Orthop 1986; 203: 159-67.