

# Evolución de las curvas sagitales en pacientes afectados de escoliosis tratados con corsé de Milwaukee

M. SAN JULIAN y C. VILLAS

*Departamento de Cirugía Ortopedia y Traumatología. Clínica Universitaria de Navarra. Pamplona.*

**Resumen.**—En una serie de 41 pacientes con escoliosis idiopática tratados ortopédicamente con corsé de Milwaukee, se analizó retrospectivamente el efecto del corsé en la evolución de la curva sagital torácica. El corsé no tuvo efecto lordosante en el 66% de los casos. El efecto lordosante se desarrolló con mayor frecuencia en pacientes menores de 12 años o con más de tres años de tratamiento; sin embargo, hubo pacientes que lo llevaron 5 años o más sin modificación alguna en la curva sagital. En conclusión, el corsé de Milwaukee tiene un efecto lordosante en tan sólo un tercio de los casos tratados. Los factores que favorecen la rectificación del raquis torácico parecen ser la larga duración del tratamiento y una colocación en edades tempranas, por debajo de los 12 años.

## MODIFICATION OF THE SAGITAL CURVES IN SCOLIOTIC PATIENTS TREATED BY MILWAUKEE BRAGE

**Summary.**—A retrospective analysis was carried out in a group of 41 patients affected by idiopathic scoliosis treated by Milwaukee brace. The aim of the study was to assess the effect of the brace in the evolution of the thoracic sagittal curve. We observed a higher frequency of cases with thoracic lordosis in patients with less than 12 years of age, or in those treated for more than 3 years. There were cases who wore the brace for more than 5 years with no modification in the sagittal curve. In conclusion, the Milwaukee brace induced a lordotic effect in just one third of patients treated for idiopathic scoliosis. The onset of treatment in patients under 12 years and long a periods of treatment should be considered as the predisposing factors for thoracic lordosis.

## INTRODUCCIÓN

El corsé de Milwaukee fue ideado en 1945 por Schmidt y Blount para el mantenimiento de la corrección obtenida tras cirugía en las curvas escolióticas. Posteriormente, en 1954, hubo de ser modificado por el mismo Blount para poder tratar con la misma ortesis las hipercifosis del adolescente (1).

Durante los últimos años ha surgido entre los especialistas en patología del raquis un interés creciente por curvas sagitales en la evolución de los pacientes

con escoliosis (2-10). Se da por supuesto que el pronóstico en pacientes con lordoescoliosis es peor que en aquellos que tienen un componente cifótico (6-8). Para algunos autores, la presencia de un patrón lordosante es un factor condicionante a la hora de aconsejar un tratamiento quirúrgico o conservador (2, 4-7). Así mismo, es sentencia común entre los cirujanos de nuestra especialidad que el uso del corsé de Milwaukee en el tratamiento de la escoliosis es por sí mismo lordosante (3, 4, 6-8), siendo sorprendente el hecho de no encontrar en la literatura trabajos que confirmen esta opinión con una base consistente, salvo escasas excepciones (5).

Con este estudio nos proponemos analizar retrospectivamente en nuestra experiencia si, en efecto, el corsé de Milwaukee es lordosante, y si existe algún factor condicionante de este efecto.

### Correspondencia:

Dr. D. C. VILLAS  
Departamento de Cirugía Ortopédica y Traumatología  
Apdo. 192  
31080 Pamplona

## MATERIAL Y MÉTODOS

Hemos estudiado las historias clínicas de los 183 pacientes afectos de escoliosis que fueron tratados con corsé de Milwaukee entre 1974 y 1991. La gran mayoría no han podido ser incluidos en este estudio porque no tenían un estudio radiológico evolutivo en el plano sagital.

Un total de 41 pacientes, 35 chicas y 6 chicos, fueron incluidos en el estudio, porque tenían completo el estudio radiológico evolutivo.

La edad media de los pacientes al inicio del tratamiento fue de 12,4 años (de 8 a 17).

Con respecto al tipo de curva, 35 eran dobles mayores (tipos I y II de King y Moe) y 6 torácicas (tipo III).

Para evaluar la madurez esquelética se utilizó el test de Risser siendo el valor medio de 1,5 (de 0 a 4) al inicio del tratamiento. El tiempo promedio de uso del corsé fue de 3,7 años.

Se estudió la evolución de las curvas en proyección lateral y anteroposterior antes del corsé y después de la madurez ósea. En el plano AP, el promedio de las curvas al inicio del tratamiento era de 35,4°. En el plano sagital, el promedio de cifosis torácica era de 32,4°. No se tuvieron en consideración variaciones menores de 5° por considerarlas dentro del margen de error de medición.

En los estudios de correlación entre variables hemos empleado el test de Fisher con el programa de Stat View.

## RESULTADOS

Curvas en proyección AP (41 pacientes, 76 curvas con un promedio de 35,4°): la escoliosis progresó en 14 curvas (entre 6° y 18°, con 9,4° de media), se mantuvo en 46 y disminuyó en 16 (entre 6° y 18°, con 8° de media), obteniendo una media global de 0,9° de mejoría de la deformidad (tabla I, fig. 1).

Curvas sagitales (41 curvas con un promedio de 32,4°): la cifosis dorsal aumentó en 8 pacientes (entre 6° y 28°, con 13,9° de media), se mantuvo en 17 y disminuyó en 16 (entre 6° y 38°, con 17,9° de media). Se obtuvo así una pérdida global de 4,5° de cifosis (tabla I, fig. 2).

Analizando el aplanamiento del dorso en relación con la edad de inicio del tratamiento, observamos que

TABLA I

Evolución curvas	Aumento	Sin cambios	Disminución
Cifosis	8	17	16
Escoliosis	14	46	16
	(media 9,4)		(media 8°)

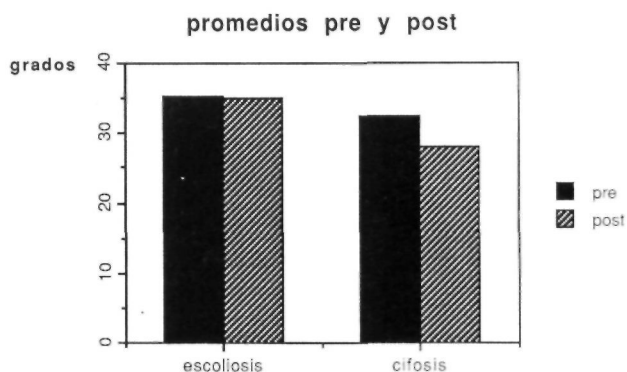


Figura 1. Promedio en grados de las curvas en proyección AP y sagital antes y después del tratamiento.

en los 17 pacientes a los que se indicó el corsé teniendo 12 años o menos hubo un promedio de pérdida de la cifosis de 10° (5 quedaron igual, en 2 aumentó la cifosis y en 10 el corsé resultó lordosante), mientras que en los 24 pacientes mayores de 12 años, el promedio de pérdida de cifosis fué de 0,7° (12 quedaron igual, en 6 aumentó la cifosis y en las otras 6, aumentó la lordosis). Con el test de Fisher la diferencia entre los dos grupos resultó estadísticamente significativa ( $p < 0,05$ ).

En relación con el tiempo de tratamiento comprobamos que en los pacientes que llevaron corsé menos de tres años (13 casos), hubo un aumento de 0,9° de media en la cifosis (6 quedaron igual, en 4 aumentó la cifosis y otros 3 perdieron cifosis), mientras que en los que lo llevaron 3 años o más (28 casos) hubo una pérdida media de 7° (11 quedaron igual, en 4 aumentó la cifosis y en 13 se aplanó el dorso). Con el test de Fisher las diferencias no resultaron significativas.

Considerando como curva sagital normal aquella que está entre 25° y 45° Cobb hemos observado las siguientes medias (fig. 2): De las 13 curvas que eran lordóticas al inicio, 3 acabaron normales, otra

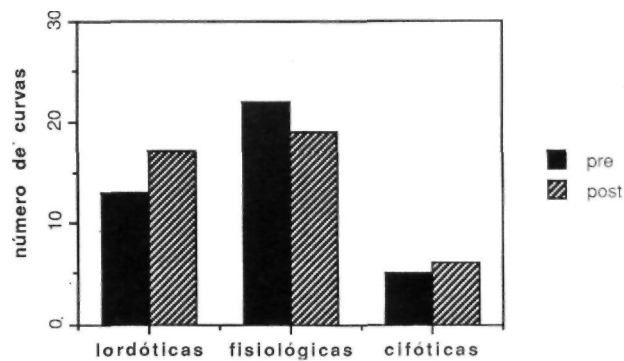


Figura 2. Curvas sagitales lordóticas, fisiológicas y cifóticas antes y después del tratamiento.

acabó cifótica y el resto continuaron lordóticas. De éstas, 2 se hicieron más lordóticas que al inicio, perdiendo 9° cada una. De las que eran normales al inicio (22 casos), 7 se hicieron lordóticas, 2 se hicieron cifóticas y el resto se mantuvieron normales, aunque una perdió 10° de cifosis y otra 12°. De las que eran cifóticas al comienzo (6 casos), 3 se hicieron normales, 1 se hizo lordótica y las otras 2 se mantuvieron cifóticas.

## DISCUSIÓN

El hecho de que la mayoría de los casos revisados no tuvieran un estudio radiológico evolutivo en el plano sagital da una idea de que hasta hace poco, el interés fundamental para sentar la indicación residía en la curva en proyección AP. Por otra parte, es frecuente encontrar, por motivos sociales y sanitarios generales, que se pidan los estudios radiológicos mínimos para valorar en cada momento un caso. El mismo Stagnara se lamentaba de no tener en la mayoría de sus casos una radiografía lateral previa al tratamiento para poder hacer un estudio evolutivo (10). Y la misma queja vemos reflejada en otros estudios (5).

A priori, cabría esperar por el conocimiento tan consensuado sobre el efecto del corsé de Milwaukee, que la mayoría de nuestros pacientes debían haber experimentado un aplanamiento del dorso; no obstante, en 25 de los 41 casos el uso del corsé de Milwaukee no fué lordosante, o, dicho de otra manera, fue lordosante en el 39% de los casos.

En algunos casos, ciertamente, el corsé ha resultado muy lordosante: en 7 pacientes (todos ellos de largo tratamiento) se perdieron 20° o más de cifosis torácica, sin que progresaran las curvas AP, por sólo un caso en que aumentó la cifosis 28° sin modificación de las curvas en el plano frontal.

En 2 casos, la curva era lordótica al inicio y progresaron tanto las curvas AP como la lordosis en parecidas proporciones, sin poder atribuir al corsé la progresión de la lordosis. En definitiva, en 27 de los 41 casos estudiados (66%) el corsé no resultó lordosante. Estos hallazgos contradicen los reflejados en

el estudio de Lozano y cols. (5), que es uno de los pocos trabajos existentes en la literatura en el que, con una base científica justifican la opinión de que el corsé de Milwaukee puede resultar lordosante en el tratamiento de la escoliosis.

Hemos encontrado una mayor frecuencia de casos en los que sí resultó lordosante, en los pacientes en que la duración del tratamiento fue mayor, o el tratamiento se instauró más precozmente, pero también hubo casos que llevaron el corsé 5 años o más sin modificación en las curvas sagitales. Pensamos que ambas variables están íntimamente relacionadas puesto que, por regla general, los pacientes que más tiempo llevaron el Milwaukee fueron aquellos en los que se instauró el tratamiento más precozmente. No encontramos correlación con la evolución de la escoliosis: la mayor o menor severidad de la escoliosis no se acompañaba, por regla general, de un mayor grado de lordosis torácica ni de una evolución menos favorable en este sentido. En cualquier caso, sería interesante conocer en qué casos puede resultar lordosante, para valorar en éstos otras posibilidades terapéuticas.

Es preciso realizar estudios con mayor casuística para poder establecer una correlación más exacta entre el Milwaukee y las curvas satigales de estos pacientes (2). Aunque nuestra casuística es limitada (41 casos son pocos en relación con el número de pacientes que llevaron el corsé), puede resultar representativa y debe servir, al menos, para replantearse la cuestión antes de afirmar, sin estudios que lo avallen (3, 4, 6-8) que el corsé es lordosante. Y en cualquier caso, queda por ver si el aplanamiento del dorso es, en efecto, causa de morbilidad en estos pacientes.

En conclusión, aunque en ocasiones se puede modificar mucho la cifosis dorsal, no se puede afirmar a priori que el corsé de Milwaukee sea de por sí lordosante en todos los casos, justificando así un incremento en las indicaciones quirúrgicas en pacientes con lordoescoliosis. En cualquier caso es una posibilidad a tener en cuenta a la hora de elegir el mejor tratamiento en cada paciente, considerando como factores relacionables la edad y el tiempo de tratamiento.

## Bibliografía

1. Blount WP, Schmidt AC, Bidwell RG. Making the Milwaukee brace. *J Bone Joint Surg* 1958; 40A: 523.
2. Carr W, Moe J, Winter R, Lonstein M. Treatment of idiopathic scoliosis in the Milwaukee brace. *J Bone Joint Surg* 1980; 62A: 599-611.
3. Cochran T, Nachemson A. Long term anatomic and functional changes in patients with adolescent idiopathic scoliosis treated with the Milwaukee brace. *Spine* 1985; 10: 27-33.
4. Edgar M. To brace or no to brace. *J Bone Joint Surg* 1980; 62A: 173-4.
5. Lozano JA, Mascarell A, Escriba I, Pérez LA, Bas JL. El corsé de Milwaukee en la escoliosis idiopática. Resultados en el plano sagital. *Rev Esp Cir Osteoart* 1992; 27: 199-203.
6. Moe J, Winter R, Bradford D, Lonstein J. Scoliosis and other spinal deformities. Philadelphia, Saunders Company, 1978.

7. **Raso VJ, Rusell GG, Hill DL, Moreau M, Melvor J.** Thoracic lordosis in idiopathic scoliosis. *Pediatr Orthop* 1991; 11: 599.
8. **Rothman R, Simeone F.** The spine. Philadelphia, Saunders Company, 1975.
9. **San Julian M, Villas C.** Milwaukee brace influence in sagittal curves. Is it lordotic? In: Cañadell J, Forriol F, Cara JA (Eds.) Idiopathic scoliosis. Basic research and clinical concepts, Servicio de publicaciones de la Universidad de Navarra 1991; 363-72.
10. **Stagnara P.** Deformaciones del raquis. Barcelona, Masson, 1987.