



Facoltà di Medicina e Odontoiatria

Dipartimento di Scienze Odontostomatologiche e Maxillo-Facciali

Direttore Prof. A. Polimeni

Dottorato di Ricerca in Malattie Odontostomatologiche

XXIV Ciclo

Coordinatore: Prof. Giorgio Pompa

***Osteogenesi imperfetta:
aspetti clinici e odontoiatrici***

Dottoranda:
Dott. Federica Tonoli

Tutor:
Prof. Antonella Polimeni

AA 2010-2011

.....a Marco, Riccardo e Tommaso,

Grazie per avermi sostenuta fino al raggiungimento di questo traguardo.

INDICE

Introduzione	pag. 4
Cap. 1: Caratteri generali dell'OI.....	pag. 5
Cap. 2: Protocollo diagnostico e di follow-up.....	pag. 13
Cap. 3: Trattamento dell'O.I.....	pag. 16
Cap. 4: La dentinogenesi imperfetta.....	pag. 26
Cap. 5 Materiali e metodi.....	pag. 28
Cap. 6 Risultati e conclusioni.....	pag. 41
Cap. 7 Bibliografia.....	pag. 42

Introduzione

L'Osteogenesi imperfecta (OI) è un disordine ereditario del tessuto connettivo causato da un difetto quantitativo o qualitativo nella sintesi del collagene. Nel primo caso si ha una ridotta sintesi (circa metà del normale) di catene normali di procollagene che produce un fenotipo di malattia lieve o moderato. Nel secondo caso le mutazioni (tipicamente sostituzioni di glicina) portano a difetti qualitativi del collagene e quindi ad alterazioni strutturali della molecola di collagene I, che producono fenotipi più gravi o letali ^[1].

Negli ultimi anni sono stati utilizzati due tipi di farmaci nel trattamento dell'OI: l'ormone della crescita (**GH**) ed i **bisfosfonati**. Il GH è utile nei pazienti con forme moderate di OI essendo stata dimostrata una sua influenza positiva sul turnover osseo, sulla densità minerale ossea e sulla velocità di crescita. I bifosfonati invece sono utili nel trattamento sintomatico dei bambini con OI severa, nei quali si ha un importante aumento della densità minerale ossea ed una riduzione del numero delle fratture.

Un approccio terapeutico con la terapia genetica è incentrato sulla sostituzione delle cellule con il gene mutato con cellule normali (sostanzialmente grazie ad un trapianto di midollo osseo) o sull'utilizzo di terapia genica antisense che sopprime selettivamente il gene mutato senza interferire sull'allele normale, trasformando così una forma severa in una forma lieve.

Cap. 1: Caratteri generali dell'OI

L'Osteogenesi imperfecta (OI) è un gruppo eterogeneo di disordini ereditari del tessuto connettivo caratterizzato da fragilità ossea ed altri segni di alterazioni connettivali^[2] quali l'osteopenia, vari gradi di bassa statura, deformità ossee progressive, sclere blu, dentinogenesi imperfetta, lassità ligamentosa, e sordità ad esordio nell'età adulta ^[3].

L'OI è il disordine ereditario genetico osseo più frequente, e la sua prevalenza è stimata tra 1 su 15000 a 1 su 20000 nascite ^[1].

Studi biochimici e di genetica hanno dimostrato che pressoché tutti i casi di OI sono dovuti a forme eterozigoti di mutazioni dominanti di uno dei geni (COL1A1 e COL1A2) che codificano per le catene del procollagene I che andranno a formare il collagene tipo I, la proteina strutturale principale della matrice ossea, della cute e dei tendini. Più di 200 mutazioni sono state identificate e ogni caso sporadico o familiare, con poche eccezioni, è dovuto a mutazioni diverse in uno dei due geni ^[1].

Alcune mutazioni causano un'alterazione strutturale nella molecola del collagene I, e questo porta ad un difetto qualitativo del collagene, generalmente più severo; altre mutazioni portano a un difetto quantitativo del collagene, che riduce la sintesi (circa la metà del normale) di catene di procollagene strutturalmente normali, e alla formazione di collagene qualitativamente normale ^[4].

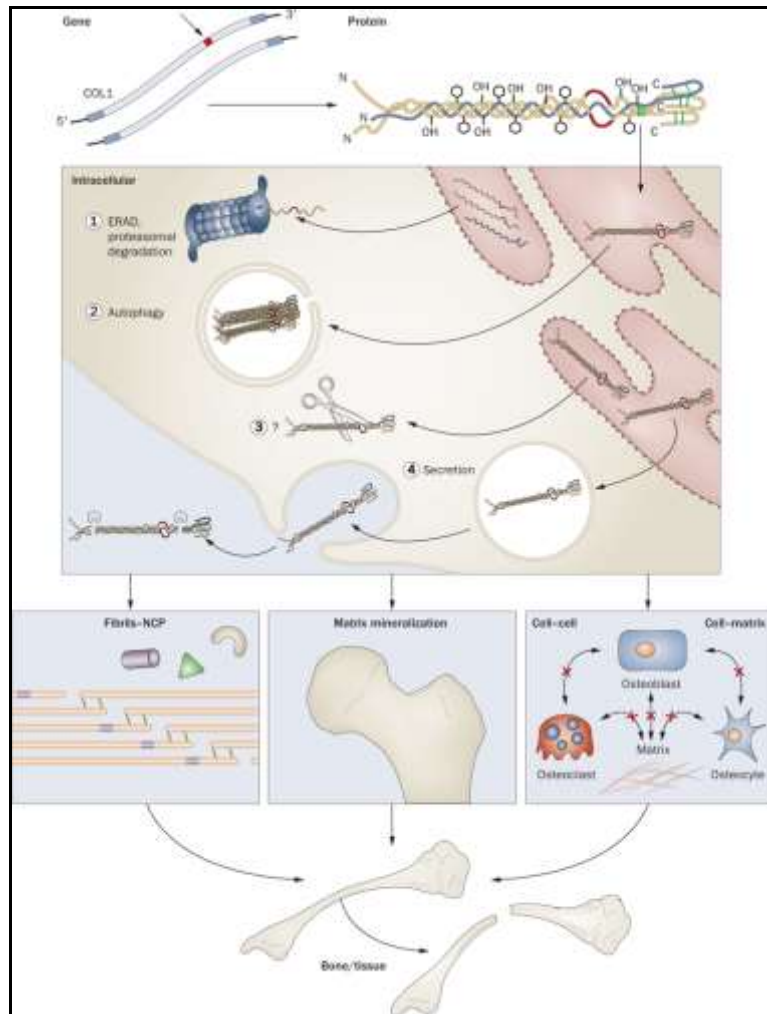


Fig. 1 Meccanismo che contribuisce alla displasia ossea nell'OI: dal gene del collagene tipo I mutante al difetto osseo. La mutazione di COL1A1 o COL1A2 viene trasferita nella struttura del collagene ma, risultando anormale, viene traslocata nel citosol e degradata attraverso la via ERAD (reticolo endoplasmatico associato con la degradazione proteasomica) (1), oppure eliminati tramite l'autofagia (2), degradati attraverso un percorso non identificato (3) o secreto nella matrice extracellulare (4).

Il collagene secreto mutante influenza struttura delle fibre, la mineralizzazione della matrice e lo sviluppo degli osteoblasti in osteoclasti ed osteociti. Il risultato complessivo è una deformità ossea e fragilità [2].

CLASSIFICAZIONE

L'originale classificazione di Sillence del 1979 [5], divideva l'OI in quattro forme sulla base di criteri clinici, radiografici e genetici.

L'attuale classificazione attribuisce gli originali quattro tipi di Sillence, tutti autosomici dominanti, alla mutazione dei geni COL1A1 e COL1A2. Sono state inoltre aggiunte forme autosomiche recessive di OI, dovute a mutazioni dei geni SERPFIN1, LEPRE1, CRTAP. (Tabella I) [1].

	Severità Clinica:	Caratteristiche Cliniche:	Mutazioni Associate:
Tipo I	Lieve non deformante	Altezza normale o statura lievemente ridotta; sclere blu; non dentinogenesi imperfetta	Prematuro stop codon in COL1A1
Tipo II	Letale perinatale	Fratture multiple di coste e ossa lunghe alla nascita; deformità gravi; ossa lunghe tozze e allargate; minima mineralizzazione cranica; sclere scure	Sostituzione di una Glicina in COL1A1 o COL1A2
Tipo III	Severamente deformante	Deficit staturale grave; facies triangolare; severa scoliosi; sclere grigiastre; dentinogenesi imperfetta	Sostituzione di una Glicina in COL1A1 o COL1A2
Tipo IV	Moderatamente deformante	Moderato deficit staturale; scoliosi da lieve a moderata; sclere grigie o bianche; dentinogenesi imperfetta	Sostituzione di una Glicina in COL1A1 o COL1A2
Tipo V	Moderatamente deformante	Deficit staturale da lieve a moderato; dislocazione della testa del radio; mineralizzazione della membrana interossea; callo iperplastico; sclere bianche; non dentinogenesi imperfetta	Sconosciuta
Tipo VI	Da moderatamente a severamente deformante	Deficit staturale moderato; scoliosi; accumulo di matrice osteoide nel tessuto osseo, lamelle ossee a spina di pesce; sclere bianche; non dentinogenesi imperfetta	SERPINF1
Tipo VII	Moderatamente deformante	Deficit staturale lieve; omeri e femori corti; coxa vara; sclere bianche; non dentinogenesi imperfetta	CRTAP
Tipo VIII	Da severo a letale	Sclere bianche; deficit staturale grave; omeri e femori corti; non dentinogenesi imperfetta	LEPRE1

Tab. 1: Classificazione OI.

OI Tipo I

OI tipo I è la forma autosomica dominante più leggera e comune. E' caratterizzata da sclere blu, statura pressoché normale, fragilità ossea, assenza di deformità ossee significative, osteopenia, perdita precoce dell'udito in circa il 50% dei pazienti, assenza (IA) o presenza (IB) di dentinogenesi imperfetta.

La prevalenza di questa forma è stata stimata tra 1 su 15.000 e 1 su 20.000, ma è probabilmente più comune considerando i casi non diagnosticati della forma clinica più lieve.

Non vi è riduzione dell'aspettativa di vita o della fertilità ed è per questo frequente l'osservazione di trasmissione familiare di questo tipo di OI.

I pazienti presentano una riduzione quantitativa nella secrezione del procollagene I (circa la metà del normale), ma la struttura del procollagene secreto è normale.

La lunghezza alla nascita spesso è normale e, a sviluppo ultimato, risulta essere generalmente ai limiti inferiori della normalità, ma ridotta rispetto ai membri della famiglia non affetti [6].

I bambini affetti solitamente iniziano a subire fratture alle ossa lunghe non appena iniziano a camminare: la guarigione è comunque rapida e presenta una buona formazione del callo osseo, con lievi o assenti deformazioni. La frequenza delle fratture rimane costante durante l'infanzia e si riduce dopo l'inizio della pubertà, aumentando nuovamente nel periodo menopausale nelle donne e più tardivamente negli uomini grazie all'azione degli steroidi sessuali che determinano l'aumento della resistenza ossea.

L'aspetto radiografico delle ossa è generalmente normale, anche se una leggera osteopenia può essere evidente radiograficamente o documentabile mediante densitometria ossea.

La morfologia dei corpi vertebrali spesso sviluppa nella tarda infanzia o nell'adulto le classiche forme dette "a spina di pesce", con riduzione

dell'altezza del corpo vertebrale e di conseguenza dell'altezza da seduto del paziente, spesso però senza comportare deviazioni in cifoscoliosi della colonna.

Circa metà degli individui affetti presentano perdita uditiva precoce, a patogenesi sia conduttiva che neurosensoriale, che di solito comincia prima dei vent'anni e diventa gradualmente sempre più severa, fino a comportare un deficit uditivo importante alla fine della quarta-quinta decade; purtoppo anche adolescenti con OI hanno perdite uditive tali da richiedere apparecchi acustici.

Altri reperti clinici comprendono l'iperlassità ligamentosa, tendenza a formare ecchimosi e alcuni problemi extrascheletrici quali disturbi subclinici alle valvole cardiache, come insufficienza mitralica ed aortica [7].

OI Tipo II

OI tipo II, la forma letale in epoca perinatale, interessa 1 caso su 20.000-60.000 neonati [1].

Anche il tipo II, come gli altri tipi di OI, origina da una mutazione dominante letale nei geni del collagene tipo I, e la ricorrenza del fenotipo dagli stessi genitori è dovuta a forme di mosaicismo germinale della mutazione [8].

La prematurità e il basso peso alla nascita sono frequenti. I neonati effetti hanno una facies caratteristica, con sclere scure, naso a becco e cranio estremamente molle, torace generalmente molto ristretto, arti corti, incurvamenti delle ossa delle gambe e articolazioni coxo-femorali di solito in posizione flessa ed abdotta.

Radiologicamente sono presenti femori a fisarmonica, tibie curvate, assenza virtuale di mineralizzazione cranica, coste presentanti il tipico segno dei "grani di rosario" e marcato appiattimento dei corpi vertebrali [9].

La cavità toracica piccola e ristretta, l'elevato numero di fratture, soprattutto alle coste, e la notevole deformabilità cranica fanno comprendere l'alta mortalità nel periodo perinatale. La morte sopravviene nelle prime ore o giorni di vita (60-80%), causata di solito da insufficienza respiratoria,

scompenso cardiaco congestizio o infezioni. La sopravvivenza al di là del primo anno è rara ^[9] ed in questi casi si ha sempre una posizione allettata.

OI Tipo III

L’OI tipo III, la forma progressiva deformante, di solito viene diagnosticata alla nascita per il peso e la lunghezza marcatamente ridotti e per le deformità risultanti dalle fratture in utero.

Alla nascita il quadro radiologico mostra un cranio poco mineralizzato, coste sottili, evidenza di fratture delle ossa lunghe e osteopenia diffusa all’intero scheletro.

Inizialmente descritta come una forma ad eredità autosomica recessiva, l’OI tipo III, come gli altri tipi di OI, è dovuta a mutazioni autosomiche dominanti dei geni per il procollagene tipo I ^[2].

Le deformità delle ossa lunghe sono presenti alla nascita o si sviluppano nel primo anno di vita. In qualche caso sono presenti a livello epifisario di alcune ossa lunghe, specialmente del femore, inusuali strutture “cistiche” (“a pop corn”). Queste zone presentano una profonda alterazione strutturale della cartilagine di accrescimento che, in combinazione con le frequenti fratture e la deformità, sono responsabili di un deficit staturale molto marcato (80-120 cm). Inoltre, i soggetti affetti solitamente sviluppano all’età di 5-6 anni una grave cifoscoliosi, che può progredire rapidamente e portare ad insufficienza polmonare ^[6].

La comparsa di invaginazione basilare clinicamente significativa è frequente durante l’infanzia e l’adolescenza. I segni e sintomi possono includere dolori di testa, alterazioni funzionali dei nervi cranici inferiori, iperiflessia, nistagmo, atassia e tetraparesi. L’invaginazione basilare può evolvere verso il quadro drammatico della compressione del tronco nervoso, con siringomielia ed ostruzione al deflusso del liquido cefalorachidiano con idrocefalo sintomatico che richiede l’intervento neurochirurgico ^[10].

Altri reperti comuni sono sclere azzurrognole, faccia triangolare, perdita d'udito, costipazione, dentinogenesi imperfetta ed altri importanti problemi orali (malocclusioni di classe III con cross bites anteriori o posteriori, sviluppo dentale ritardato o accelerato, eruzioni dentarie ectopiche) ^[11].

OI Tipo IV

L'OI tipo IV, la forma moderatamente severa, inizialmente ritenuta rara, è invece una delle varietà più comuni della malattia. È caratterizzata da deformità leggere o moderate delle ossa, sclere normali o grigiastre, statura variabilmente bassa, frequente dentinogenesi imperfetta e in circa la metà dei casi perdita uditiva. È un disordine ereditato dominante con una significativa variabilità intra- ed interfamiliare, per cui può essere difficile differenziarla nelle forme più moderate dal tipo I e nelle più gravi dal tipo III.

Anche se i bambini con tipo IV sono meno gravi alla nascita, il loro decorso postnatale in qualche modo assomiglia a quello della forma tipo III ^[6]. Fratture e deformità sono presenti alla nascita in alcuni individui, mentre altri hanno solo un moderato incurvamento del femore.

Anche nei pazienti con OI tipo IV è frequente lo sviluppo di una invaginazione basilare e una scoliosi progressiva che compromette ulteriormente la funzionalità respiratoria.

OI Tipo V

L'OI tipo V è una forma moderata-severa a trasmissione autosomica dominante caratterizzata dalla formazione di un callo ipertrofico, dalla calcificazione della membrana interossea dell'avambraccio e da una caratteristica immagine istologica a rete della matrice ossea.

Il difetto genetico deve ancora essere identificato.

OI Tipo VI

L'OI tipo VI è un nuovo fenotipo emerso dal tipo IV a trasmissione autosomica recessiva caratterizzato da osteopenia e fragilità ossea dovuta a un difetto di mineralizzazione senza alcuna anomalia del metabolismo osseo.

Il difetto genetico viene attribuito al gene SERPINF1.

L'ereditarietà di questa forma non è ancora nota.

OI Tipo VII

L'OI tipo VII è una forma moderata-severa, a trasmissione autosomica recessiva, caratterizzata da fratture alla nascita, sclere blu, deformità precoci alle estremità, anca vara, osteopenia e, come segno caratteristico, rizomelia (brevità degli arti superiori).

Il difetto genetico viene attribuito al gene CRTAP.

OI Tipo VIII

L'OI tipo VIII è una forma da severa a letale a trasmissione autosomica recessiva. È caratterizzato da sclere bianche, deficit staturale grave con omeri e femori corti, assenza di dentinogenesi imperfetta.

Il difetto genetico viene attribuito al gene LEPRE1.

Cap. 2: Protocollo diagnostico e di follow-up

2.1 DIAGNOSI

Nella grande maggioranza dei casi la diagnosi di OI risulta abbastanza agevole per la fragilità ossea, la colorazione blu delle sclere e le alterazioni della dentizione. La diagnosi differenziale si rende più complessa nei casi di forma letale, e più precisamente nell'OI tipo II versus le forme di displasia scheletrica letale (displasia tanatofora, acondrogenesi e la forma autosomica recessiva dell'ipofosfatasia), e nelle forme più lievi come l'OI tipo I e tipo IV con sclere bianche versus l'osteoporosi idiopatica giovanile o la “malattia transitoria delle ossa fragili” [12].

Di fondamentale importanza risulta essere la diagnosi differenziale fra OI e abuso infantile, essenziale per garantire eventualmente al bambino un'adeguata protezione, ma anche per evitare di accusare ingiustamente di maltrattamenti un genitore di un bambino realmente affetto da una patologia ossea. Nei casi non chiari, dopo lo studio clinico e radiologico, altre informazioni diagnostiche importanti possono essere ottenute grazie all'analisi morfologica e strutturale dell'osso [13], allo studio della sintesi biochimica e molecolare del collagene e alla misurazione dei markers del metabolismo osseo e della densità minerale ossea, che appare generalmente diminuita nei pazienti con OI [14]. Infatti alcuni markers metabolici di apposizione ossea, come ad esempio l'estremità carbossiterminale del procollagene tipo I (PICP), sono decisamente inferiori alla norma nei bambini e adulti affetti da OI lieve (OI tipo I) con difetto quantitativo nella sintesi del collagene I, mentre in individui con forme tipo III e IV vi è una sovrapposizione con i valori normali. Al contrario, i markers di riassorbimento osseo, come il livello nel siero della regione telopeptidica carbossiterminale del collagene I (ICTP), il livello urinario del piridolino (Pyr) e del deossipiridolino (Dpyr), risultano elevati nei pazienti affetti da gravi forme dovute ad un difetto qualitativo [15].

Lo studio biochimico e molecolare di colture di fibroblasti dopo biopsia cutanea risulta essere un ulteriore importante strumento di diagnosi, in particolare nelle situazioni con sospetto di maltrattamento, malgrado la biopsia routinaria in tutti i casi di dubbio abuso infantile sia improponibile.

L'OI è quasi sempre dovuta ad una mutazione dominante nei geni del procollagene di tipo I e, solo in rari casi, sono state documentate forme recessive. Pertanto, nelle famiglie con una chiara ereditarietà dominante si ha il 50% di probabilità di trasmettere la malattia, ovviamente dello stesso tipo clinico, alla progenie.

2.2 PROGnosi

Nella OI tipo II il decesso nella grande maggioranza dei casi avviene nelle prime ore o giorni di vita e la sopravvivenza oltre l'anno di vita è rara.

Nelle forme severe (tipo III e IV) , a causa delle deformità spinali e toraciche. c'è sempre il rischio di complicazioni cardiopolmonari che possono portare all'exitus durante l'infanzia ^[16].

Sebbene il numero e l'età di inizio delle fratture e delle deformità hanno un ruolo nel determinare il raggiungimento della capacità motoria e quindi la futura autonomia del bambino, si può affermare che, nella maggior parte dei casi, i pazienti con OI tipo I riescono a deambulare e hanno quindi la possibilità di avere una vita autonoma, mentre quasi tutti i pazienti con OI tipo III e una buona parte dei pazienti con tipo IV non riescono a raggiungere tale autonomia malgrado gli ausili e una riabilitazione intensiva.

Nell'OI moderata (tipo I-IV), ma anche nelle forme severe (tipo III), vi è una notevole riduzione nella frequenza delle fratture e una relativa stabilizzazione delle deformazioni raggiunta l'epoca della pubertà. Quindi l'apparato scheletrico può dopo tale periodo richiedere meno attenzioni, ad eccezione della scoliosi e del rischio di impressione basilare, sebbene alcuni altri problemi, come quelli dentari e uditivi, possano emergere proprio allora.

La frequenza delle fratture può però nuovamente aumentare col progredire dell'età e, soprattutto dopo la menopausa, le donne possono andare incontro ad un peggioramento della malattia.

La prognosi staturale è anch'essa molto variabile: nell'OI tipo I l'altezza finale risulta quasi normale, mentre i pazienti con OI tipo III presentano una statura marcatamente ridotta [6].

Il deficit staturale è dovuto principalmente al coinvolgimento della colonna vertebrale e più precisamente nel tipo I è causato dalla platispondilia, mentre nei tipi III e IV anche da scoliosi e cifosi progressive.

Una diagnosi corretta è importante per definire una prognosi corretta ed un programma di sorveglianza delle complicanze cliniche durante il follow-up.

Cap. 3: Trattamento dell'O.I.

Il raggiungimento degli obiettivi terapeutici richiede un approccio multidisciplinare al fine di personalizzare il trattamento ai reali bisogni dei pazienti considerando la gravità della malattia e l'età del paziente.

La collaborazione fra il personale medico (essenzialmente il pediatra, l'ortopedico ed il fisiatra) e la famiglia è importantissima con una informazione completa e una discussione sulle possibilità terapeutiche del caso. Lo staff deve aiutare il paziente e la sua famiglia a sviluppare un'ottica realistica nei confronti della sua vita e dei progetti per il futuro, ma deve anche fare in modo che un bambino con OI sia educato a diventare un bambino autonomo.

La famiglia deve essere incoraggiata ad inserire il bambino regolarmente a scuola, quando possibile, e a stimolarlo per fargli raggiungere il massimo delle sue capacità intellettuali e scolastiche. Molti pazienti diverranno forze produttive all'interno della società e pertanto buone condizioni fisiche associate ad un ottimo sviluppo mentale gli garantiranno sicuramente possibilità migliori di vita.

Per ottenere tutto ciò sono disponibili tre diversi tipi di trattamento:

1. *trattamento non chirurgico* (terapia fisica, riabilitazione, uso di corsetti e tutori)
2. *trattamento chirurgico* (posizionamento di chiodi intramidollari, chirurgia spinale e delle invaginazioni basilari)
3. *farmaci per incrementare la resistenza dell'osso e ridurre il numero di fratture* (i.e. bisfosfonati).

1. Trattamento non chirurgico

Il trattamento non chirurgico ha lo scopo di prevenire e trattare le fratture, di sviluppare le capacità motorie, la forza muscolare e il grado di mobilità articolare, di prevenire le contratture muscolari, di correggere le anomalie di allineamento degli arti inferiori che impediscono la possibilità di carico,

migliorando così le abilità funzionali e di locomozione o sviluppare le strategie compensatorie.

Si comincia con una accurata valutazione dello sviluppo funzionale e motorio, l'identificazione di bisogni funzionali e la selezione degli obiettivi a breve e lungo termine.

L'approccio riabilitativo consiste inizialmente in esercizi di manipolazione e posizionamento, seguita da esercizi di miglioramento funzionale e di rafforzamento muscolare. È fondamentale mantenere un'adeguato tono muscolare ed associare esercizi respiratori. Il nuoto e la deambulazione in acqua sono indicati nei bambini non in grado di camminare al fine di migliorarne il senso dell'equilibrio e rendere possibili, per l'assenza di peso, movimenti altrimenti impossibili. Tale approccio è più facilmente fattibile in reparti riabilitativi specializzati. Il programma di trattamento fisioterapico deve comunque essere continuato anche dopo la dimissione dall'ospedale^[1].

Le fratture composte vengono trattate con i classici dispositivi ortopedici appropriati per età e tipo di frattura. La riparazione di una frattura non è influenzata negativamente dalla OI e non è necessario un tempo di immobilizzazione più lungo del normale.

La fragilità ossea può però essere aggravata dall'osteoporosi conseguente all'immobilizzazione, che a sua volta deriva dagli atteggiamenti antalgici, dal decubito supino spesso obbligato e dall'utilizzo di gessi. Proprio per questo il circolo vizioso frattura – immobilizzazione – osteoporosi – nuova frattura deve essere interrotto ad ogni costo cercando di evitare per quanto possibile apparecchi gessati e usando al loro posto sistemi di trazione e stecche mobili, continuando sempre a stimolare la funzione muscolare e forzando precocemente il carico del peso sugli arti inferiori, che è lo stimolo migliore per mantenere un adeguato trofismo osseo.

Il miglioramento della resistenza ossea che avviene durante l'adolescenza permette di migliorare ulteriormente le funzionalità in quei pazienti nei quali si

è riusciti a mantenere durante l'infanzia un buon allineamento scheletrico. I pazienti relegati sulla sedia a rotelle possono in alcuni casi cominciare a camminare; in questa situazione la probabilità di raggiungere una buona autonomia è inversamente proporzionale alla severità dei danni e delle deformità accumulati negli anni precedenti, specialmente quelli coinvolgenti la colonna e gli arti inferiori.

2. Trattamento chirurgico

Per prevenire e/o curare le deformità delle ossa lunghe e per ridurre il rischio di fratture, ma soprattutto per aiutare il paziente a raggiungere il massimo dell'autonomia compatibile con la gravità della malattia, deve essere stabilito un programma appropriato di interventi chirurgici, con inserzione di chiodi intramidollari associato all'uso eventuale di tutori di supporto e corsetti, per fornire una migliore funzionalità anatomica degli arti inferiori ^[1]. La necessità di intervento è più frequente per femori e tibie, rispetto all'omero e alle ossa dell'avambraccio ^[17].

Nel bambino maggiore dei due anni e fino a che permane una significativa crescita ossea si eseguono osteotomie multiple e si effettua l'infibulazione ossea con chiodi telescopici intramidollari. Questi chiodi, seguendo la crescita dell'osso, possono essere tenuti in sede per un periodo più lungo rispetto ai chiodi non allungabili e necessitano perciò di un minor numero di cambiamenti del mezzo di sintesi, sebbene però richiedano interventi chirurgici più complessi e sembra che aumentino il rischio di osteoporosi.

I chiodi intramidollari percutanei inestensibili vengono invece utilizzati per effettuare una fissazione precoce e stabile in pazienti molto piccoli o in condizioni troppo gravi per subire una chirurgia più definitiva, oppure in casi che hanno raggiunto una statura quasi definitiva ^[18].

Le complicanze più frequenti nell'uso di chiodi sono la migrazione del chiodo stesso, spesso associata alla perforazione dell'articolazione, dell'osso e del tessuto molle periarticolare; occasionalmente l'osso infibulato si può

fratturare, ma in tali casi la presenza del chiodo previene il disallineamento dei monconi, riduce i tempi di guarigione e la necessità di applicare gessi e mezzi di immobilizzazione di materiale plastico. Malgrado l'elevata frequenza di complicazioni, l'infibulazione intramidollare telescopica delle ossa si è dimostrata essere il miglior mezzo di prevenzione e correzione di fratture e deformità delle ossa lunghe, migliorando la capacità di deambulazione e le possibilità di riabilitazione anche dei pazienti più gravemente affetti ^[19]. Inoltre, è stato riportato che l'inchiodamento intramidollare degli arti inferiori prima dei 3 anni e mezzo d'età migliora lo sviluppo neuromotorio ^[20].

Dopo l'intervento, è importante limitare l'immobilizzazione allo stretto tempo necessario, in modo da ricominciare prima possibile la riabilitazione. Sfortunatamente, l'obiettivo di una deambulazione autonoma è spesso al di sopra delle possibilità di alcuni individui affetti, a causa della gravità della fragilità ossea e delle deformità.

Le deformità della colonna spinale sono frequenti e causano difficoltà a mantenere la posizione seduta, dolore e complicanze potenzialmente a rischio di vita. La scoliosi è difficile da trattare con l'utilizzo di corsetti a causa della plasticità delle ossa e della conseguente tendenza alla deformabilità delle coste. Al contrario, corsetti morbidi possono contribuire a diminuire il dolore di schiena, a ridurre la cifosi lombare ed a facilitare l'equilibrio posturale durante la posizione seduta.

Nei pazienti con forme particolarmente severe (ossa fini e fragili e numerose fratture) il trattamento di scelta è considerato l'intervento chirurgico di stabilizzazione spinale (con o senza l'utilizzo di fissatori). Nella maggioranza dei pazienti tale intervento può migliorare la scoliosi, stabilizzando la curva ed eliminando il dolore, mentre in una minoranza di casi il beneficio è a breve termine ^[21].

3. Trattamento farmacologico

Gli scopi della terapia farmacologica nell'OI sono quelli di ridurre il dolore e l'incidenza di fratture, aumentare la velocità di crescita, influenzare positivamente i markers metabolici ossei, la densità minerale e l'istomorfometria ma, soprattutto, favorire e migliorare la motilità e l'indipendenza.

Nel bambino il contenuto minerale osseo e la densità minerale ossea tendono ad aumentare mano a mano che l'osso cresce, pertanto c'è il rischio di interpretare come un miglioramento dovuto alla terapia ciò che in realtà è frutto della crescita fisiologica dell'osso. Durante gli scorsi decenni, infatti, diversi agenti farmacologici sono stati somministrati ai pazienti affetti da OI e la maggior parte di essi all'inizio ha fatto pensare a buoni risultati, ma nessuno si è dimostrato efficace in alcun trial di controllo [22]. Tra questi farmaci vi sono stati gli steroidi anabolizzanti, la vitamina D, la vitamina C, il fluoruro di sodio, l'ossido di magnesio, i flavonoidi (catechina) e la calcitonina. Quest'ultima è stata fino a 20 anni fa la terapia più comune per l'OI, sebbene i suoi effetti positivi sul decorso della malattia siano stati a lungo dibattuti in letteratura [23] e non sia oggi più utilizzata.

Negli ultimi anni i tipi di farmaci che più sono stati usati nel trattamento dell'OI sono l'ormone della crescita ed i bisfosfonati.

- **Ormone della crescita (GH)**

L'ormone della crescita agisce stimolando il metabolismo osseo, grazie all'aumento dell'apposizione ossea, ed aumentando la crescita staturale [6]. Inoltre, stimola, nelle colture di osteoblasti, la produzione di Insulin-like Growth Factor-I (IGF-I) e di Insulin like Growth Factor binding protein-3 (IGFBP-3), che a loro volta regolano la genesi del collagene di tipo I [24]. Gli osteoblasti hanno recettori per IGF-I e rispondono sia all'IGF endogeno che a quello esogeno accelerando la proliferazione e aumentando la sintesi del DNA e del collagene [25].

Inoltre l'attività dell'asse GH-somatomedine è stata studiata in bambini affetti da OI, ed in metà di essi è stata riscontrata un'ipoattività (senza un reale deficit di GH) di tale asse [26].

Mentre i pazienti con OI di tipo III in genere non dimostrano alcuna risposta in termini di aumento della crescita e nessun movimento nei parametri sia di formazione che di riassorbimento osseo, una buona risposta in termini di crescita si riscontra nella maggior parte dei pazienti con OI di tipo IV e tipo I, nei quali si verifica un aumento significativo della densità minerale ossea, dei livelli di osteocalcina e PICP e un miglioramento dei parametri di istomorfometria ossea. Tutti i pazienti dimostrano un recupero in termini di statura, in particolare quelli con OI tipo I; molti un miglioramento radiologico dell'aspetto biconcavo delle vertebre [27].

Durante il trattamento con GH il rischio di frattura non cambia, mentre i markers di apposizione ossea (livelli di Oc e PICP) e la BMD aumentano significativamente. Il tasso di crescita è significativamente più alto nei pazienti trattati paragonanti al periodo pre-trattamento e al gruppo dei non trattati. Inoltre, gli effetti anabolici del GH sul metabolismo proteico comportano un aumento della massa e della forza muscolare che, in associazione con l'aumento della performance cardiaca, favorisce l'aumento della l'attività fisica con benefici effetti sulla integrità scheletrica. Inoltre, durante il trattamento, si osservano nei pazienti un miglioramento del benessere globale, della performance muscolare e delle abilità motorie [27].

- **Bisfosfonati**

I bifosfonati sono piccole molecole inorganiche derivate dall'acido pirofosforico, chimicamente costituita da un atomo di carbonio tra due di fosfato (PCP). Proprio grazie a tale composizione chimica i bifosfonati sono caratterizzati da un forte legame con l'idrossiapatite ossea e da un'alta resistenza alla degradazione biologica (soppressione del turn-over osseo e del suo rimodellamento ed inibizione dell'attività angiogenica). Tali caratteristiche

rendono pertanto indispensabile l'uso di tali farmaci nel trattamento di patologie, quali l'Osteogenesi Imperfetta, caratterizzate da uno squilibrio nel processo di rimodellamento osseo, sebbene interferiscano in modo significativo con la guarigione delle ferite [28].

A seconda della presenza o meno della molecola di azoto nella catena laterale questi farmaci sono denominati amino e non amino bifosfonati [29].

I non amino bifosfonati sono rappresentati dal clodronato e dall'etidronato, utilizzati prevalentemente per la prevenzione e terapia dell'osteoporosi.

I principali amino bifosfonati commerciabili in Italia sono l'alendronato, l'ibandronato, il pamidronato, il risendronato e lo zoledronato [30]. Sono classi di bifosfonati di ultima generazione, molto potenti ed efficaci nel limitare la gravità della malattia e nel migliorare la sintomatologia, ma, se somministrati per via parenterale o endovenosa, si associano più frequentemente ad osteonecrosi a causa dell'incremento della colonizzazione batterica. Tale evento si verifica per la presenza di proteine denominate "componenti della superficie microbica che riconoscono la matrice adesiva molecolare" (MSCRAMM) che interagiscono elettrostaticamente con il gruppo amino cationico contenuto nei bifosfonati. Ne consegue quindi che l'esposizione ossea durante le procedure chirurgiche odontoiatriche favorisce la colonizzazione batterica [31].

La patologia osteonecrotica, nelle fasi iniziali, può essere relativamente asintomatica e iniziare a manifestare i primi segni e sintomi a seguito di un'infezione secondaria o di un trauma. A livello mascellare può comparire a seguito di una estrazione o di un intervento di chirurgia orale: è caratterizzata dalla presenza di tessuti gengivali e mucosi dolenti, tumefazioni, eritemi, dolorabilità, allargamento dello spazio parodontale, mobilità dentaria, ascessi e flemmoni per il diffondersi dell'infezione nei tessuti circostanti.

Le ossa mascellari, soprattutto quello mandibolare per la presenza di un osso più compatto e meno irrorato, sono le uniche coinvolte nell'osteonecrosi

da bifosfonati, poiché sono continuamente esposte ad agenti infettivi esterni ed a ripetuti microtraumi e lesioni^[31, 32].

Inoltre, uno studio condotto sui topi da Hiraga e coll nel 210^[29] ha dimostrato che la somministrazione di acido zoledronico nei primi giorni della loro vita inibisce l'eruzione e la formazione dei denti, inducendo numerosi tipi di anomalie dentarie, in particolare l'anchilosi, attribuibili ad un'alterazione dell'attività osteoclastica.

Tuttavia, essendo indiscussa l'utilità ed i benefici dei bifosfonati nel trattamento di quelle patologie caratterizzate dal riassorbimento osseo, la possibilità che si manifesti osteonecrosi dei mascellari non rappresenta di per sé una complicanza invalidante per il paziente senza la presenza di fattori di rischio concomitanti e pertanto la terapia con bifosfonati resta, ad oggi, la migliore cura dei bambini affetti da OI nelle forme da moderate a gravi^[33, 34, 35].

Infine, il trattamento combinato GH-bisfosfonati proposto da Antoniazzi e colleghi per il trattamento dei bambini affetti da osteogenesi imperfetta nelle forme medie o moderate associa la prevalente stimolazione a livello dell'apposizione ossea da parte del GH con l'inibizione del riassorbimento osseo dei bisfosfonati. La terapia combinata determina infatti un aumento significativo della velocità di crescita, sebbene non si osservino modificazioni significative del numero delle fratture^[36].

Tale terapia combinata, però, non deve essere somministrata nei pazienti con OI grave in quanto, presentando un'alterazione strutturale nelle catene del collagene tipo I, si otterrebbe la stimolazione della sintesi di una proteina strutturalmente anomala.

Il futuro del trattamento medico di questa malattia è incentrato sulla terapia genica diretta o alla sostituzione o al non espressione (silencing) dell'allele alterato, per correggere il difetto causale della malattia^[42].

Nel caso di un difetto strutturale della molecola di collagene ci sono infatti due possibili approcci: la sostituzione delle cellule col gene mutato da

parte di cellule normali, essenzialmente mediante trapianto di midollo osseo, e la mancata espressione dell'allele mutante con la terapia di "antisense suppression".

- **Terapia di sostituzione cellulare**

Il trapianto di cellule mesenchimali staminali, le cellule scoperte da Friedenstein e coll. nel 1960^[43, 44] nel midollo osseo in grado di differenziarsi in cellule ossee, cartilaginee, adipose^[43, 45], cardiache, endoteliali e neurologiche (46), potrebbe attenuare o meglio correggere i disordini genetici dell'osso, della cartilagine, del muscolo e degli altri tessuti connettivi.

Lo scopo di questa procedura è di trapiantare un numero sufficiente di cellule normali tanto da normalizzare le funzioni tissutali alterate. La valutazione clinica però deve essere rigorosa data la pericolosità della procedura del trapianto di midollo osseo oltre alla necessaria ricerca di un donatore compatibile per il trapianto.

Sebbene vengano estratte principalmente dal midollo osseo, si è recentemente scoperto che le cellule staminali mesenchimali sono rintracciabili anche nei muscoli, nel derma, nell'osso trabecolare, nel tessuto adiposo, nel periostio, nel sangue e nella membrana sinoviale^[47].

Tuttavia, esiste un costante dibattito sul ruolo delle cellule mesenchimali: alcuni Autori, infatti, sostengono che potrebbero agire bloccando la crescita tumorale (48, 49), mentre altri credono che tali cellule possano contribuire allo sviluppo del tumore sia indirettamente, grazie agli effetti antiapoptotici, alle metastasi ed alla farmaco-resistenza da parte delle cellule cancerogene^[50, 51, 52], sia direttamente, a causa della trasformazione maligna di tali cellule. Essendo infatti indispensabile per effettuare un trattamento una quantità consistente di cellule mesenchimali, si rende indispensabile una riproduzione in vitro massiva che rende le cellule suscettibili a tale trasformazione^[53].

- **Terapia genica “antisense”**

L’approccio alla terapia soppressiva “antisense” ha lo scopo di ridurre o bloccare selettivamente l’espressione dell’allele mutante, senza interferire con l’espressione dell’allele normale, e trasformare così, dal punto di vista biochimico, una forma di OI grave in una lieve^[42,54].

La soppressione antisense è ottenuta usando piccole molecole (con una sequenza complementare all’RNA trascritto e individuato per l’eliminazione) che legano e sequestrano l’RNA target prevenendone la sua traduzione.

Una importante difficoltà sta però nel fatto che, ad oggi, sono stati individuati più di 800 tipi di mutazioni e creare RNA specifici per ogni mutazione è molto difficile. Invece, sarebbe più semplice bloccare la mutazione quando è già collocata sull’allele, prevenendo in tal modo la sua ripetizione^[42].

Una volta dimostrata la specificità e l’efficacia del meccanismo di soppressione antisense, questo andrà introdotto nelle cellule bersaglio in modo stabile, probabilmente per mezzo di un vettore retrovirale, e le cellule così modificate dovranno essere reintrodotte nel tessuto appropriato e funzionare per un periodo di tempo sufficientemente lungo per avere un impatto clinico.

Cap. 4: La dentinogenesi imperfetta

La Dentinogenesi Imperfetta è un'anomalia dentaria strutturale caratterizzata da una alterazione della normale struttura della dentina. Inizialmente l'attività degli odontoblasti è normale, successivamente vengono sostituiti quasi completamente da cellule mesenchimali che formano dentina atubulare.

L'incidenza di tale anomalia per la dentizione decidua si aggira intorno a valori pari al 40-80% dei bambini affetti da Osteogenesi Imperfetta tipo III e IV^[37]. Spesso, viene colpita anche la dentatura permanente.

La Dentinogenesi Imperfetta si può manifestare in tre varianti: tipo I, II e III^[38,39]. Il tipo I, caratteristico dei soggetti affetti da OI, è dovuto alla mutazione del gene finale del collagene tipo 1, COL1A1 e COL1A2. Gli altri due tipi sono il risultato di mutazioni di un gene di una sialofosfoproteina dentinale (DSPP) e presentano caratteristiche cliniche variabili da soggetto a soggetto^[40].

Le anomalie morfologiche dei denti dei soggetti affetti da Dentinogenesi Imperfetta tipo I sono essenzialmente rappresentate dall'aspetto globoso della corona dentale e da un restringimento al colletto. Tutti i denti, in particolare quelli frontali, sono caratterizzati da abrasioni ed usure delle superfici occlusali. Le corone dentarie hanno un aspetto translucido, ambrato-madreperlaceo, con striature brunastre. Lo smalto tende a scheggiarsi determinando esposizione dentinale, usura degli elementi colpiti e perdita della dimensione verticale del III inferiore del cranio. L'aspetto radiologico è rappresentato da radici corte ed appuntite e dalla parziale o totale scomparsa della camera pulpare e, non di rado, anche del canale radicolare (esito di un'attività dentinogenetica reattiva seguita da distrofia a carico della polpa)^[28,40, 41].

Il quadro clinico è molto variabile tra soggetti diversi data la notevole eterogeneità genetica e clinica riscontrabile nell'Osteogenesi Imperfetta. Può capitare che in uno stesso individuo si riscontrino tutte le diverse manifestazioni

dell'affezione, che variano da una camera pulpare di grandezza normale fino alla totale obliterazione della stessa (espressività variabile).

Obiettivo primario dell'odontoiatra è attuare un protocollo di igiene orale professionale e terapie di tipo conservativo al fine di ridurre al minimo l'usura e scongiurare l'evenienza di un trattamento endodontico reso estremamente complicato dalle atresie pulpari.

In situazioni più gravi diventa necessario effettuare una pianificazione protesica che tenga conto di rialzi della dimensione verticale.

Oltre alla problematica della Dentinogenesi Imperfetta si riscontrano molto frequentemente malocclusioni in tutti i tipi di O.I. (con maggior frequenza nel tipo III - prognatismo mandibolare) con ipodivergenze, open-bite e cross mono o bilaterali, diastemi, profili piatti e postura linguale anteriorizzata^[1].

Pertanto la visita e il controllo ortodontico in tempi precoci svolge un ruolo importante per ridurre le malocclusioni ed intervenire non solo a livello dentale, ma anche scheletrico con terapie ortodontico-ortopediche.

Cap. 5: Materiali e metodi

Lo studio è stato condotto su 15 pazienti affetti da Osteogenesi Imperfetta dei quali 9 erano in trattamento con infusione di bifosfonati ogni 3 mesi.

Per ognuno dei pazienti è stata compilata una cartella clinica nella quale è stato eseguito un'accurato screening odontoiatrico.

The figure displays three clinical forms used for dental screening in patients with Osteogenesis Imperfetta (OI).
 1. **Top Left Form:** A general patient information sheet titled "ANAMNESI ODONTODIAGNOSTICA". It includes fields for patient name, date of birth, and clinical history, followed by a dental history section with checkboxes for various conditions.
 2. **Top Right Form:** A dental screening chart titled "SCREENING PER PATOLOGIA CARIEA (DMFT) E PARODONTALE (PPM)". It features a legend for tooth status (e.g., filled, decayed, missing) and a grid for recording findings in the maxilla and mandible. It also includes checkboxes for "DMFT", "PPM", and "MORFOTIPICI".
 3. **Bottom Form:** A detailed dental screening chart titled "GRIGLIA DI RIFERIMENTO DELLA CARIE PARADONTALE". It contains two grids for the maxilla and mandible, with columns for teeth 16-28 and 48-36. The grids are used to record specific dental findings, and checkboxes for "DMFT", "PPM", and "MORFOTIPICI" are provided at the bottom.

Fig.2 Cartella clinica

L'esame obiettivo del cavo orale del campione analizzato ha evidenziato la presenza di Dentinogenesi Imperfetta nel 53.5% dei casi.

Nel 46.5% dei casi è stato effettuato un trattamento conservativo (il 26.6% erano in trattamento con i bifosfonati); nel 20% dei casi chirurgico estrattivo (nessuno era in trattamento attivo con i bifosfonati); nel 13.2% dei casi è stato eseguito un trattamento chirurgico parodontale (il 26.6% erano in trattamento con i bifosfonati); nel 13.2% dei casi è stata eseguita chirurgia implantare.

Nessuno ha presentato complicanze significative, compresa l'osteonecrosi dei mascellari.

Paziente	Età	Sesso	Diagnosi	Bifosfonati	D.I.	Terapia odontoiatrica	Copertura antibiotica	Complicanze	Sospensione farmaco
1	8	F	OI	si	no	-	no	no	no
2	7	M	OI	si	si	conservativa	no	no	no
3	11	F	OI	si	no	ortodontica	no	no	si
4	13	M	OI	no	si	conservativa- estrattiva – parodontale nc	si	no	-
5	9	F	OI	si	no	-	no	no	no
6	10	M	OI	no	no	ortodontica	no	no	-
7	7	F	OI	si	si	ortodontica - conservativa	no	no	si
8	14	M	OI	si	no	conservativa	no	no	no
9	29	M	OI	no	si	conservativa – parodontale nc	no	no	-
10	40	M	OI	no	si	Parodontale nc	no	no	-
11	52	M	OI	no	si	parodontale c- estrattiva -implantare	si	no	-
12	30	F	OI	no	no	conservativa - estrattiva	no	no	-
13	19	F	OI	si	si	parodontale nc	no	no	no
14	20	F	OI	no	si	-	no	no	-
15	12	F	OI	si	no	conservativa	no	no	no

Tab.2: Caratteristica dei pazienti, età, terapia con bifosfonati, Dentinogenesi Imperfetta, copertura antibiotica, complicanze, necessità di sospendere il farmaco.

CASI CLINICI

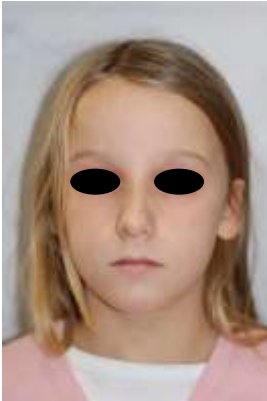

Fig. 3 Foto extraorale.
Visione frontale.

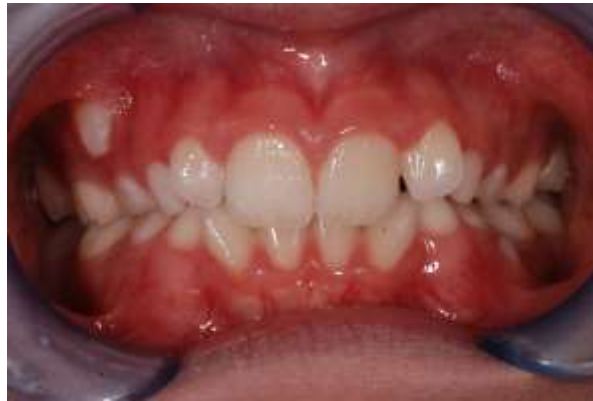

Fig. 4 Foto intraorale. Visione frontale.

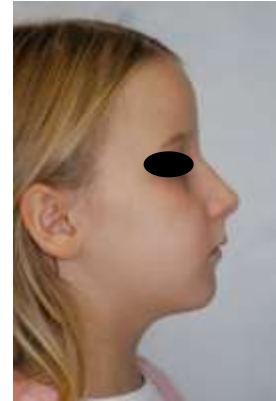

Fig. 5 Foto extraorale.
Visione laterale.

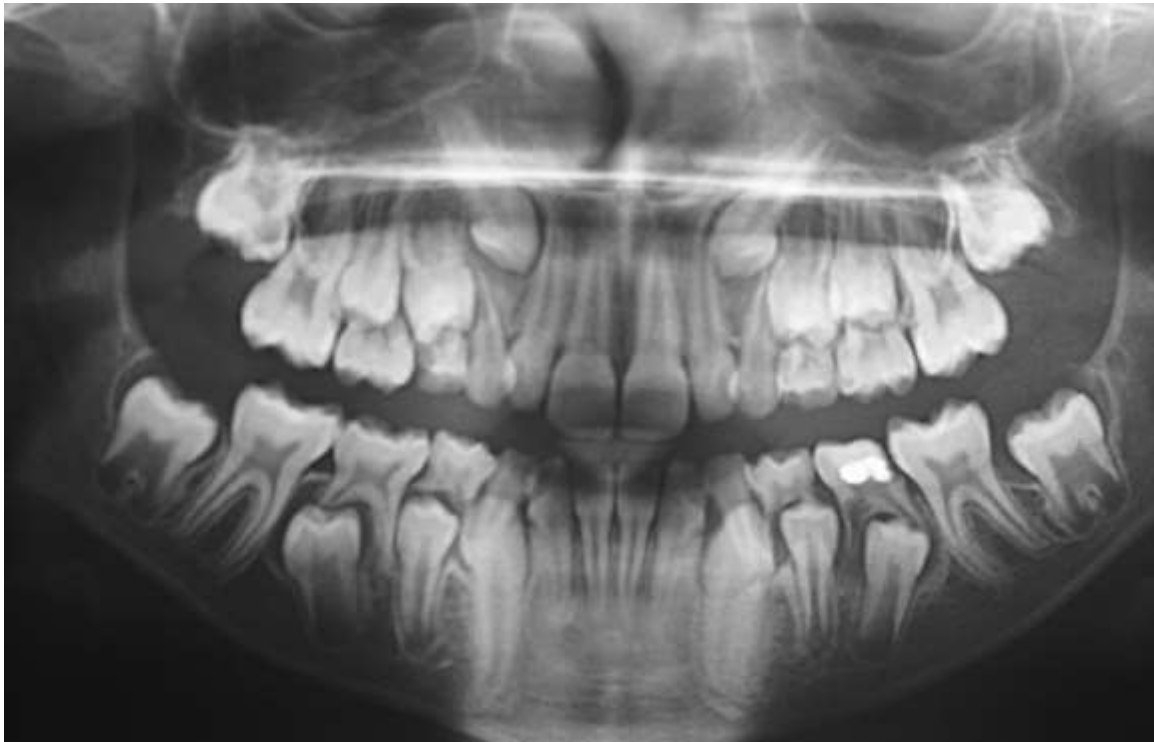


Fig. 6 Rx Ortopanoramica.

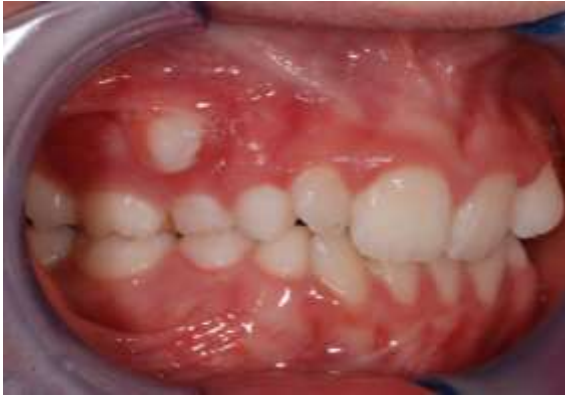

Fig. 7 Foto intraorale. Visione laterale destra.

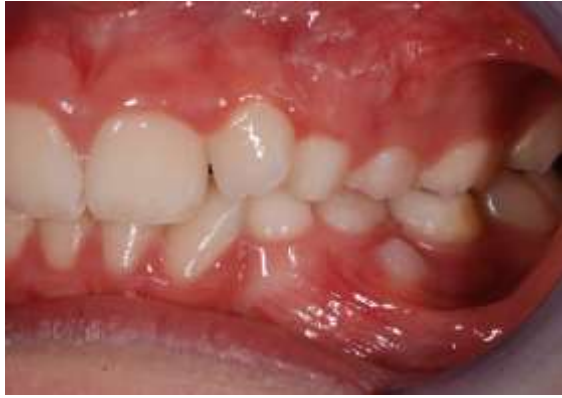

Fig. 8 Foto intraorale. Visione laterale sinistra.

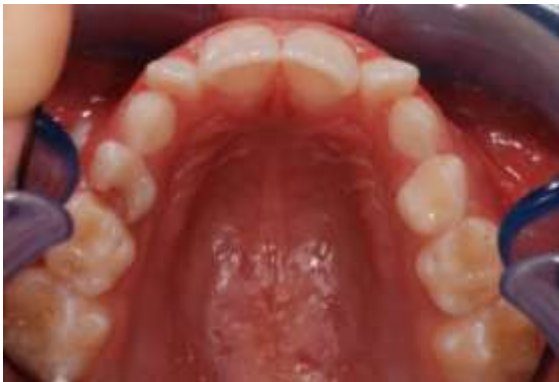

Fig. 9 Foto intraorale. Visione oclusale superiore.

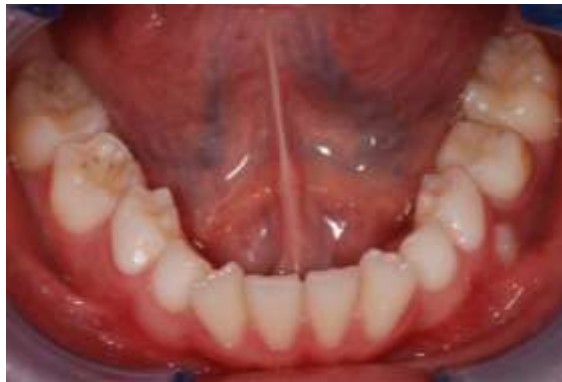

Fig. 10 Foto intraorale. Visione oclusale inferiore.



Fig. 11 Foto extraorale.
Visione frontale.

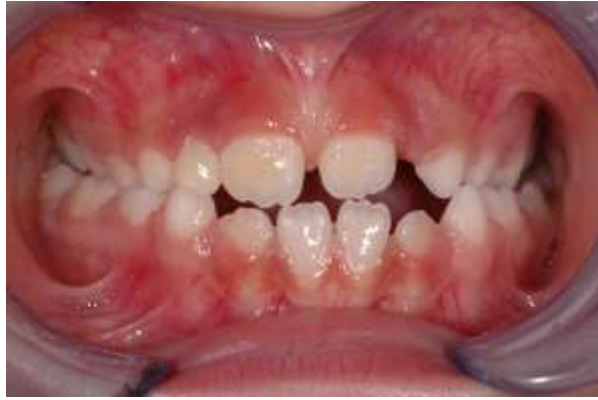

Fig. 12 Foto intraorale. Visione frontale.

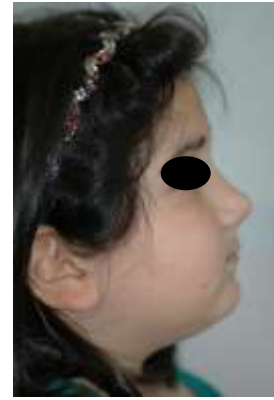

Fig. 13 Foto extraorale.
Visione laterale.

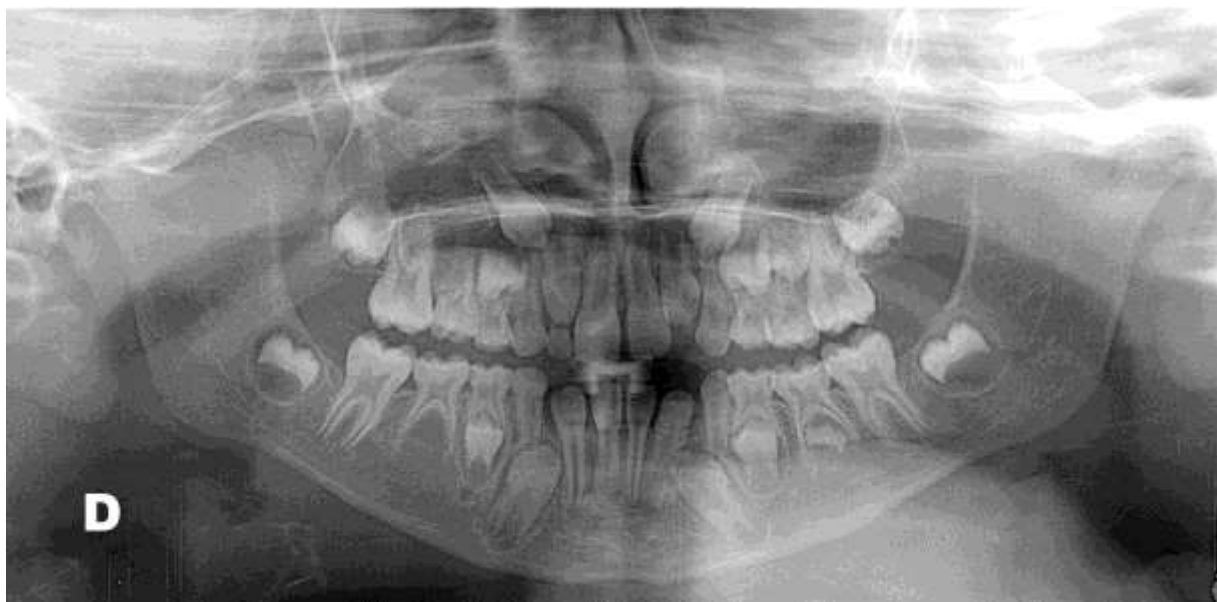

Fig. 14 Rx Ortopanoramica.

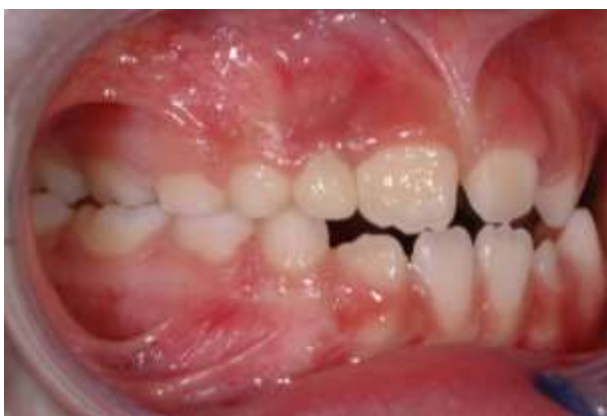

Fig. 15 Foto intraorale. Visione laterale destra.

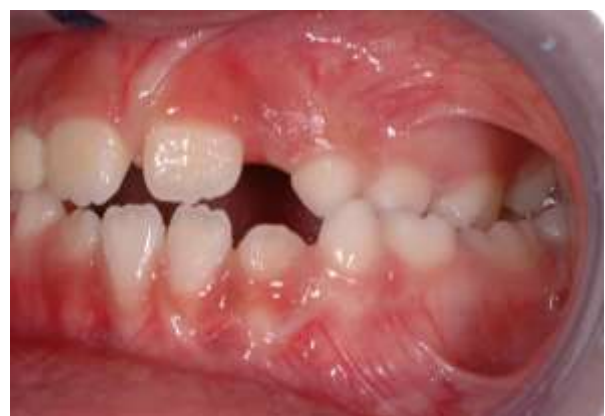

Fig. 16 Foto intraorale. Visione laterale sinistra.

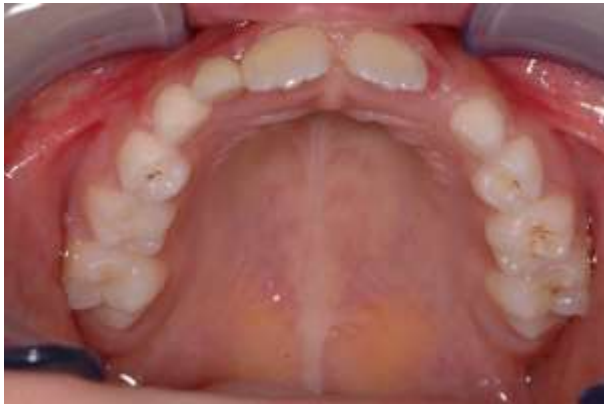

Fig. 17 Foto intraorale. Visione oclusale superiore.

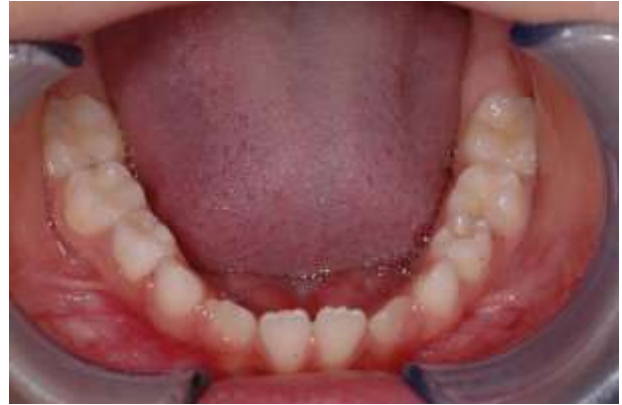

Fig. 18 Foto intraorale. Visione oclusale inferiore.

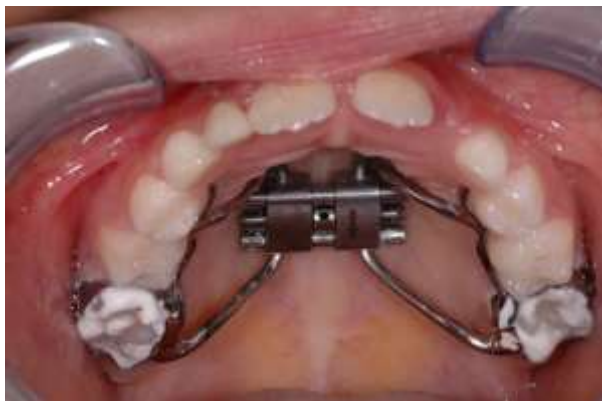

Fig. 19 Foto intraorale. Espansore rapido del palato.

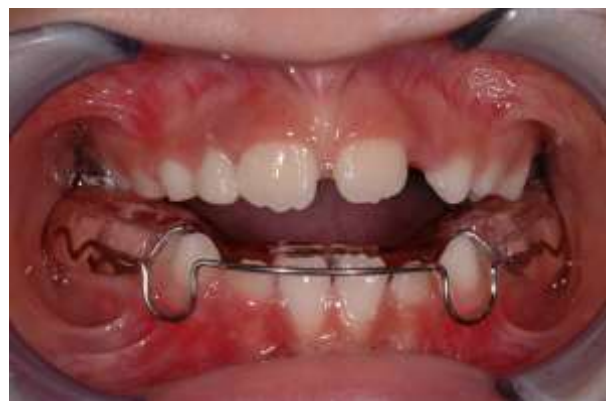

Fig. 20 Foto intraorale. Mantentore di spazio inferiore.

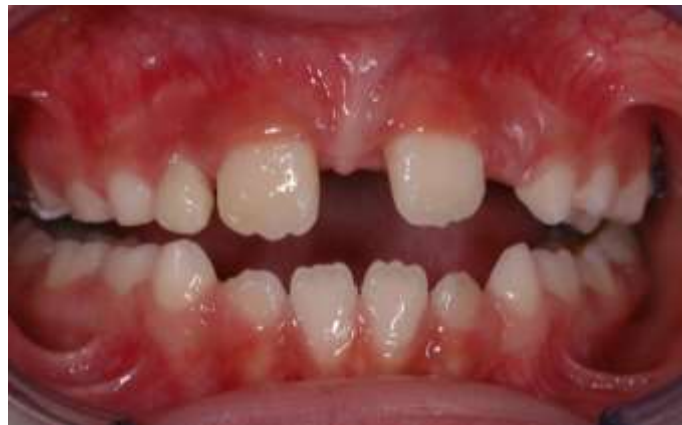

Fig. 21 Foto intraorale. Fine terapia.

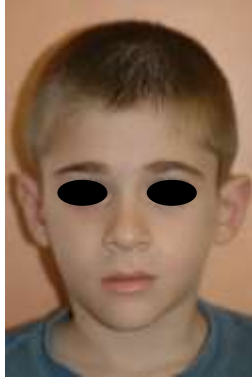

Fig. 22 Foto extraorale.
Visione frontale.

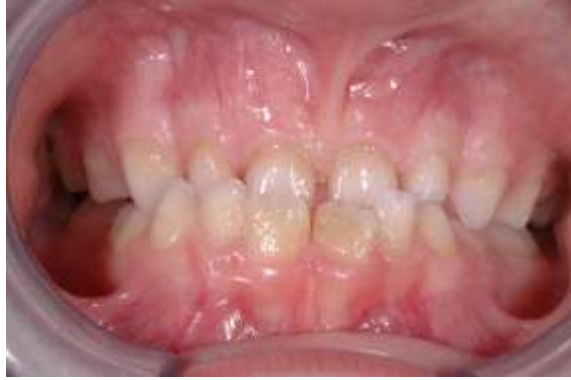

Fig. 23 Foto intraorale. Visione frontale.

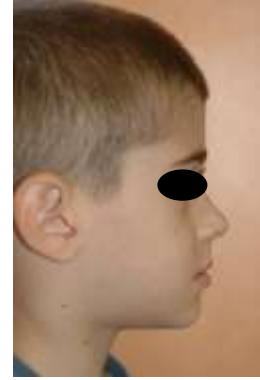

Fig. 24 Foto extraorale.
Visione laterale.




Fig. 25 Rx Ortopanoramica.

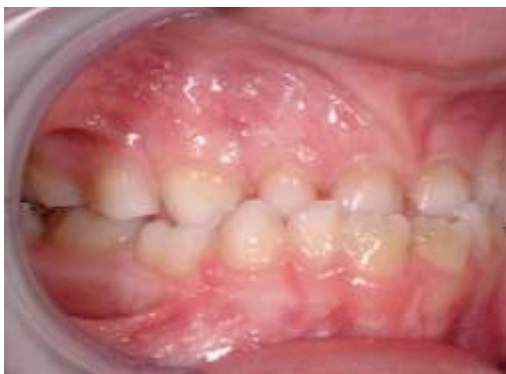

Fig. 26 Foto intraorale. Visione laterale destra.

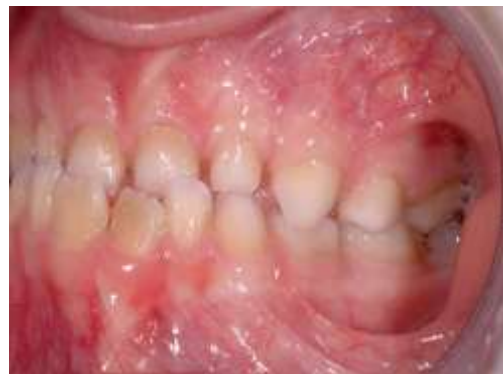

Fig. 27 Foto intraorale. Visione laterale sinistra.

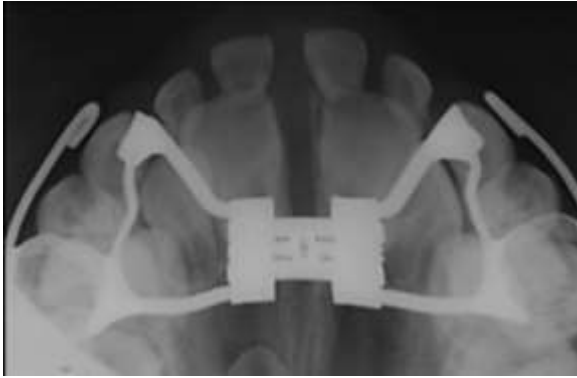


Fig. 28 Rx occlusale dopo espansione rapida del palato.

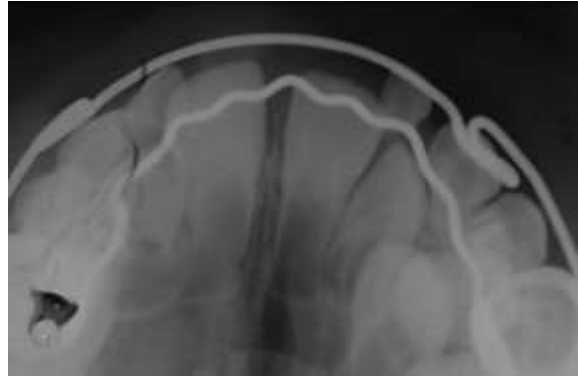


Fig. 29 Rx occlusale dopo 6 mesi che evidenzia l'ossificazione della sutura

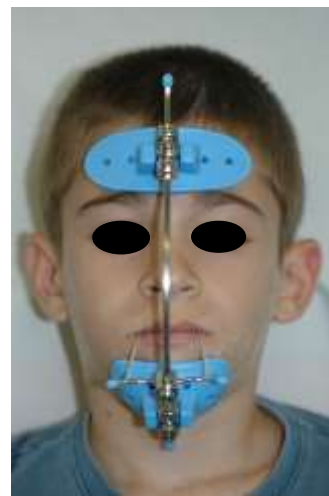
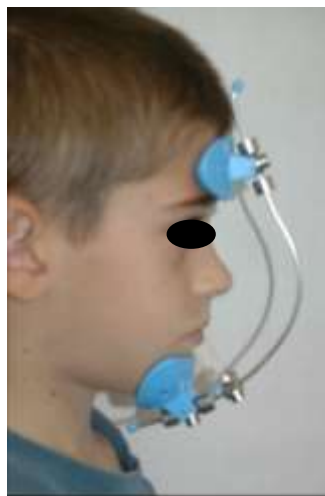


Fig. 30-31 Foto extraorale. Maschera di Delaire.

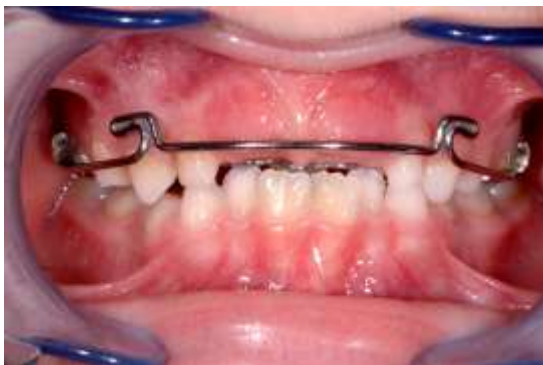

Fig. 32 Visione intraorale. Ferula per maschera di Delaire. Inizio Terapia.

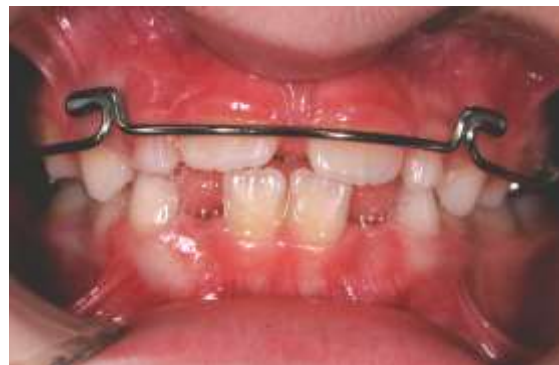

Fig. 33 Visione intraorale. Ferula per maschera di Delaire. Fine Terapia.

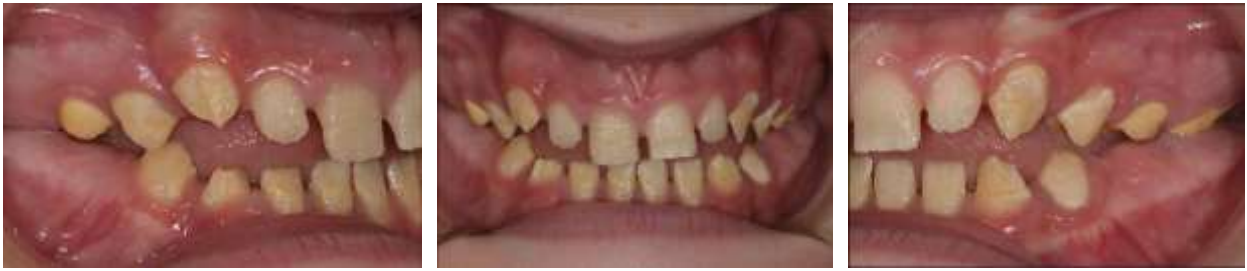

Fig. 34 Foto intraorale. Visione laterale. **Fig. 35** Foto intraorale. Visione frontale. **Fig. 36** Foto intraorale. Visione laterale.

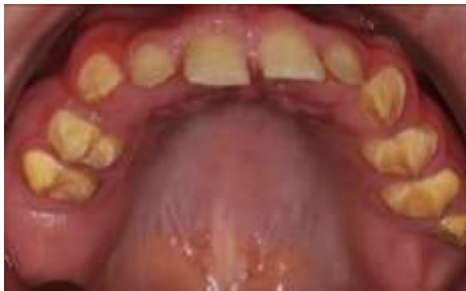

Fig. 37 Foto intraorale. Visione oclusale superiore.

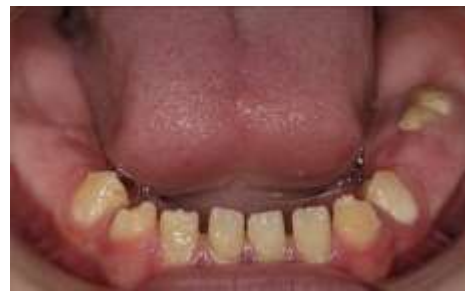

Fig. 38 Foto intraorale. Visione oclusale inferiore.

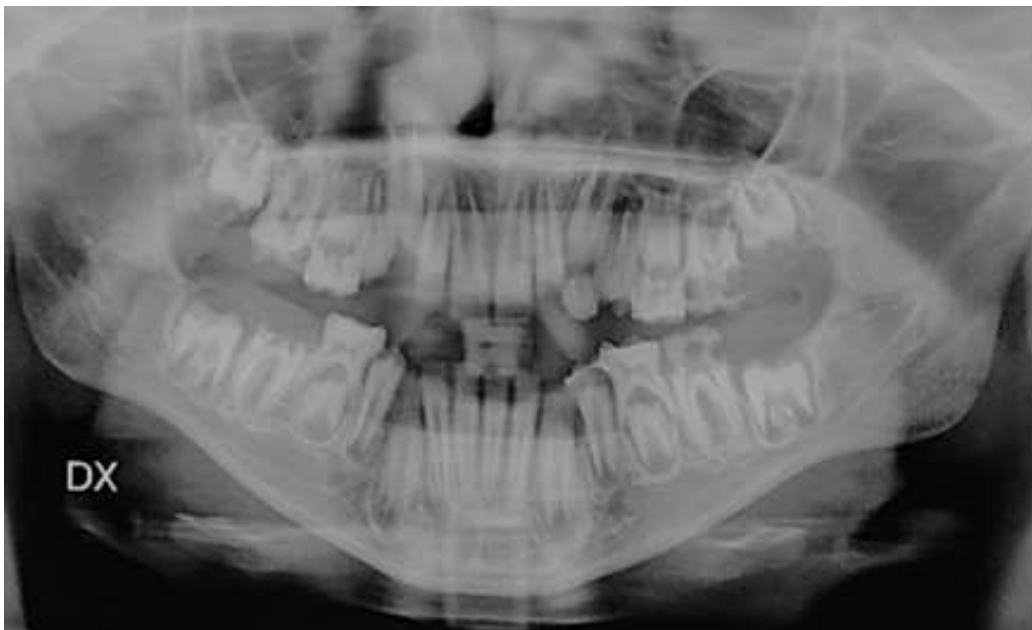

Fig. 39 Rx ortopantomica, anno 2008.

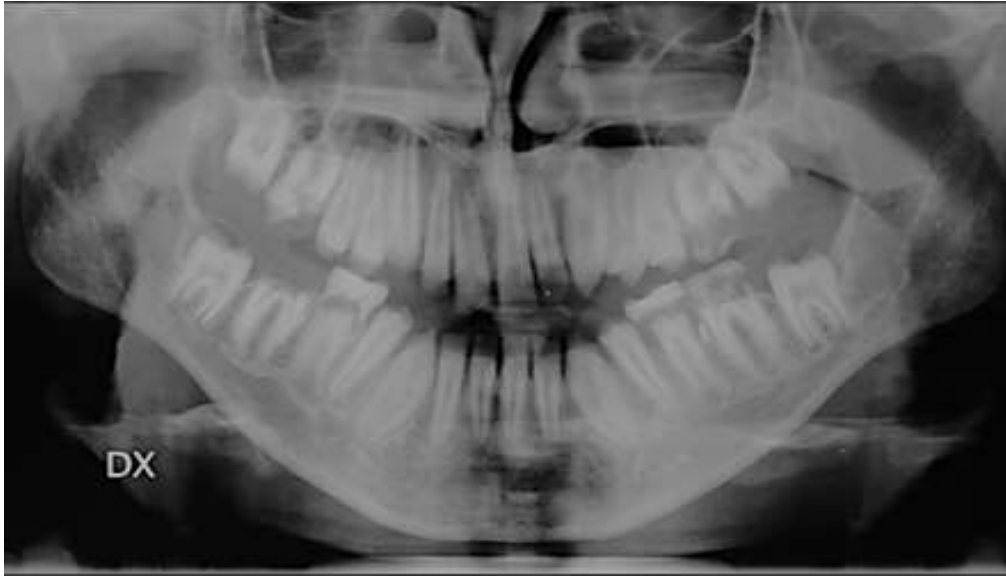

Fig. 40 Rx ortopantomica, anno 2009.

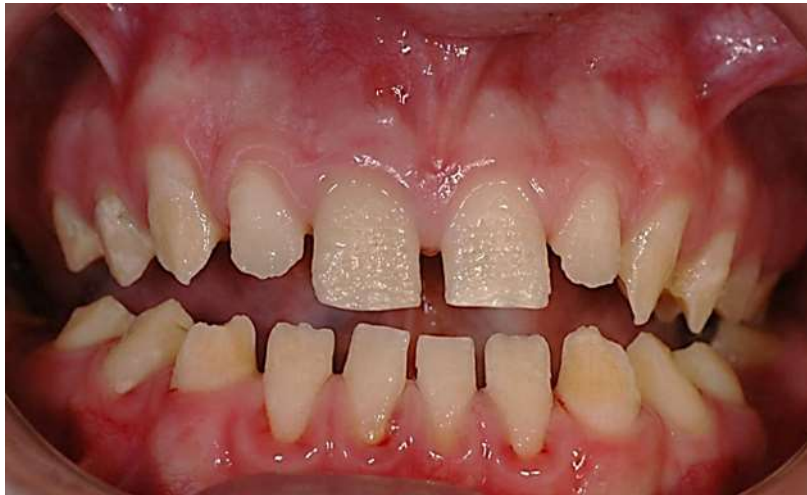

Fig. 41 Foto intraorale. Visione frontale fine terapia.

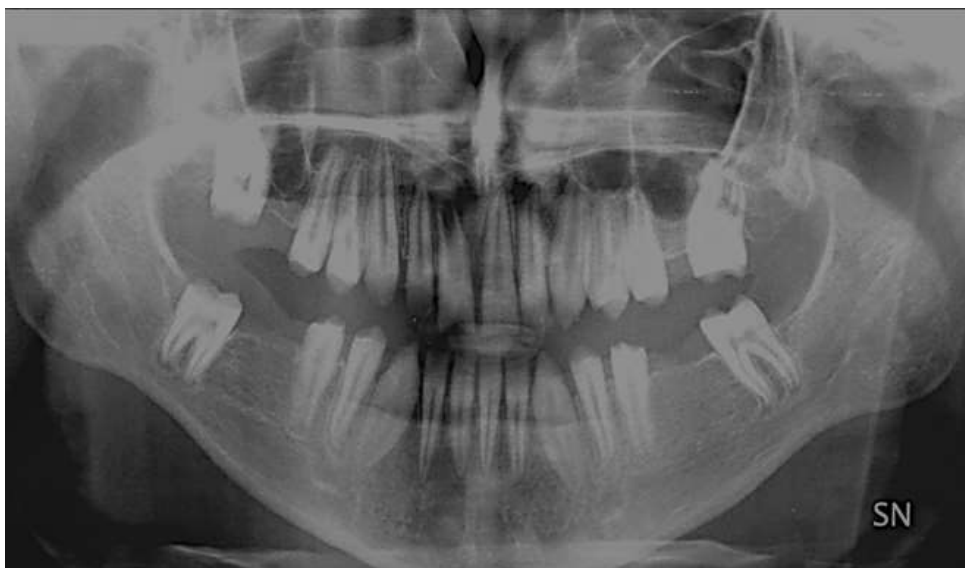

Fig. 42 Rx ortopantomica, anno 2011.



Fig. 43 Foto extraorale.
Visione frontale.

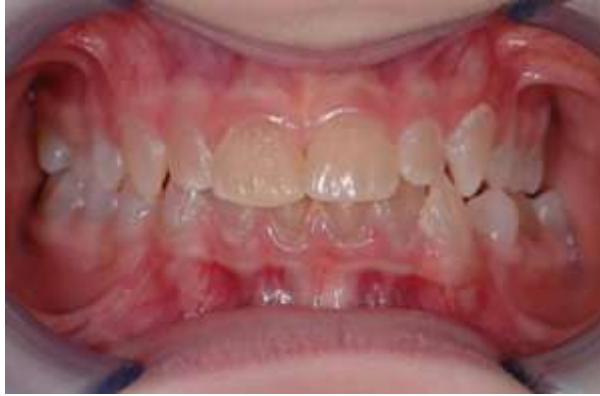

Fig. 44 Foto intraorale. Visione frontale.

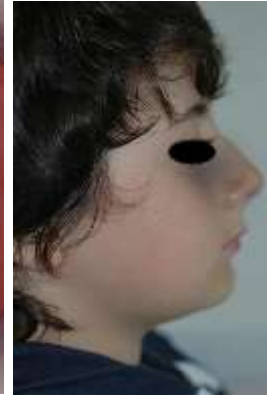

Fig. 45 Foto extraorale.
Visione laterale.

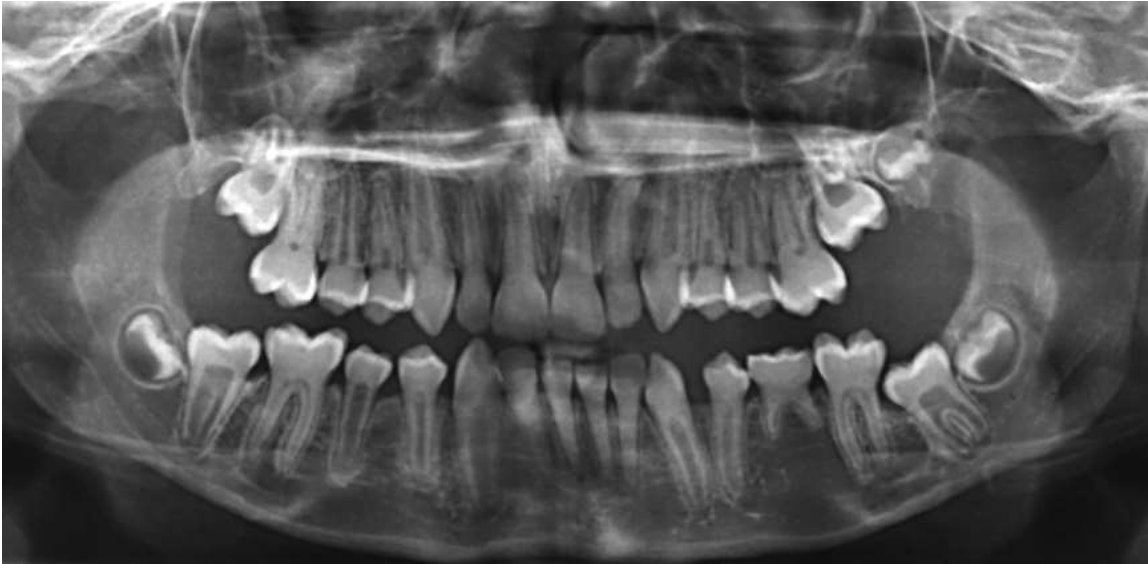


Fig. 46 Rx ortopantomica.

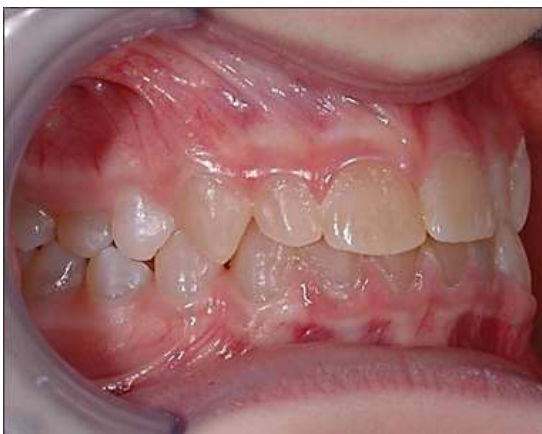

Fig. 47 Foto intraorale. Visione laterale destra.

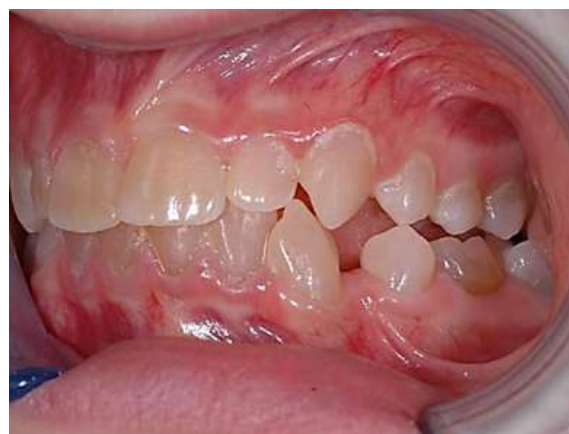

Fig. 48 Foto intraorale. Visione laterale sinistra.

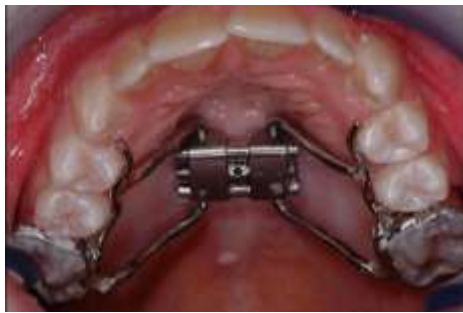

Fig. 49 Foto intraorale. Espansore rapido del palato.

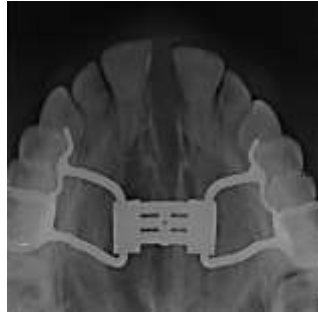

Fig. 50 Rx occlusale dopo espansione rapida del palato.

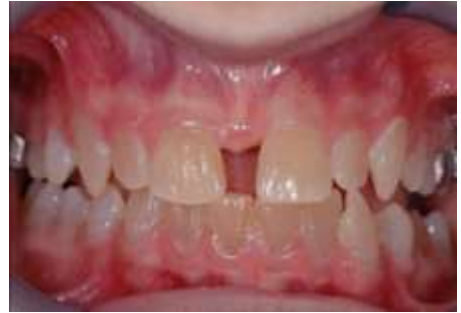

Fig. 51 Foto intraorale. Fine terapia.

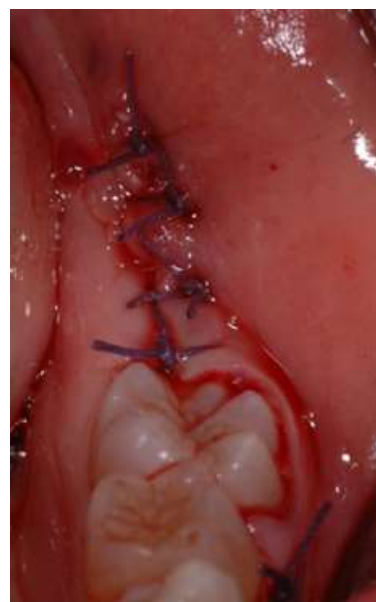
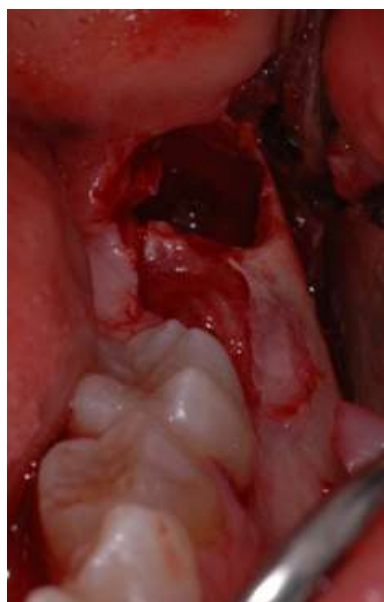
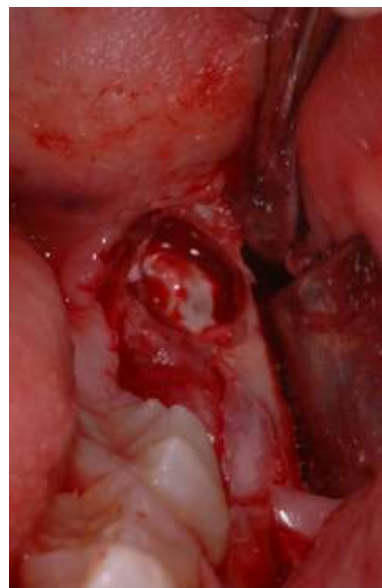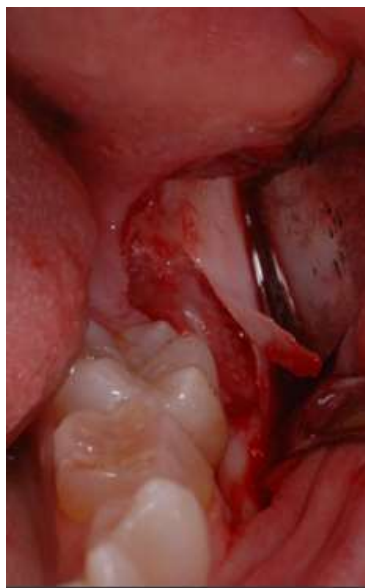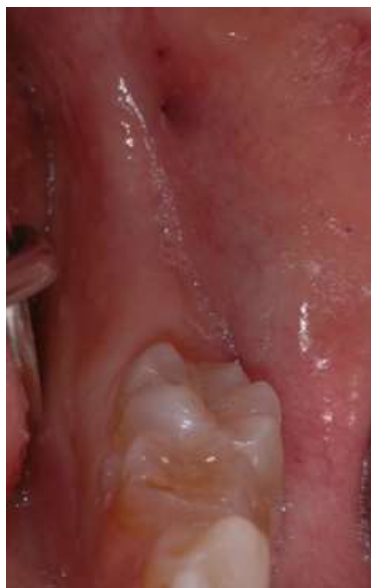Fig. 52 - 56 Intervento di germectomia del 3.8.




Fig. 57 Foto extraorale.
Visione frontale.

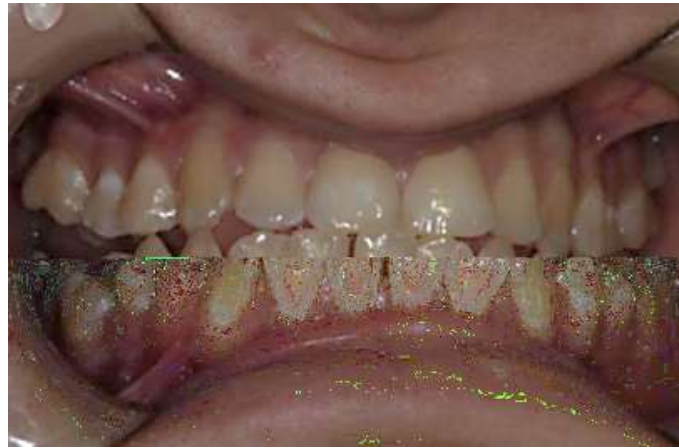

Fig. 58 Foto intraorale. Visione frontale.

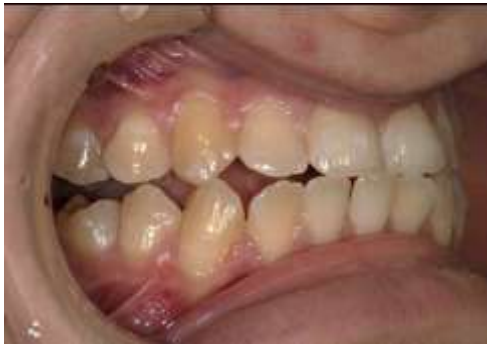

Fig. 59 Foto intraorale. Visione laterale destra.

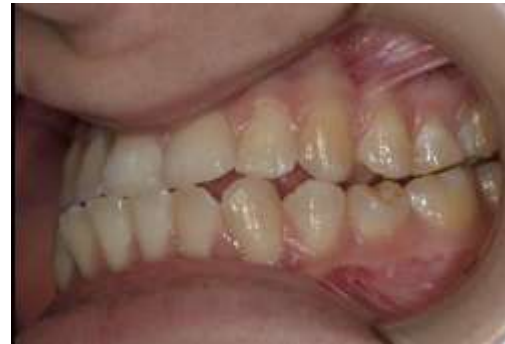

Fig. 60 Foto intraorale. Visione laterale sinistra.

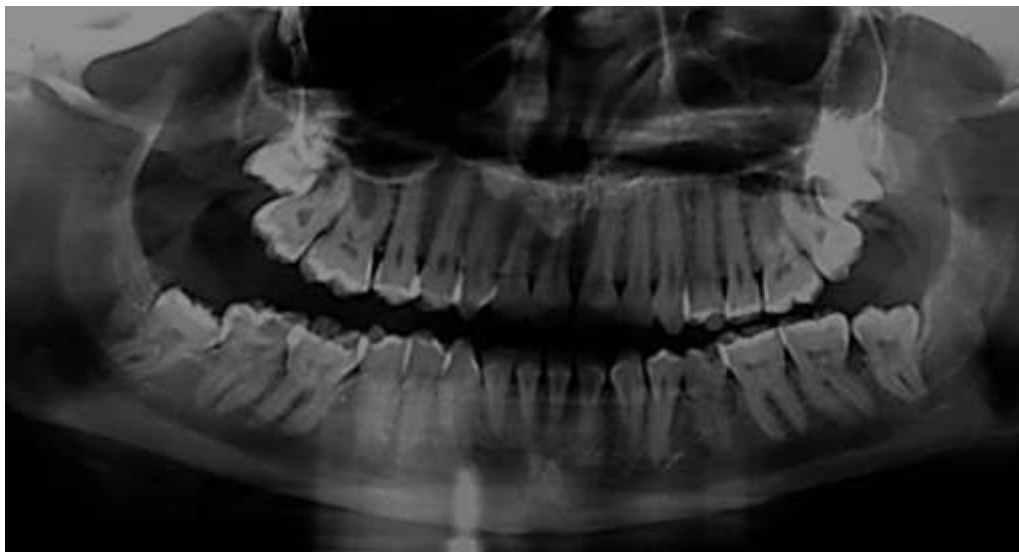


Fig. 61 Rx ortopantomica.

Cap. 6: Risultati e conclusioni

Un approccio multidisciplinare è essenziale per la diagnosi, per la comunicazione con i pazienti e i genitori e per individualizzare il trattamento in base alla severità della malattia ed all'età del paziente. Lo scopo della terapia è raggiungere il massimo della funzionalità a lungo termine e della autonomia che la malattia può permettere.

Infatti, con le appropriate precauzioni (interruzione dell'infusione di bifosfonati per trattamenti ortodontico-ortopedici unita alla copertura antibiotica per i trattamenti chirurgici) i pazienti affetti da tale tipo di patologia tollerano bene le cure odontoiatriche di cui necessitano traendone i dovuti benefici estetici e funzionali.

I bambini affetti da Osteogenesi Imperfetta, inoltre, presentano frequentemente Dentinogenesi Imperfetta, malocclusioni, open-bite e cross mono o bilaterali, diastemi, profili piatti e postura linguale anteriorizzata. Pertanto la visita e il controllo ortodontico in tempi precoci svolge un ruolo importante per ridurre le malocclusioni ed intervenire non solo a livello dentale, ma anche scheletrico con terapie ortodontico-ortopediche.

Il futuro del trattamento medico di questa malattia è incentrato sulla sostituzione delle cellule col gene mutato da parte di cellule normali, essenzialmente mediante trapianto di midollo osseo e la terapia di "antisense suppression" che ha lo scopo di ridurre o bloccare selettivamente l'espressione dell'allele mutante, senza interferire con l'espressione dell'allele normale, trasformando così una forma grave in una lieve.

Vi sono un gran numero di difficoltà tecniche da superare, tuttavia il progresso nel campo della terapia genica sta avanzando rapidamente e noi tutti speriamo che queste terapie divengano accessibili ai pazienti in un futuro non troppo distante.

Cap. 7: Bibliografia

1. Forlino A, Cabral WA, Barnes AM, Marini JC. *New perspectives on osteogenesis imperfecta. Nat Rev Endocrinol. 2011 Jun 14;7(9):540-57.*
2. Byers PH *Osteogenesis Imperfecta. In: Royce PM and Steinmann B, editors. Connective Tissue and its Heritable Disorders: molecular, genetic and medical aspects. New York: Wiley-Liss Inc, 1993: 317-350.*
3. Smith R, Francis MJO, Houghton GR. *The brittle bone syndrome: Osteogenesis Imperfecta. London, Butterworths, 1983.*
4. Cole WG. *The Nicholas Andry Award-1996. The molecular pathology of osteogenesis imperfecta. Clin Orthop 1997; 343 :235-48.*
5. Silience DO, Senn A, Danks DM. *Genetic heterogeneity in Osteogenesis Imperfecta. J Med Genet 1979; 16: 11-16.*
6. Lund AM, Muller J, Skovby F. *Anthropometry of patients with osteogenesis imperfecta. Arch Dis Child 1999; 80: 524-528.*
7. Garretsen AJ, Cremers CW, Huygen PL. *Hearing loss (in nonoperated ears) in relation to age in osteogenesis imperfecta type I. Ann Otol Rhinol Laryngol 1997; 16: 575-82.*
8. Cohn DH, Starman BJ, Blumberg B, Byers PH. *Recurrence of lethal osteogenesis imperfecta due to parental mosaicism for a dominant mutation in a human type I collagen gene (COL1A1). Am J Hum Genet 1990: 46: 591-61.*
9. Byers PH, Tsipouras P, Bonadio JF, et al. *Perinatal lethal osteogenesis imperfecta (OI type II): A biochemically heterogeneous disorder usually due to new mutations in the genes for type I collagen. Am J Hum Genet 1988; 42: 237-48.*
10. Sawin PD, Menezes AH. *Basilar invagination in osteogenesis imperfecta and related osteochondrodysplasias: medical and surgical management. J Neurosurg 1997; 86: 950-60.*
11. O'Connell AC, Marini JC. *Evaluation of oral problems in an osteogenesis imperfecta population. Oral Surg Oral Med Oral Pathol Oral Radiol Endod 1999; 87: 189-96.*
12. Miller ME, Hangartner TN. *Temporary brittle bone disease: association with decreased fetal movement and osteopenia. Calcif Tissue Int 1999; 64: 137-43.*
13. Jones SJ, Glorieux FH, Travers R, Boyde A. *The microscopic structure of bone in normal children and patients with osteogenesis imperfecta: a survey using backscattered electron imaging. Calcif Tissue Int 1999; 64: 8-17.*
14. Moore MS, Minch CM, Kruse RW, et al. *The role of dual energy x-ray absorptiometry in aiding the diagnosis of pediatric osteogenesis imperfecta. Am J Orthop 1998; 27: 797-81.*

15. Lund AM, Hansen M, Kollerup G, et al. Collagen-derived markers of bone metabolism in osteogenesis imperfecta. *Acta Paediatr* 1998; 87: 1131-7.
16. McAllion SJ, Paterson CR. Causes of death in osteogenesis imperfecta. *J Clin Path* 1996; 49: 627-30.
17. Ljunggren O, Lindahl K, Rubin CJ, Kindmark A. Allele-specific gene silencing in osteogenesis imperfecta. *Endocr Dev*. 2011;21:85-90.
18. McHale KA, Tenuta JJ, Tosi LL, McKay DW. Percutaneous intramedullary fixation of long bone deformity in severe osteogenesis imperfecta. *Clin Orthop* 1994; 35: 242-8.
19. Luhmann SJ, Sheridan JJ, Capelli AM, Schoenecker PL. Management of lower-extremity deformities in osteogenesis imperfecta with extensible intramedullary rod technique: a 20-year experience. *J Pediatr Orthop* 1998; 18: 88-94.
20. Engelbert RH, Helders PJ, Keessen W, et al. Intramedullary rodding in type III osteogenesis imperfecta. Effects on neuromotor development in 10 children. *Acta Orthop Scand* 1995; 66: 361-4.
21. Livesley PJ, Webb PJ. Spinal fusion in situ in osteogenesis imperfecta. *Int Orthop* 1996;20: 43-6.
22. Albright JA. Systemic treatment of osteogenesis imperfecta. *Clin Orthop* 1981; 159: 88-96.
23. Pedersen U, Charles P, Hansen HH, Elbrond O. Lack of effects of human calcitonin in osteogenesis imperfecta. *Acta Orthop Scand* 1985; 56: 260-4.
24. Ernst M, Rodan GA. Increased activity of insulin-like growth factor (IGF) in osteoblastic cells in the presence of growth hormone (GH): Positive correlation with the presence of the GH-induced IGF-binding protein BP-3. *Endocrinology* 1990; 127: 87-14.
25. Wergedal JE, Mohan S, Lundy M, Baylink DJ. Skeletal growth factor and other factors known to be present in bone matrix stimulate proliferation and protein synthesis in human bone cells. *J Bone Mineral Res* 1990; 5: 179-86.
26. Marini JC, Bordenick S, Heavner G, et al. The growth hormone and somatomedin axis in short children with osteogenesis imperfecta. *J Clin Endocrinol Metab* 1993; 76: 251-6.
27. Marini JC, Gerber NL. Osteogenesis imperfecta. Rehabilitation and prospects for gene therapy. *JAMA* 1997; 277: 746-50.
28. Durie BG, Katz M, Crowley J. Osteonecrosis of the jaw and bisphosphonates. *Engl J Med*. 2005 Jul 7;353(1):99-12.
29. Hiraga T, Ninomiya T, Hosoya A, Nakamura H. Administration of the bisphosphonate zoledronic acid during tooth development inhibits tooth eruption and formation and induces dental abnormalities in rats. *Calcif Tissue Int*. 2010 Jun;86(6):52-10.

30. Vuorimies I, Toiviainen-Salo S, Hero M, Mäkitie O Zoledronic acid treatment in children with osteogenesis imperfecta. *Horm Res Paediatr.* 2011;75(5):346-53.
31. Kos M. Bisphosphonates promote jaw osteonecrosis through facilitating bacterial colonisation. *Med Hypotheses.* 2011 Aug;77(2):214-5.
32. Smith K. National study of bisphosphonate-induced osteonecrosis of the jaw. *Oral Surgery* 2009; 2(2):55.
33. Landesberg R, Eisig S, Fennoy I, Siris E. Alternative indications for bisphosphonate therapy. *J Oral Maxillofac Surg.* 2009 May;67(5 Suppl):27-34.
34. Hoff AO, Toth BB, Altundag K, Johnson MM, Waeneke CL, Hu M. Frequency and risk factors associated with osteonecrosis of the jaw in cancer patients treated with intravenous bisphosphonates. *Journal of Bone and Mineral Research* 2008; 23 (6): 826-36.
35. Dickinson M, Prince HM, Kirsa S, Zannettino A, Gibbs SDJ, Mileskin L. Osteonecrosis of the jaw complicated bisphosphonate treatment for bone disease in multiple myeloma: an overview with recommendations for prevention and treatment. *Int Med J* 2009; 39(5): 34-16.
36. Antoniazzi F. Growth hormone in combination with bisphosphonate treatment in osteogenesis imperfecta. *Eur J Endocrinol* 2010; 163: 479-487.
37. Majorana A, Bardellini E, Brunelli PC, Lacaita M, Cazzolla AP, Favia G. Dentinogenesis imperfecta in children with osteogenesis imperfecta: a clinical and ultrastructural study. *Int J Paediatr Dent.* 2010 Mar;20(2):112-8.
38. Majorana A, Bardellini E, Brunelli PC, Lacaita M, Cazzolla AP, Favia G. Dentinogenesis imperfecta in children with osteogenesis imperfecta: a clinical and ultrastructural study. *Int J Paediatr Dent.* 2010 Mar;20(2):112-8.
39. Dhaliwal H, McKaig S. Dentinogenesis imperfecta--clinical presentation and management. *Dent Update.* 2010 ;37(6):364-6, 369-71.
40. Barron MJ, McDonnell ST, Mackie I, Dixon MJ. Hereditary dentine disorders: dentinogenesis imperfecta and dentine dysplasia. *Orphanet J Rare Dis.* 2008 Nov 20;3:31.
41. Gallagher GT. A fragile balance. *N Engl J Med.* 2009 Oct 15;361(16):1611.
42. Ljunggren O, Lindahl K, Rubin CJ, Kindmark A. Allele-specific gene silencing in osteogenesis imperfecta. *Endocr Dev.* 2011;21:85-90.
43. Rebecca S. Y. Wong. Mesenchymal Stem Cells: Angels or Demons? *J Biomed Biotechnol.* 2011; 211: 459-510.

44. Freidenstein AJ, Deriglasova UF, Kulagina NN. Precursors for fibroblasts in different populations of haematopoietic cells as detected by the *in vitro* colony assay method. *Experimental Haematology*. 1974;2:83–92.
45. Dominici M, Le Blanc K, Mueller I, et al. Minimal criteria for defining multipotent mesenchymal stromal cells: the International Society for Cellular Therapy position statement. *Cytotherapy*. 2006;8(4):315–317.
46. Jiang YH, Jahagirdar BN, Reinhardt RL, et al. Pluripotency of mesenchymal stem cells derived from adult marrow. *Nature*. 2002;418(6893):41–49.
47. Mafi R, Hindocha S, Mafi P, Griffin M, Khan WS. Sources of adult mesenchymal stem cells applicable for musculoskeletal applications - a systematic review of the literature. *Open Orthop J*. 2011;5 Suppl 2:242-8.
48. Ohlsson LB, Varas L, Kjellman C, Edvardsen K, Lindvall M. Mesenchymal progenitor cell-mediated inhibition of tumor growth *in vivo* and *in vitro* in gelatin matrix. *Experimental and Molecular Pathology*. 2003;75(3):248–255.
49. Tian K, Yang S, Ren Q, et al. p38 MAPK contributes to the growth inhibition of leukaemic tumor cells mediated by human umbilical cord mesenchymal stem cells. *Cellular Physiology and Biochemistry*. 2010;26(6):799–88.
50. Patel SA, Meyer JR, Greco SJ, Corcoran KE, Bryan R, Rameshwar P. Mesenchymal stem cells protect breast cancer cells through regulatory T cells: role of mesenchymal stem cell-derived TGF- β *Journal of Immunology*. 2010;184(10):5885–5894.
51. 70. Li L, Tian H, Yue WM, Zhu F, Li SH, Li WJ. Human mesenchymal stem cells play a dual role on tumor cell growth *in vitro* and *in vivo*. *Journal of Cellular Physiology*. 2011;226(7):1860–1867.
52. Kurtova AV, Balakrishnan K, Chen R, et al. Diverse marrow stromal cells protect CLL cells from spontaneous and drug-induced apoptosis: development of a reliable and reproducible system to assess stromal cell adhesion-mediated drug resistance. *Blood*. 2009;114(20):4441–4450.
53. Rubio D, Garcia S, Paz MF, et al. Molecular characterization of spontaneous mesenchymal stem cell transformation. *PLoS ONE*. 2008;3.
54. Prockop DJ, Kivirikko KI. Collagens: molecular biology, diseases, and potentials for therapy. *Annu Rev Biochem* 1995; 64: 43-34.