

NASCER E CRESCERrevista de pediatria do centro hospitalar do porto
ano 2016, vol XXV, n.º 3

Hemangioma infantil e propranolol oral – recomendações atuais

*Sandrina Carvalho^I, Susana Machado^{II,III}, Manuela Selores^{II,III}***INFANT HEMANGIOMA AND ORAL PROPRANOLOL -
CURRENT RECOMMENDATIONS****ABSTRACT**

Infantile hemangioma is a benign endothelial tumor characterized by rapid growth in the first months of life and spontaneous regression in subsequent years. Since 2008, the use of oral propranolol has been growing with superior efficacy compared to systemic corticosteroids and good safety profile, assuming a frontline position in the treatment of infantile hemangioma. In this paper, the authors propose an update on the latest recommendations for the management of patients with infantile hemangiomas and indication for treatment with oral propranolol.

Keywords: infantile hemangioma; propranolol; infant; children

RESUMO

O hemangioma infantil é um tumor endotelial benigno caracterizado por um rápido crescimento nos primeiros meses de vida e regressão espontânea nos anos subsequentes. Desde 2008, o uso do propranolol oral tem sido crescente com eficácia superior à corticoterapia sistémica e ótimo perfil de segurança, assumindo uma posição de primeira linha no tratamento do hemangioma infantil em idade pediátrica. Na presente revisão, os autores propõem uma atualização sobre as mais recentes recomendações para a abordagem dos doentes com hemangioma infantil e indicação para tratamento com propranolol oral.

Palavras-chave: hemangioma infantil; propranolol; lactente; criança

Nascer e Crescer 2016; 25(3): 154-8

^I S. de Dermatologia, Centro Hospitalar do Porto.
4099-001 Porto, Portugal.
carvalhosandrine@gmail.com

^{II} S. de Dermatologia e Unidade de Investigação em Dermatologia,
Centro Hospitalar do Porto. 4099-001 Porto, Portugal.
susanamlmachado@gmail.com; dermat@sapo.pt

^{III} Instituto de Ciências Biomédicas Abel Salazar, Universidade do Porto.
4050-313 Porto, Portugal.
susanamlmachado@gmail.com; dermat@sapo.pt

INTRODUÇÃO

O hemangioma infantil (HI) é um tumor vascular frequentemente observado em idade pediátrica.¹ Foram identificados como potenciais fatores de risco: o sexo feminino, a prematuridade e o baixo peso ao nascer.²

A fisiopatologia permanece desconhecida.³ Na evolução natural do HI, distinguem-se três fases: proliferação, maturação e regressão espontânea. Frequentemente inaparente ao nascer, o HI surge e desenvolve-se rapidamente durante as primeiras semanas de vida, com involução progressiva nos anos subsequentes.⁴

O HI pode aparecer em qualquer área da pele embora seja mais comumente encontrado ao nível da cabeça e do pescoço variando consideravelmente na sua extensão e profundidade.⁵ A maioria é superficial e bem delimitado, de cor vermelho-vivo. O hemangioma profundo é mais raro e surge com pele suprajacente normal ou azulada.² O atingimento visceral (hepático, aerodigestivo e/ou urogenital) é mais frequentemente observado em crianças com múltiplos hemangiomas.⁶

A maioria dos hemangiomas infantis regride espontaneamente sem necessidade de tratamento (90% regredem totalmente até aos 9 anos de idade).⁷ No entanto, em determinadas situações será necessário ponderar a introdução de uma terapêutica (ex.: propranolol oral, corticoterapia sistémica, corticoterapia tópica ou intralesional, timolol tópico, laserterapia e/ou cirurgia).⁸⁻¹²

O PROPRANOLOL

O propranolol é um betabloqueador não selectivo que actua ao nível dos receptores β_1 e β_2 . É utilizado desde há 40 anos para o tratamento de múltiplas patologias cardíacas com óptimo

perfil de segurança em idade adulta.¹³ Em 2008, Leauté-Labreze *et al* observaram incidentalmente uma acentuada redução das dimensões de um volumoso HI facial no decorrer da administração de propranolol (3mg/kg/dia) para controlo de uma miocardiopatia hipertrófica.¹⁴ Desde então, o propranolol tem demonstrado a sua superioridade comparativamente aos corticóides sistémicos (maior eficácia e menor número de efeitos laterais), assumindo uma posição de primeira linha no tratamento do HI.¹⁵

Foram propostos três mecanismos de acção para os efeitos precoces, intermédios e tardios do propranolol no HI: a) vasoconstricção, responsável pela mudança rápida da cor; b) bloqueio do eixo renina-angiotensina com consequente diminuição da produção de fatores proangiogénicos, tal como o fator de crescimento endotelial vascular (VEGF); c) apoptose das células endoteliais.¹⁶

Os principais efeitos laterais do propranolol incluem: hipotensão, bradicardia, hipoglicemia e broncospasmo, tal como extremidades frias, fadiga, sonolência, insónias, náuseas, vómitos, diarreia, caries e erupções cutâneas psoriasiformes.¹⁷

ABORDAGEM DOS DOENTES COM INDICAÇÃO PARA PROPRANOLOL ORAL

As principais indicações para o tratamento do HI são: ulceração; localização com risco de compromisso visual, interferência com a alimentação ou risco de deformidade estética (ex.: nariz, pavilhão auricular, lábios...) e HI potencialmente fatal (obstrução da via aérea, localização hepática e insuficiência cardíaca de alto débito).⁶ A ulceração e a localização peri-ocular são as indicações mais frequentemente responsáveis pela prescrição do tratamento betabloqueador (Figura 1-2).

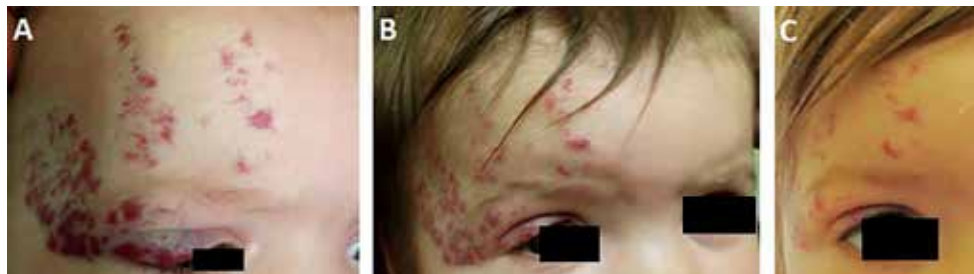

Figura 1 – Hemangioma infantil da região periocular direita em criança com 6 meses de idade (A). Avaliação da eficácia do propranolol oral após, respetivamente, 1 mês (B) e 5 meses (C) de tratamento.

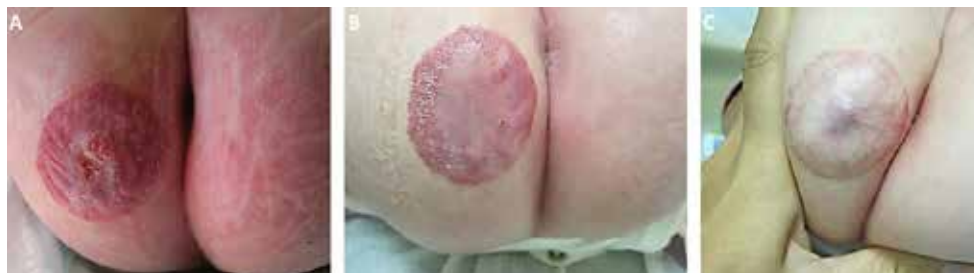

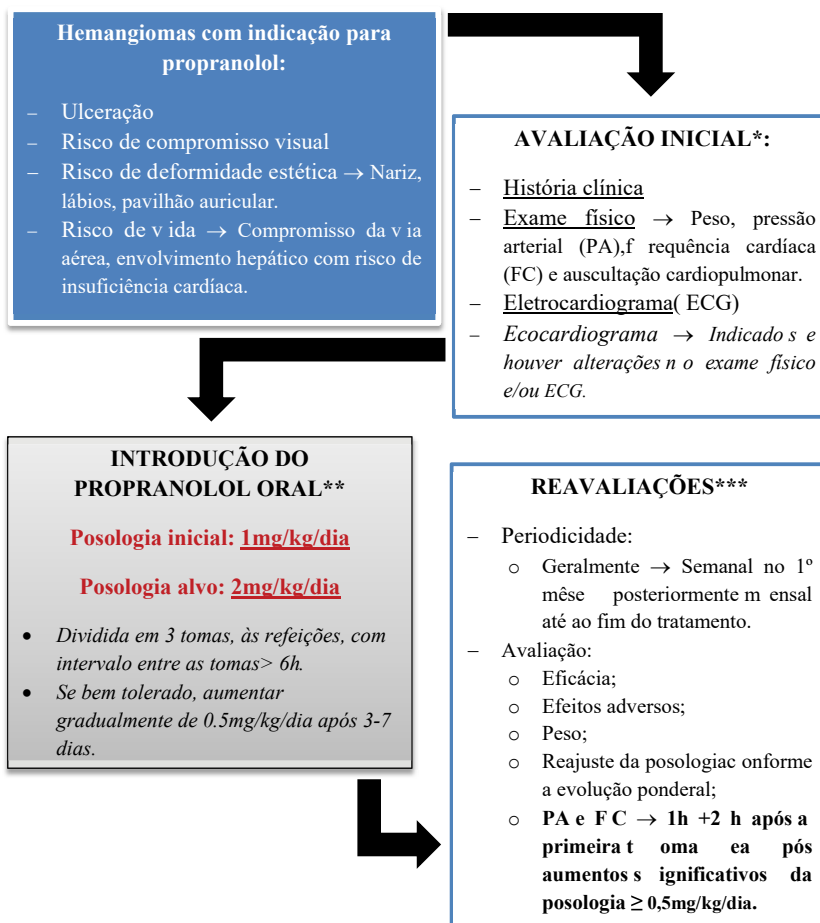
Figura 2 – Hemangioma infantil ulcerado da nádega direita em lactente com 4 meses de idade (A). Avaliação da eficácia do propranolol oral após, respetivamente, 1 mês (B) e 2 meses (C) de tratamento. É de salientar que uma acentuada melhoria da dor ocorreu apenas 1 semana após a introdução do tratamento betabloqueador.

Previamente à introdução do propranolol oral, todos os doentes devem ser avaliados. É necessária a realização de uma história clínica detalhada, exame físico (tensão arterial, frequência cardíaca, auscultação cardiopulmonar) e eletrocardiograma (ECG) para excluir a presença de contraindicações (bradicardia sinusal, hipotensão, bloqueio auriculoventricular de 2º e 3º grau, insuficiência cardíaca, asma brônquica ou hipersensibilidade ao propranolol) (Gráfico 1).¹⁸

Devido ao pequeno número de crianças com alterações eletrocardiográficas, certos autores sugerem que a realização do ECG seja limitada aos casos de bradicardia, ritmo cardíaco irregular, história familiar de arritmias ou cardiopatias congénitas e/ou história materna de patologia do tecido conjuntivo.¹⁹ O ecocardiograma está indicado se forem observadas alterações no exame físico ou no electrocardiograma.¹⁵

Não está comprovado o benefício da administração do propranolol em regime de internamento, exceto em determinadas situações: idade <8 semanas de vida (corrigida para a idade gestacional), presença de comorbilidades e/ou casos sociais (20). Drolet *et al* recomenda que a pressão arterial e a frequência cardíaca dos doentes tratados em regime de ambulatório sejam avaliadas 1h e 2h após a primeira toma de propranolol oral, tal como após cada aumento significativo da posologia $\geq 0.5\text{mg/kg/dia}$.¹⁸ Por rotina, não está recomendada a medição dos níveis glicémicos. No entanto, de forma a minimizar o risco de hipoglicemia, a toma do propranolol é efetuada às refeições e deverá ser interrompida em caso de intercorrência infecciosa associada a diminuição do aporte calórico.²⁰ Neste contexto, a educação parental é fundamental no sentido de realizar refeições frequentes e identificar os

Gráfico 1 – Abordagem para a introdução do propranolol no tratamento do hemangioma infantil (segundo recomendações de Drolet BA *et al*, 2013)



*Contraindicações para a introdução do propranolol: choque cardiogénico, bradicardia sinusal, hipotensão, bloqueio auriculoventricular de 2º e 3º grau, insuficiência cardíaca, asma brônquica, alergia ao propranolol. **A introdução do propranolol em regime de internamento está indicada para lactentes com idade ≤ 8 semanas (corrigida para a idade gestacional) e/ou comorbilidades. ***Por rotina, não está recomendada a avaliação da glicemia (ensino dos pais com indicação para refeições frequentes, identificação dos sinais de hipoglicemia e suspender o propranolol em caso de intercorrência infecciosa com diminuição do aporte calórico)

sinais de alarme associados a hipoglicemia, hipotensão e/ou bradicardia.

As recomendações publicadas em Janeiro de 2013 para o tratamento de crianças com propranolol oral sugerem uma posologia inicial de 1mg/kg/dia repartida em 3 tomas diárias de 8 em 8h (T^{1/2} propranolol de 3-6 horas) com aumento progressivo de 0.5mg/kg/dia após 3-7 dias de tratamento até atingir a posologia alvo de 2mg/kg/dia.¹⁸ O betabloqueador é geralmente mantido até ao final teórico da fase proliferativa por volta dos 12 meses de idade, sendo que a sua suspensão imediata não parece estar associada a um maior risco de efeitos laterais.¹⁵

É de salientar que certos hemangiomas mais profundos poderão proliferar durante mais tempo, justificando o prolongamento do tratamento para além dos 12 meses de idade.²¹ Por outro lado, dados recentes também têm demonstrado alguma eficácia do propranolol na fase involutiva.¹⁵⁻²²

Embora os doentes que não respondem ao propranolol sejam pouco frequentes, a existência de não respondedores primários permanece sem explicação, sendo necessários mais estudos para determinar os mecanismos de ação do tratamento betabloqueador.²³ Em caso de recidiva, a reintrodução do propranolol é geralmente eficaz, reforçando a hipótese de uma maior duração da fase proliferativa em determinados hemangiomas.²⁴

Os hemangiomas faciais segmentares de grandes dimensões estão frequentemente associados a malformações complexas (PHACE - *Posterior Fossa Malformation + Hemangioma + Arterial Anomalies + Coarctation of the aorta + Eye abnormalities*). A administração do propranolol em doentes com síndrome PHACE é controversa devido ao risco de acidente vascular cerebral. A introdução da terapêutica betabloqueadora não está contraindicada em crianças com PHACE, no entanto estes últimos deverão ser submetidos a um exame cardiológico e neuro-imagiológico completo para excluir eventuais alterações vasculares que aumentam o risco de isquemia cerebral (aplasia, hipoplasia ou oclusão de uma artéria cerebral major; coarctação da aorta).²⁵

CONCLUSÃO

O propranolol é mais eficaz, barato e está associado a uma menor incidência de efeitos laterais comparativamente aos corticóides orais. No entanto, a decisão terapêutica é baseada numa avaliação individual tendo em conta fatores como a idade da criança, o tamanho e a localização do hemangioma, a fase de desenvolvimento em que se encontra e o atingimento de outros órgãos. Idealmente o tratamento deverá ser iniciado na fase proliferativa de modo a minimizar as sequelas resultantes do crescimento do HI. Uma avaliação multidisciplinar envolvendo dermatologistas, pediatras, médicos de família, cardiologistas pediátricos e cirurgiões pediátricos é fundamental para a atempada e adequada orientação destes doentes. Encontram-se em estudo outros betabloqueadores mais cardiosseleativos, tal como o atenolol, para o tratamento do HI.¹⁸

REFERÊNCIAS BIBLIOGRÁFICAS

1. Kilcline C, Frieden IJ. Infantile hemangiomas: how common are they? A systemic review of the medical literature. *Pediatr Dermatol.* 2008; 25: 168.
2. Chiller KG, Passaro D, Frieden IJ. Hemangiomas of infancy: clinical characteristics, morphologic subtypes, and their relationship to race, ethnicity, and sex. *Arch Dermatol.* 2002; 138: 1567.
3. Barnes CM, Huang S, Kaipainen A. Evidence by molecular profiling for a placental origin of infantile hemangioma. *Proc Natl Acad Sci USA.* 2005; 102: 19097.
4. Bruckner AL, Frieden IJ. Hemangiomas of infancy. *J Am Acad Dermatol.* 2003; 48: 477.
5. Drolet BA, Esterly NB, Frieden IJ. Hemangiomas in children. *N Engl J Med* 1999; 341: 173.
6. Haggstrom AN, Drolet BA, Baselga E, Chamlin SL, Garzon MC, Horii KA, *et al.* Prospective study of infantile hemangioma: clinical characteristics predicting complications and treatment. *Pediatrics.* 2006; 118: 882-7.
7. Chang LC, Haggstrom AN, Drolet BA. Growth characteristics of infantile hemangiomas: implications for management. *Paediatrics.* 2008; 122: 360.
8. Chan YC, Giam YC. Guidelines of care for cutaneous hemangiomas. *Ann Acad Med Singapore.* 2005; 34: 117-23.
9. Bennett ML, Fleischer AB, Chamlin SL, Frieden IJ. Oral corticosteroid use is effective for cutaneous hemangiomas. *Arch Dermatol* 2001; 137: 1208-13.
10. Pandey A, Gangopadhyay AN, Sharma SP, Kumar V, Gupta DK, Gopal SC. Evaluation of topical steroids in the treatment of superficial hemangioma. *Skinmed.* 2010;8: 9-11.
11. Moehrle M, Léauté-Labrèze C, Schmidt V, Rocken M, Poets CF, Goelz R. Topical timolol for small hemangiomas of infancy. *Pediatr Dermatol.* 2013; 30: 245-9.
12. Brusino N, Bonan P, Cannarozzo G, Moretti S, Lotti T, Campolmi P. Laser use in infantile hemangiomas, when and how. *Dermatol Ther.* 2012; 25: 314-21.
13. Melo IS, Gonçalves V, Anjos R. Propranolol nos hemangiomas infantis: casuística nacional com 30 doentes. *Acta Pediatr Port.* 2012; 43: 190-4.
14. Léauté-Labrèze C, de la Roque ED, Hubiche T, Boralevi F, Thambo JB, Thaieb A. Propranolol for severe hemangiomas of infancy. *N Engl J MeF.* 2008; 358: 2649-51.
15. Sanchez-Carpintero I, Ruiz-Rodríguez R, Lopez-Gutierrez. Propranolol in the Treatment of infantile hemangioma: clinical effectiveness, risks and recommendations. *Actas Dermosifiliogr.* 2011;102: 766-79.
16. Greenberg S, Bischoff J. Infantile haemangioma – mechanisms of drug action on a vascular tumor. *Cold Spring Harb Perspect Med.* 2011; 1: a006460.
17. Pereira J, Banquart-Leitão J. Propranolol como tratamento de primeira linha dos hemangiomas da infância. *SPDV.* 2014; 72: 101-8.
18. Drolet BA, Frommelt PC, Chamlin SL, Haggstrom A, Bauman NM, Chiu YE, *et al.* Initiation and use of propranolol for

- infantile hemangioma: report of a consensus conference. *Pediatrics*. 2013; 131: 128-40.
19. Raphael MF, Breugem CC, Vlasveld FAE, de Graaf M, Sliker MG, Pasmans SGMA, *et al*. Is cardiovascular evaluation necessary prior to and during beta-blocker therapy for infantile hemangiomas? A cohort study. *J Am Acad Dermatol*. 2014; 72: 465-72.
20. Lee KC, Bercovitch L. Update on infantile hemangiomas. *Semin Perinatol*. 2013; 37: 49-58.
21. Li YC, McCahon E, Rowe NA, Martin PA, Wilcsek GA, Martin FJ. Successful Treatment of infantile haemangiomas of the orbit with propranolol. *Clin Experiment Ophthalmol*. 2010;38: 554-9.
22. Manunza F, Syed S, Laguda B, Linward J, Kennedy H, Gholam K, *et al*. Propranolol for complicated infantile haemangiomas: a case series of 30 infants. *Br J Dermatol*. 2010;162: 466-8.
23. Caussé S, Aubert H, Saint-Jean M, Puzenat E, Bursztejn AC, Eschard C, *et al*. Propranolol-resistant infantile haemangiomas. *Br J Dermatol*. 2013; 169: 125-9.
24. Shehata N, Powell J, Dubois J, Hatami A, Rousseau E, Ondrejchak S, *et al*. Late rebound of infantile hemangioma after cessation of oral propranolol. *Pediatr Dermatol*. 2013. 30: 587-91.
25. NG SY, Kader Ibrahim SB. A case of PHACES syndrome with successful treatment of facial haemangioma with propranolol. *Med J Malaysia*. 2013; 4: 364-5.

ENDEREÇO PARA CORRESPONDÊNCIA

Sandrina Carvalho
Serviço de Dermatologia
Centro Hospitalar do Porto
Largo Prof. Abel Salazar,
4099-001 Porto
Email: carvalhosandrine@gmail.com

Recebido a 05.10.2015 | Aceite a 18.04.2016