

Caso Clínico

MAJOR MULTIFORME ERYTHEMA WITH SERTRALINE

Sandrina Carvalho¹, Madalena Sanches², Glória Cunha Velho², Rosário Alves², Manuela Selores³

¹Interna de Dermatologia/Resident, Dermatology and Venereology, Centro Hospitalar do Porto- HSA, Porto, Portugal

²Assistente Hospitalar de Dermatologia/Consultant, Dermatology and Venereology, Centro Hospitalar do Porto- HSA, Porto, Portugal

³Chefe de Serviço e Diretora do Serviço de Dermatologia/Consultant Chief and Head of Dermatology and Venereology Department, Centro Hospitalar do Porto- HSA, Porto, Portugal

RESUMO – A sertralina é frequentemente utilizada para o tratamento de síndromes depressivas e ansiosas. Os efeitos secundários são geralmente transitórios e dependentes da dosagem. Descrevemos o caso clínico de uma mulher de 76 anos com síndrome depressiva e introdução recente da sertralina que recorreu ao serviço de urgência por febre e erupção cutânea difusa com dois dias de evolução. Ao exame objetivo observavam-se pápulas eritematosas em alvo dispersas pelo corpo e exulcerações da mucosa oral. Foi efetuada uma biopsia cutânea para exame histopatológico com diagnóstico de eritema multiforme major secundário à sertralina. A doente suspendeu o fármaco em causa e iniciou prednisolona oral com resolução do quadro clínico. Embora pouco frequentes, existem casos descritos de reação cutânea grave associada à sertralina.

PALAVRAS-CHAVE – Eritema multiforme/induzido quimicamente; Sertralina/reacções adversas.

MAJOR MULTIFORM ERYTHEMA WITH SERTRALINE

ABSTRACT – Sertraline is frequently used for treatment of depressive and anxiety syndromes. Side effects are usually transient, and dose-dependent. We describe the case of a 76-year-old woman with depressive syndrome, and a history of recent introduction of sertraline who came to the emergency department with fever, and a cutaneous rash with two days of evolution. On examination, we noticed erythematous target papules, and exulcerations of oral mucosa. A skin biopsy was performed for histopathological examination with diagnosis of major multiforme erythema associated with sertraline. The patient stopped the drug in question, and initiated oral prednisolone with good resolution. Although uncommon, there are reported cases of severe skin reaction consequent to sertraline.

KEY-WORDS – Erythema Multiforme/chemically induced; Sertraline/adverse effects.

Conflitos de interesse: Os autores declaram não possuir conflitos de interesse. No conflicts of interest.

Suporte financeiro: O presente trabalho não foi suportado por nenhum subsídio ou bolsa. No sponsorship or scholarship granted.

Direito à privacidade e consentimento escrito / Privacy policy and informed consent: Os autores declaram que pediram consentimento ao doente para usar as imagens no artigo. The authors declare that the patient gave written informed consent for the use of its photos in this article.

Recebido/Received - Fevereiro/February 2015; Aceite/Accepted – Março/March 2015

Correspondência:

Dr.º Sandrina Carvalho
Serviço de Dermatologia, Centro Hospitalar do Porto-EPE
Largo Professor Abel Salazar
4099-001, Porto, Portugal
Tel.: +351222077500
Email: carvalhosandrine@gmail.com

INTRODUÇÃO

A sertralina pertence ao grupo dos inibidores seletivos da recaptção da serotonina, tendo sido aprovada em 1991 pela FDA para o tratamento de síndromes depressivas e/ou perturbações da ansiedade.¹ Os efeitos secundários

documentados são geralmente transitórios e dependentes da dosagem, sendo as náuseas o efeito lateral mais frequente. Embora raros, existem casos descritos de reação cutânea grave associada à sertralina.

Por sua vez, o eritema multiforme (EM) corresponde a

Caso Clínico

uma reação de hipersensibilidade, caracterizada pelo início abrupto de pápulas eritematosas fixas e simétricas, algumas evoluindo para lesões papulosas típicas em alvo ao nível das extremidades. A etiologia pode ser infecciosa, particularmente o *Herpes simplex* e o *Mycoplasma pneumoniae*, mas o EM também pode estar associado a doenças do tecido conjuntivo e medicamentos, tal como as sulfonamidas, as penicilinas e os anti-inflamatórios não esteroides. Existem duas formas de EM: o *minor* e o *major*, distinguidos, respetivamente, pela ausência ou presença de sintomas sistémicos e envolvimento das mucosas.²

Descrevemos o caso clínico de uma doente com EM *major* após ingestão da sertralina.

CASO CLÍNICO

Mulher de 76 anos com antecedentes de síndrome depressiva medicada há 5 anos com trazodona 100mg/dia e alprazolam 1mg/dia que iniciou sertralina oral 8 dias antes numa posologia de 50 mg/dia por indicação do seu psiquiatra assistente. Recorre ao serviço de urgência por arrepios de frio, odinofagia, rubor periocular e erupção cutânea difusa com dois dias de evolução. Ao exame objetivo, a doente encontrava-se febril (38C°) com pápulas eritematosas em alvo algumas com crosta necrótica, atingindo a face (Fig. 1), as

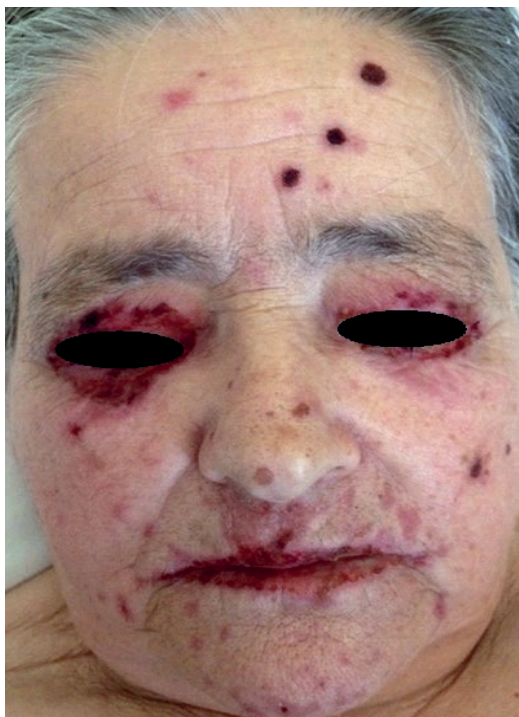

Fig 1 - Pápulas eritematosas exulceradas algumas com crosta necrótica predominantemente ao nível da região periocular e perioral.

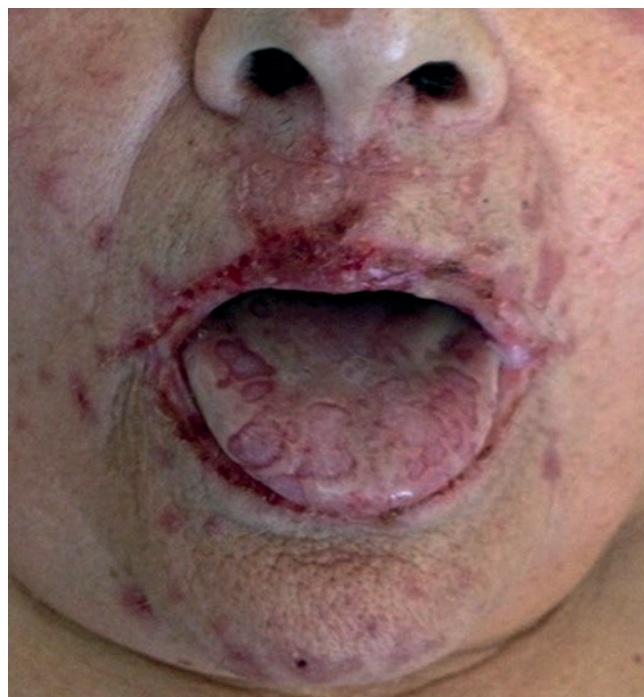

Fig 2 - Exulcerações da língua.

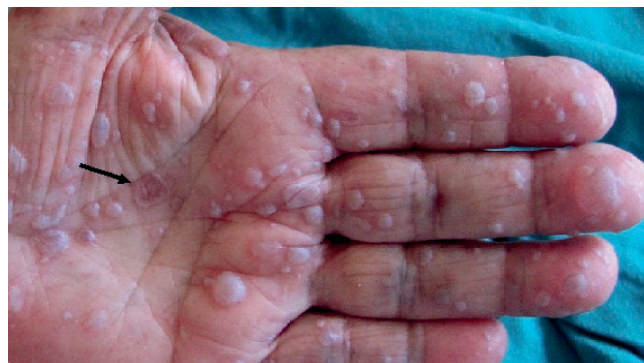

Fig 3 - Pápula eritematosa em alvo com cerca de 0.5cm e bolhas de conteúdo seroso na palma da mão esquerda.

mãos e a região perineal. Na língua e na mucosa oral, observavam-se múltiplas exulcerações (Fig. 2), tal como bolhas de conteúdo seroso ao nível das palmas e das plantas (Fig. 3). O sinal de Nikolsky era negativo.

O estudo analítico demonstrou uma elevação da proteína C reativa (141mg/L) sem outras alterações de relevo. Foi inicialmente colocada a hipótese de rickettsiose, tendo a doente iniciado antibioterapia empírica com doxiciclina endovenosa, sem grande melhoria. Adicionalmente efetuou-se um rastreio séptico (hemoculturas, uroculturas, sedimento

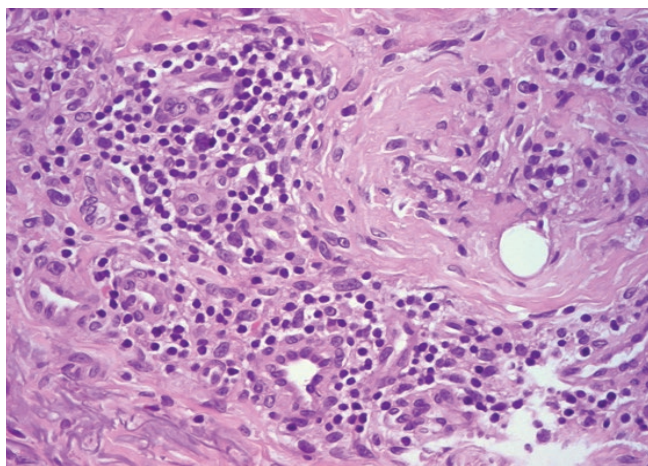


Fig 4 - Infiltrado inflamatório de predomínio linfo-histiocitário em redor do plexo vascular, associado a elastose e fibrose dérmica (H&E, 40x).

urinário, radiografia torácica e serologias para *Herpes simplex* e *Mycoplasma pneumoniae*) sem identificação de agente ou foco infeccioso. Foi pedida a colaboração da Dermatologia e realizada uma biopsia cutânea para exame histopatológico que demonstrou a presença de um infiltrado inflamatório de predomínio linfo-histiocitário (Fig. 4). O estudo de imunofluorescência direta demonstrou depósitos de fibrinogénio ao nível da membrana basal e depósitos de C4 e IgM nos corpos citoides.

Assumiu-se o diagnóstico de EM *major* associado à sertralina (8 pontos na escala de Naranjo³), tendo sido esta última suspensa. Localmente, as bolhas foram puncionadas. Aplicou-se soluto de eosina a 2% nas exulcerações e ácido fusídico 20 mg/g em pomada nas crostas. Foi iniciada prednisolona oral 30 mg/dia, com rápida melhoria das lesões cutâneas, resolução da febre e normalização dos parâmetros inflamatórios.

DISCUSSÃO

A revisão da literatura permitiu a identificação de outras reações cutâneas graves associadas à toma de sertralina, tal como o síndrome de Stevens-Johnson,^{4,5} a necrólise epidérmica tóxica^{4,6} e a pustulose exantemática aguda⁷. Também se encontram descritos casos esporádicos de fototoxicidade⁸ e EM semelhante à doente anteriormente descrita,^{9,10} sendo de particular interesse o caso clínico de uma criança que desenvolveu um EM com baixa dosagem de sertralina.⁹

O tratamento do EM *major* inclui a suspensão do fármaco em causa e a administração de um corticoide oral (ex.: prednisolona 0.5-1mg/kg-dia) em esquema de redução progressiva, acompanhando a evolução clínica do doente. Nos casos refratários, poderá ser necessário recorrer à administração

de outros imunomoduladores sistémicos (imunoglobulinas, ciclosporina ou ciclofosfamida).¹

A evidência clínica atual sugere que a maioria das reações medicamentosas cutâneas esteja associada a uma reação imunológica de hipersensibilidade tardia de tipo IV.¹¹ Neste contexto, as provas epicutâneas de contacto têm sido úteis e seguras na identificação dos fármacos causadores de erupções cutâneas graves, particularmente em casos de DRESS ou pustulose exantemática aguda.¹² Embora a sensibilidade seja inferior no EM,¹³ a realização dos testes epicutâneos poderia ter confirmado o papel da sertralina no caso clínico anteriormente descrito. No entanto, convém salientar que um teste negativo não anula a imputabilidade de um fármaco. Este último poderá não ter alcançado as células imunocompetentes em quantidades suficientes por utilização de uma concentração demasiado baixa do princípio ativo ou veículo inapropriado. Por outro lado, as lesões cutâneas podem ser despoletadas por um metabolito do fármaco, conservantes, interações medicamentosas ou efeitos tóxicos não imunomediados.

As provas epicutâneas devem ser efetuadas idealmente 6 semanas após a resolução da erupção cutânea e 1 mês após a suspensão da medicação imunossupressora. Em caso de reação medicamentosa grave, certos autores recomendam que os fármacos sejam inicialmente testados com diluições sequenciais (0.1%, 1%, 10% e 30% em vaselina branca) para evitar o risco de recidiva.¹²⁻¹³ Quando possível, os ingredientes inertes (corantes e conservantes) devem ser obtidos a partir do fabricante e testados separadamente. Embora possuam maior risco de complicações, os testes intradérmicos e os *prick tests* podem ser utilizados quando as provas epicutâneas são negativas.¹³

REFERÊNCIAS

1. FDA Approved Labeling for Zoloft® for the Treatment of Social Anxiety Disorder. [consultado em Janeiro 2015] Disponível em: http://www.fda.gov/ohrms/dockets/ac/04/briefing/4006b1_06_zoloft-label.pdf
2. Bologna JL, Jorizzo JL, editors. *Dermatology*, 2nd ed. Philadelphia: Elsevier; 2013.
3. Naranjo CA, Busto U, Sellers EM, Sandor O, Ruiz I, Roberts EA, et al. A method for estimating the probability of adverse drug reactions. *Clin Pharmacol Ther.* 1981; 30:239-45.
4. Mockenhaupt M, Viboud C, Dunant A, Naldi L, Halevy S, Bavnick JN, et al. Stevens-Johnson syndrome and toxic epidermal necrolysis: assessment of medication risks with emphasis on recently marketed drugs. The EuroSCAR-study *J Invest Dermatol.* 2008;128:35-44.
5. Jan V, Toledano C, Mchet L, Mchet MC, Vaillant L, Lorette G. Stevens-Johnson syndrome after sertraline. *Acta Derm Venereol.* 1999;79:401.

Caso Clínico

6. Kirkup ME, Sheffield EA, Sacks LJ, Sansom JE. Delayed onset of bullous reaction with severe deep skin necrosis in association with sertraline. *Br J Dermatol.* 2004;150:164-6.
7. Thédénat B, Loche F, Albes B, Marguery MC, Bazex J. Acute generalized exanthematous pustulosis with photo-distribution pattern induced by sertraline. *Dermatology.* 2001;203:87-8.
8. Lin NC, Chou JY, Chen H, Chen VC. Sertraline-induced photoallergic reaction. *J Clin Psychopharmacol.* 2009;29:95-6.
9. Khan MA, Fitzgerald K. Low-dose sertraline-induced erythema multiforme in a child. *J Child Adolesc Psychopharmacol.* 2012;22:179-80.
10. Gales BJ, Gales MA. Erythema multiforme and angioedema with indapamide and sertraline. *Am J Hosp Pharm.* 1994;51:118-9.
11. Gonçalves M, Canelas MM, Cardoso JC. Mecanismos fisiopatológicos envolvidos nas principais reacções cutâneas de hipersensibilidade medicamentosa. *Trab Soc Port Dermatol Venereol.* 2009; 67:385-406.
12. Barbaud A, Collet E, Milpied B, Assier H, Staumont D, Avenel-Audran M, et al. A multicentre study to determine the value and safety of drug patch tests for the three main classes of severe cutaneous drug reactions. *Br J Dermatol.* 2013; 168:555-62.
13. Dermatology Rounds of the Division of Dermatology, McGill University Health Centre. [consultado em Janeiro de 2015] Disponível em: http://www.dermatologyrounds.ca/crus/dermaeng_050602.pdf