

# Complexo de Von Meyenburg ou Metástases Hepáticas? Caso Clínico e Revisão da Literatura



CASO CLÍNICO

## Von Meyenburg Complex or Liver Metastasis? Case Report and Literature Review

Inês SILVEIRA<sup>1</sup>, Fernando MOTA<sup>1</sup>, João Pedro FERREIRA<sup>1</sup>, Renata DIAS<sup>2</sup>, Pedro LEUSCHNER<sup>1</sup>  
Acta Med Port 2014 Mar-Apr;27(2):271-273

### RESUMO

As lesões hepáticas são achados comuns na prática clínica. Os hamartomas dos ductos biliares, vulgarmente conhecidos por complexo de Von Meyenburg, são malformações hepáticas benignas que se apresentam histologicamente como pequenas dilatações quísticas dos ductos biliares, revestidas por tecido fibroso. Representam uma entidade clínico-patológica rara, tipicamente assintomática e sem alterações nos parâmetros hepáticos. O aspeto imagiológico é variável, podendo apresentar-se como múltiplas pequenas lesões dispersas pelo fígado, ou mais raramente como nódulo isolado. Os achados imagiológicos podem mimetizar lesões secundárias e, apesar da aparente benignidade da patologia, estão descritos casos de progressão para colangiocarcinoma. É, por isso, importante incluir este complexo no diagnóstico diferencial das lesões hepáticas focais, sendo fundamental uma investigação minuciosa para a sua diferenciação. Os autores pretendem com este caso dar a conhecer uma apresentação atípica de uma entidade rara e pouco ponderada na prática clínica.

**Palavras-chave:** Hamartoma; Doenças das Vias Biliares.

### ABSTRACT

Hepatic lesions represent a common finding in clinical practice. Bile ducts hamartomas, also known as Von Meyenburg complex, are benign hepatic malformations composed of small dilated cystic bile ducts lined by fibrous stroma. They represent a rare and asymptomatic clinic-pathological entity. Imagiological findings are variable, and may present as multiple small scattered lesions, or rarely as a single nodule. These findings may resemble secondary lesions and, although benign, there are cases of progression to colangiocarcinoma. Thus it is important to include this complex in the differential diagnoses of focal hepatic lesions, being necessary a detailed investigation for their differentiation. This case represents an atypical presentation of a rare and not frequently considered entity in clinical practice.

**Keywords:** Hamartoma; Bile Duct Diseases.

### INTRODUÇÃO

As lesões hepáticas são achados comuns na prática clínica. A correta distinção entre lesões malignas e benignas torna-se essencial na sua orientação médica. Dentro das entidades benignas destacamos os hamartomas dos ductos biliares, pela sua raridade e particularidade imagiológica.<sup>1,2</sup> Descritos pela primeira vez em 1918, por Von Meyenburg, estas malformações benignas do sistema hepatobiliar apresentam-se como múltiplos pequenos nódulos situados abaixo da cápsula de Glisson.<sup>3</sup> Apesar de ser uma entidade rara e na maioria dos casos descoberta de forma fortuita, os seus achados imagiológicos podem mimetizar lesões secundárias.<sup>2,4</sup> Neste sentido, a requisição de exames diagnósticos adicionais e abordagens invasivas, particularmente em doentes oncológicos, geram gastos e sofrimento acrescido, daí o papel fulcral da sua correta interpretação e diagnóstico.

### CASO CLÍNICO

Mulher de 58 anos, encaminhada para a consulta externa de Medicina Interna por asma intrínseca de difícil controlo. Durante a anamnese, além de sintomas compatíveis com asma persistente grave, salienta-se sensação de plenitude gástrica, associada a perda ponderal (17% do peso

corporal no último ano) e astenia. Sem alterações de relevo no painel analítico. A ecografia abdominal demonstrou vários nódulos hepáticos, dois deles sólidos hiperecogénicos com 1 e 4 cm. Na suspeita de neoplasia, realizou endoscopia digestiva alta, que evidenciou lesão gástrica polilobulada de aspecto subepitelial com cerca de 20 mm de diâmetro (Fig. 1), que a ecoendoscopia revelou corresponder a lesão nodular na dependência do lobo hepático esquerdo, com 48 por 38 mm de maiores dimensões, causando abaulamento da parede gástrica anterior (Fig. 2). Tomografia computadorizada (TC) abdominal a mostrar hepatomegalia, várias lesões hipodensas e avasculares compatíveis com quistos biliares, e três nódulos hepáticos sólidos de características compatíveis com lesões secundárias (Fig. 3). Em reunião de grupo digestivo sugerida caracterização adicional por ressonância magnética (RM). Os achados da RM evidenciaram múltiplas etiologias para os nódulos, destacando-se um hemangioma e um outro nódulo sólido de 46 mm com áreas quísticas no seu interior, com captação pouco típica com gadolínio (características estas inespecíficas, tal como na TC) (Fig. 4). Pela necessidade de diagnóstico definitivo, realizou biópsia hepática, com recolha de dois fragmentos ambos com representação focal de lesões

1. Serviço de Medicina Interna. Centro Hospitalar do Porto. Porto, Portugal.

2. Serviço de Anatomia Patológica. Centro Hospitalar do Porto. Porto, Portugal.

Recebido: 02 de Julho de 2013 - Aceite: 27 de Janeiro de 2014 | Copyright © Ordem dos Médicos 2014



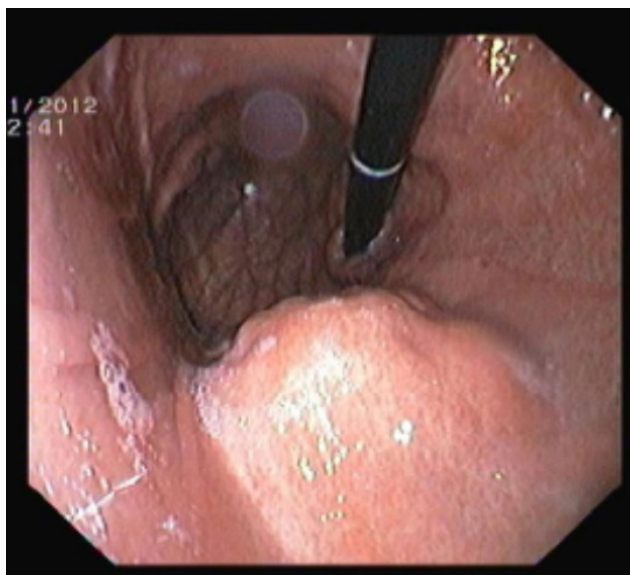


Figura 1 - Endoscopia digestiva alta

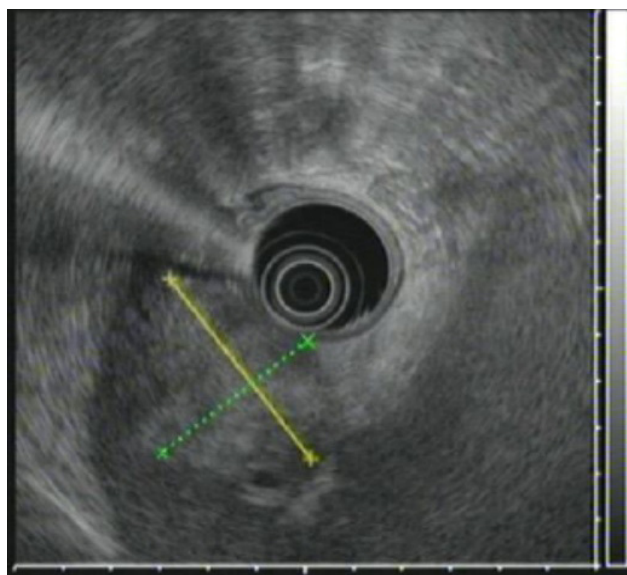


Figura 2 - Ecoendoscopia

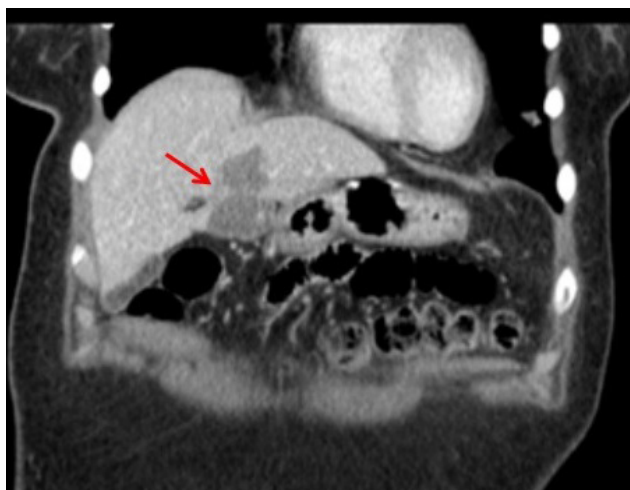


Figura 3 - TC abdominal

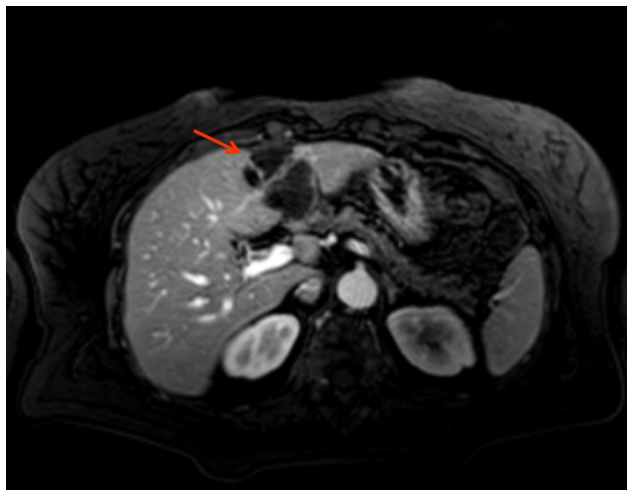


Figura 4 - RM abdominal

hamartomas biliares do tipo complexo Von Meyenburg (Fig. 5).

## DISCUSSÃO

Os hamartomas dos ductos biliares, vulgarmente conhecidos por complexo de Von Meyenburg, são malformações hepáticas benignas que se apresentam histologicamente como pequenas dilatações quísticas dos ductos biliares, revestidas por tecido fibroso.<sup>1,4</sup>

Representam uma entidade clínico-patológica rara, tipicamente assintomática e sem alterações nos parâmetros hepáticos, podendo no entanto surgir sob a forma de dor abdominal ou colangite.<sup>5</sup> Apesar de raramente encontrado na prática clínica, a sua incidência em autópsias é estimada em cerca 5,6 % em adultos e 0,9% em crianças.<sup>6</sup> O diagnóstico surge, na maioria dos casos, de forma incidental em laparotomias exploradoras, autópsias ou em exames de imagens.<sup>6,7</sup>

O seu aspeto imagiológico é variável, podendo apresentar-se como múltiplas pequenas lesões dispersas pelo fígado, ou mais raramente como nódulo isolado. O tama-

nhos destas lesões é geralmente inferior a 1,5 cm, sendo diminutos os casos descritos com dimensões superiores a 3 cm, possivelmente por coalescência.<sup>2,3</sup> Daí a apresentação imagiológica exposta ser pouco comum, salientando-se o tamanho das lesões e as características pouco específicas. A sua aparência nos diferentes meios de imagem, como ecografia, TC e RM, tem sido descrita de forma diversa, não sendo por isso métodos fidedignos no diagnóstico diferencial com outras entidades patológicas, permanecendo a biópsia o *gold standard* para um diagnóstico definitivo.<sup>8</sup> Lin et al apresenta um estudo com 1697 biópsias hepáticas e sua respectiva análise histológica, destas em apenas seis casos se confirmou a presença de hamartomas biliares, reforçando a sua raridade.<sup>9</sup>

Apesar da aparente benignidade da patologia apresentada e da escassa literatura acerca deste tema, estão descritos casos de associação com carcinoma hepatocelular e progressão para colangiocarcinoma.<sup>7,10-12</sup> Vários autores sugerem uma relação entre o tamanho e número das lesões com a sua transformação maligna, relação esta controversa e ainda não estabelecida, discutindo-se atualmen-

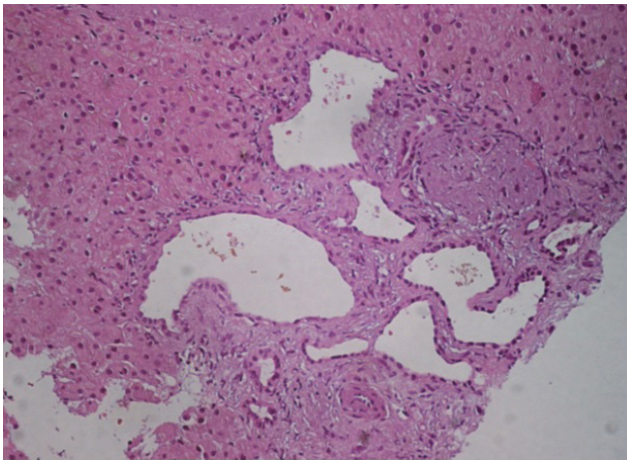


Figura 5 - Histologia das lesões

te a necessidade de seguimento destes doentes.<sup>7,10</sup> Está também descrita uma correlação entre presença de complexo de Von Meyenburg e quistos hepáticos ou mesmo doença renal poliquística.<sup>6</sup>

A sua relevância clínica advém ainda da necessidade de o incluir no diagnóstico diferencial das lesões hepáticas focais, sendo fundamental um elevado grau de suspeição para a sua diferenciação.<sup>2,13</sup> As semelhanças morfológicas com lesões malignas podem levar a investigações exaustivas desnecessárias, porém é arriscado suspender a inves-

tigação sem diagnóstico definitivo. Esta situação adquire especial importância na presença de um tumor primário desconhecido ou extra-hepático (sob pena de a neoplasia ser sobreestadiada) ou – como no caso apresentado – de sintomas atribuíveis a doença maligna.

Para além de metástases hepáticas, também os quistos hepáticos, doença de Caroli, cistadenomas, cistadenocarcinomas ou abscessos hepáticos, devem ser considerados como diagnósticos alternativos.<sup>2,7</sup>

## CONCLUSÃO

Através do caso descrito, os autores pretendem dar a conhecer uma apresentação atípica de uma entidade rara e pouco ponderada na prática clínica. As suas semelhanças morfológicas com lesões malignas podem levar a uma incorreta interpretação dos achados. Desta forma, o seu diagnóstico preciso pode evitar danos irreversíveis na abordagem do doente.

## CONFLITOS DE INTERESSE

Os autores declaram a inexistência de conflitos de interesse na realização do presente trabalho.

## FONTES DE FINANCIAMENTO

Não existiram fontes externas de financiamento para a realização deste artigo.

## REFERÊNCIAS

1. Lev-Toaff AS, Bach AM, Wechsler RJ, Hilpert PL, Gatalica Z, Rubin R. The radiologic and pathologic spectrum of biliary hamartomas. *AJR Am J Roentgenol.* 1995;165:309–13.
2. Machado MM, Ferreira Rosa AC, Barros N, Azeredo LM, Cerri LM, Mota OM, et al. Aspectos ultra-sonográficos dos hamartomas dos ductos biliares (Complexo de Von Meyenburg) resultado de uma busca ativa de oito anos. *Radiol Bras.* 2003;36:153-6.
3. Slone HW, Bennett WF, Bova JG. MR findings of multiple biliary hamartomas. *AJR Am J Roentgenol.* 1993;161:581-3.
4. Thommesen N. Biliary hamartomas (von Meyenburg complexes) in liver needle biopsies. *Acta Pathol Microbiol Scand A.* 1978;86:93–9.
5. Sinakos E, Papalavrentios L, Chourmouzi D, Dimopoulou D, Drevelegas A, Akriviadis E. The clinical presentation of Von Meyenburg complexes. *Hippokratia.* 2011;15:170-3.
6. Redston MS, Wanless IR. The hepatic von Meyenburg complex prevalence and association with hepatic and renal cysts among 2843 autopsies [corrected]. *Mod. Pathol.* 1996;9:233-7.
7. Kim HK, Jin SY. Cholangiocarcinoma arising in von Meyenburg complexes. *Korean J Hepatol.* 2011;17:161-4.
8. Lung PF, Jaffer OS, Akbar N, Sidhu PS, Ryan SM. Appearances of Von Meyenburg complex on cross sectional imaging. *J Clin Imaging Sci.* 2013;3:22.
9. Lin S, Weng Z, Xu J, Wang MF, Zhu YY, Jiang JJ. A study of multiple biliary hamartomas based on 1697 liver biopsies. *Eur J Gastroenterol Hepatol.* 2013;25:948-52.
10. Jain D, Sarode VR, Abdul-Karim FW, Homer R, Robert ME. Evidence for the neoplastic transformation of Von-Meyenburg complexes. *Am J Surg. Pathol.* 2000;24:1131-9.
11. Xu AM, Xian ZH, Zhang SH, Chen XF. Intrahepatic cholangiocarcinoma arising in multiple bile duct hamartomas: report of two cases and review of the literature. *Eur J Gastroenterol Hepatol.* 2009;21:580–4.
12. Heinke T, Pellacani LB, Costa Hde O, Fuziy RA, Franco M. Hepatocellular carcinoma in association with bile duct hamartomas: Report on 2 cases and review of the literature. *Ann Diagn Pathol.* 2008;12:208-11.
13. Vitule LF, Simionato FM, Melo ML, Yoshitake R. Von Meyenburg complex: case report and literature review. *Radiol Bras.* 2010;43:408–10.

Inês SILVEIRA, Fernando MOTA, João Pedro FERREIRA, Renata DIAS, Pedro LEUSCHNER

# Complexo de Von Meyenburg ou Metástases Hepáticas? Caso Clínico e Revisão da Literatura

Acta Med Port 2014;27:271-273

Publicado pela **Acta Médica Portuguesa**, a Revista Científica da Ordem dos Médicos

Av. Almirante Gago Coutinho, 151

1749-084 Lisboa, Portugal.

Tel: +351 218 428 215

E-mail: [submissao@actamedicaportuguesa.com](mailto:submissao@actamedicaportuguesa.com)

[www.actamedicaportuguesa.com](http://www.actamedicaportuguesa.com)

ISSN:0870-399X | e-ISSN: 1646-0758



ACTA MÉDICA  
PORTUGUESA

