

# Reconstrucción del esfínter velofaríngeo en la fisura del paladar secundario: alternativa quirúrgica\*

M. Recamán, B. Bonet, J. Leitão, A. Mesquita

*Hospital Central e Especializado de Crianças Maria Pia. Serviço de Cirurgia Plástica.*

**RESUMEN:** Existen numerosas técnicas quirúrgicas para la reparación de las fisuras del paladar secundario (FPS). Desde 1998, en niños con FPS usamos la técnica de Wardill-Kilner modificada, realizando sección de la mucosa nasal a nivel de la inserción de los músculos del paladar en las apófisis palatinas, consiguiendo retroceder y reorientar las fibras musculares sin disección de las mismas, disminuyendo así los riesgos de hemorragia y fibrosis, simplificando la intervención. Permite un tiempo operatorio y de internado corto. El objetivo de nuestro estudio fue evaluar los resultados de esta técnica principalmente en el desenvolvimiento del habla en 73 niños operados desde 1998 hasta 2000 en nuestro hospital. Verificamos una competencia del esfínter velofaríngeo, con óptimos resultados en el habla en 88,8% de los casos.

**PALABRAS CLAVE:** Fisura del paladar; Esfínter velofaríngeo; Wardill-Kilner.

## RECONSTRUCTION OF VELOPHARYNGEAL SPHINCTER IN SECONDARY CLEFT PALATE: SURGICAL ALTERNATIVE

**ABSTRACT:** There are numerous surgical procedures for the repair of Cleft Palate (CP). Since 1998, in children with CP we use a modified Wardill-Kilner technique, with a large section of the nasal mucous layer at the level of the muscular insertion on the hard palate and lateral nasopharyngeal wall, obtaining a push-back and reorientation of the muscular fibres without dissection, diminishing this way the risks of haemorrhages and fibrosis, simplifying the intervention. It allows a lower operative time and a short internment.

The aim of our study was to evaluate the results of this operative procedure specially in the development of the speech in 73 children operated on from 1998 until 2000 in our hospital. We verify a competence of the velopharyngeal sphincter with ideal results in speech in 88,8% of the cases.

**KEY WORDS:** Cleft Palate; Velopharyngeal Sphincter; Wardill-Kilner.

**Correspondencia:** Mónica Isabel Recamán Miguez. Rua Vitorino Nemesio 307 R/C letra D Maia, Portugal.

E-mail: [monicarec@iol.pt](mailto:monicarec@iol.pt)

\*Presentado en el III Congreso Ibérico.

Recibido: Mayo 2005

Aceptado: Febrero 2006

## INTRODUCCIÓN

Uno de los principales objetivos del tratamiento de un niño con fisura del paladar secundario (FPS) es conseguir un desarrollo normal del habla. Éste depende mucho de cuándo y cómo es hecha la reconstrucción quirúrgica del esfínter velofaríngeo (EVF).

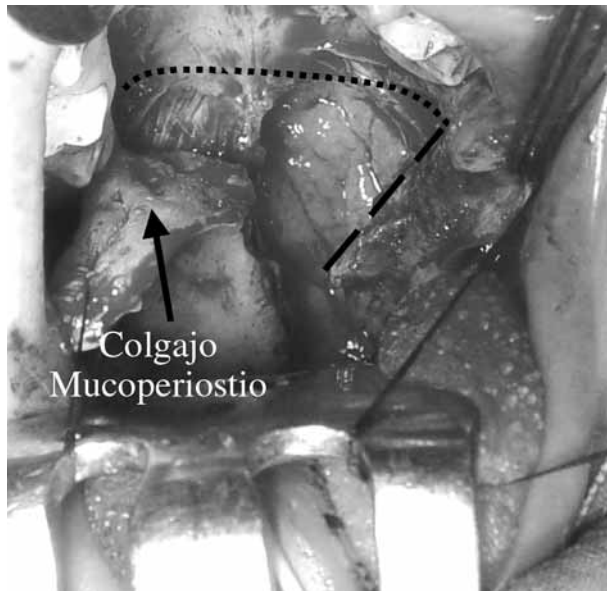
Este esfínter depende de la acción sincrona del músculo constrictor superior de la faringe y de los músculos del paladar, en especial del músculo elevador del velo del paladar y del músculo de la úvula, que se contraen contra la pared posterior de la faringe en la base del cráneo, en el punto descrito por Passavant, cuando es necesario impedir el paso del aire para las fosas nasales.

Las fibras musculares en las FPS presentan una orientación anómala posteroanterior insertándose en las apófisis palatinas del maxilar. Además de no estar transversalmente unidas en la línea media, están también muy anteriorizadas, ya que en las fisuras del paladar no existe o está retraída la aponeurosis que continúa el plano muscular para delante creando un espacio entre éstas y el paladar duro.

Cada vez más estudios vienen a confirmar que el cierre de la fisura palatina hasta los 12 meses de vida tiene mejores resultados que después de esta etapa<sup>(1-4)</sup>.

Respecto a la técnica quirúrgica ideal, no parece haber tanta unanimidad y han sido intentadas y testadas varias opciones. En todas se intenta unir las fibras musculares separándolas de su inserción anómala para conseguir el retroceso del paladar blando y volverlo más largo. Está descrito que el levantamiento de colgajos mucoperiosticos del paladar duro o de mucosa del vómer puede afectar el crecimiento del maxilar superior o causar desvíos importantes de las arcadas dentarias, de ahí que algunas técnicas intentan evitarlos<sup>(5)</sup>.

Wardill y Kilner (1937)<sup>(6,7)</sup> desarrollaron la técnica de colgajos mucoperiosticos en V-Y basados en las arterias palatinas posteriores, que permiten un gran avance posterior y mediano en bloque de las dos mitades del paladar en la vertiente de la boca. Surge como inconveniente de la técnica el



**Figura 1.** Podemos observar la zona de transición entre el paladar duro y blando (línea de puntos), viendo en el lado izquierdo de la imagen el complejo muscular insertado en el paladar duro, con las fibras en dirección anómala. En el lado derecho, observamos el retroceso de la mucosa nasal (línea discontinua) después de ser totalmente seccionada.

dejar cicatrizar por segunda intención la superficie ósea del paladar duro junto a las arcadas alveolares. La retracción cicatricial puede causar grandes desvíos linguales de las arcadas dentarias con malas oclusiones graves, o la agresión perióstica disminuir el crecimiento del maxilar<sup>(1,8)</sup>. Para conseguir el avance posterior de la mucosa nasal, proponían en la técnica inicial seccionarla junto a las apófisis palatinas y así liberar los músculos de su inserción anómala y orientarlos hacia su posición anatómica.

Ya que la retracción cicatricial de la mucosa nasal contrarresta el avance del paladar blando<sup>(9,10)</sup>, varios autores intentaron evitarlo: injerto de piel en el lado nasal<sup>(11)</sup>, retroceso de colgajo de la mucosa nasal<sup>(12)</sup>, colgajo rodado de mucoperiosteo<sup>(13)</sup>, plastia en Z de la mucosa nasal, amplia sección de la mucosa nasal<sup>(14)</sup>. Estas soluciones son en general técnicamente más complicadas o prolongan significativamente el acto operatorio, por lo que actualmente la mayoría se limita a liberar los músculos de las apófisis palatinas y con más o menos disección submucosa, reorientarlas y suturarlas en la línea media.

Desde 1998 hemos adoptado para nuestro protocolo quirúrgico cerrar las FPS a los 12 meses de edad, en un solo tiempo operatorio, usando la técnica de Wardill-Kilner con una amplia sección de la mucosa nasal a nivel del borde posterior del paladar duro que se continúa por las paredes laterales de la nasofaringe, de modo a retroceder las fibras musculares y soltarlas completamente con mínima disección y sin agresión de los tejidos, para permitir su perfecta reo-

rientación transversal. Esta maniobra simplifica el procedimiento y permite colocar el esfínter velofaríngeo en una posición bien posterior. Optamos por dejar cruenta el área de mucosa nasal entre las apófisis palatinas y el borde anterior del plano muscular.

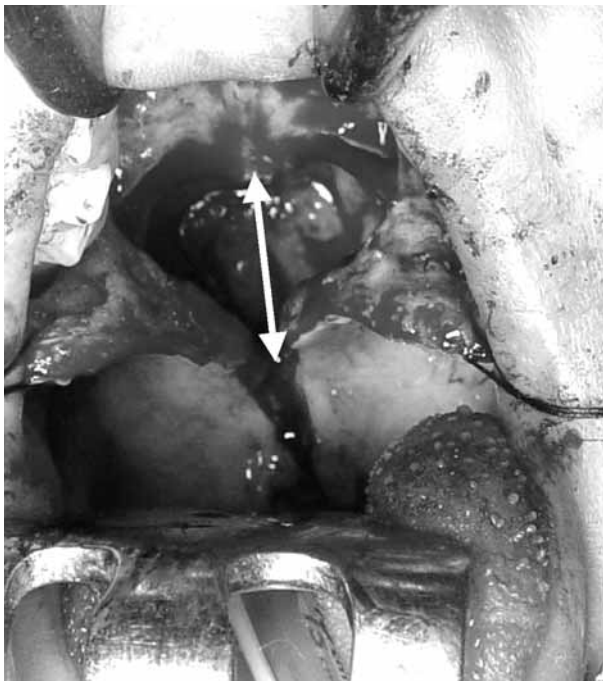
Después de los primeros 7 años nos propusimos evaluar los resultados conseguidos en los niños que tienen una edad mínima de 5 años, momento en que se espera tener un completo desarrollo del habla.

## MATERIAL Y MÉTODOS

Realizamos un estudio retrospectivo en 73 niños operados en el Servicio de Cirugía Plástica de nuestro Hospital por FPS desde 1 de Octubre de 1998 hasta 31 de Diciembre de 2000. 41 niños eran de sexo masculino (24 LL/FPS y 17 FPS) y 32 de sexo femenino (11 LL/FPS y 21 FPS). La técnica quirúrgica utilizada, realizada siempre por el mismo equipo de cirujanos plásticos, consistía en una modificación de la técnica de Veau Wardill-Kilner.

**Técnica quirúrgica.** A) Infiltración submucosa de solución de lidocaína 1% con adrenalina en el paladar, elevación del colgajo mucoperiostico pediculado en la arteria palatina posterior según la técnica descrita por Wardill-Kilner. B) Incisión del borde de la fisura en el paladar blando hasta la hemiúvula con la mínima disección de la mucosa hasta conseguir la exposición del músculo. C) Liberación de la mucosa nasal de la apófisis palatina hasta conseguir el avance para la línea media (borde medial) y liberación de las inserciones musculares (borde posterior). D) Sección completa de la mucosa nasal posterior a las apófisis palatinas continuando por la pared lateral de la faringe para obtener un retroceso máximo de las fibras musculares. E) Disección roma de las paredes laterales de la faringe, entrando por el lado externo del hamulus pterigoideo. El mismo procedimiento se realiza en el lado contralateral. F) Sutura continua de la mucosa nasal del paladar duro en la línea media (vicryl 5/0), sutura muscular en la línea media con 3 puntos separados (vicryl 4/0) siendo dado uno de los mismos en la úvula. Sutura continua de la mucosa nasal desde la úvula al borde muscular. Sutura continua de la mucosa de la cavidad oral desde la úvula hasta el borde anterior de los colgajos mucoperiosticos. Fijación de los colgajos mucoperiosteos a la mucosa nasal del paladar duro en la zona donde se consiga el mayor retrodesplazamiento del paladar en bloque (Figs. 1 y 2).

Los parámetros evaluados fueron: antecedentes familiares de fisura palatina, datos perinatales (edad gestacional, tipo de parto, peso al nacimiento), tóxicos durante el embarazo, malformaciones asociadas, tipo de fisura, edad en que es efectuada la cirugía, tiempo de internado y complicaciones en el postoperatorio, alteraciones auditivas. En las alteraciones del habla, hemos discriminado el escape nasal, hipernasali-



**Figura 2.** En esta imagen ya hemos suturado la mucosa nasal y el complejo muscular, pudiendo apreciar la zona de avance posterior del complejo muscular obtenida (Flecha).

dad, articulación de los fonemas y la inteligibilidad del discurso. Todos estos parámetros han sido medidos durante el discurso coloquial, por el uso de frases predeterminadas y evaluados siempre por el mismo equipo de personas (médico-terapeuta del habla), y teniendo como principal método de evaluación el oído humano.

Como método de evaluación de los resultados creamos una escala de resultados fonéticos, que hemos registrado desde los 2 años hasta los 6 años de edad, pero teniendo en cuenta que la madurez del lenguaje oral en cualquier niño es alcanzada entre los 5-6 años, los resultados han sido considerados sólo en este intervalo. Hemos considerado como *Muy buenos* resultados, aquellos que no presentaban ninguna alteración en el habla, *Buenos* a los que tenían hipernasalidad o déficit articulatorio en 1 fonema, *Razonable* a los que tenían discurso inteligible pero con dificultad articulatoria en 2 o más fonemas y/o escape nasal y *Malos* a los que el discurso rápido era ininteligible.

La nasoscopia flexible fue utilizada en los casos malos y dudosos, a la edad de los 5-6 años ya que requiere la colaboración del niño despierto, para permitirnos una observación directa del esfínter y su movimiento durante la fonación.

Hemos excluido en los resultados de este estudio a 12 niños que presentaban síndromes malformativos que comprometían la capacidad intelectual.

El tiempo de seguimiento fue de 4 a 6 años.

**Tabla I** Malformaciones congénitas asociadas a la fisura palatina

| Tipo de malformación       | %       |
|----------------------------|---------|
| Craneofaciales             | 2,7     |
| Cardiovasculares           | 5,4     |
| Esqueléticas               | 6,8     |
| Pared Abdominal            | 5,4     |
| Urológicas                 | 1,3     |
| Neurológicas               | 1,3     |
| Síndromes                  | 16,4    |
| Pierre Robin               | 7 casos |
| Von der Woude              | 1 caso  |
| Toriello Carey             | 1 caso  |
| Holoprosencefalia          | 1 caso  |
| Opitz                      | 1 caso  |
| Cromosopatía (Trisomía 18) | 1 caso  |

## RESULTADOS

De los datos perinatales podemos destacar que en la mayoría, 67 casos (91,8%), el parto fue a partir de las 38 semanas y sólo 6 (8,2%) fueron prematuros, en ningún caso se verificó la toma de fármacos o sustancias tóxicas durante el embarazo. El parto fue eutócico en 44 casos (60,3%) y distócico en 29 casos (39,7%) (27 cesáreas y 2 ventosas). En relación al tipo de fisura encontramos que 35 (47,9%) presentaban FPP/FPS (15 bilateral y 20 unilateral) y 38 (52,1%) FPS aislada (25 completas, 11 incompletas y 2 submucosas). Constatamos historia familiar en 8 casos (11%) y en 2 de ellos con más de un familiar afectado de fisura palatina.

Las malformaciones asociadas se presentaron en 20 casos (27,4%), expuestas en la tabla I, siendo la mayoría en aquellos que presentaban FPP/FPS.

La edad media de la cirugía fue de 14 meses, con un tiempo medio de internamiento de 2 días. Las complicaciones postoperatorias fueron: hemorragia 2 (2,7%), dehiscencia de la sutura 2 (2,7%) y fístulas en 7 casos (9,5%) de las cuales 3 en la transición del palato y 4 en el paladar duro. En la escala de resultados del habla obtuvimos: *Muy bueno* 62,3% de los casos, *Bueno* 11,4%, *Razonable* 14,7% y *Malo* 11,4%, estos resultados están diferenciados teniendo en cuenta el tipo de fisura y la alteración fonética en la tabla II. Fueron sometidos a nasoscopia 10 niños (16,3%), en los cuales estaban englobados todos los que tenían malos resultados fonéticos y casos dudosos.

La presencia de patología del área otorrinolaringológica es muy frecuente, en nuestra serie presentaron amigdalitis y otitis media aguda 35 casos (47,9%), necesitando tratamiento quirúrgico en 25 casos. Dos niños necesitaron colocación de prótesis auditivas.

**Tabla II** Escala de resultados fonéticos (n = 61)

| Tipo de fisura | Muy bueno        |  | Bueno         |   | Razonable                    |   | Resultados Malo    |   |
|----------------|------------------|--|---------------|---|------------------------------|---|--------------------|---|
|                | Sin alteraciones |  | H.N. 1 fonema |   | E.N.(a) ≥ 2 fonema (b) a + b |   | D.R. ininteligible |   |
| FPP/FPS        | 20               |  | 0             | 3 | 1                            | 1 | 2                  | 4 |
| FPS            | 18               |  | 2             | 2 | 1                            | 4 | 0                  | 3 |
| Total          | 38 (62,3%)       |  | 7 (11,4%)     |   | 9 (14,7%)                    |   | 7 (11,4%)          |   |

*FPP, fisura del paladar primario; FPS; fisura del paladar secundario; HN, hipernasalidad; EN, escape nasal; DR, discurso rápido.*

## DISCUSIÓN

La FPS es una malformación congénita cuya incidencia está estimada en 1 de cada 2.000 recién nacidos vivos, mientras que la incidencia es de 1 en cada 700-1.000 recién nacidos vivos cuando está asociada a FPP. Existe un ligero predominio del sexo femenino en casos de FPS, hecho que también se constata en nuestro trabajo<sup>(15)</sup>.

La existencia de antecedentes familiares de malformaciones (11%) ratifica el papel hereditario de éstas a través de herencia multifactorial, siendo semejante a los valores de referencia de otros estudios<sup>(16)</sup>. La existencia de fisura palatina requiere un plan terapéutico a largo plazo, incluyendo un equipo multidisciplinar (cirujano plástico, terapeuta del habla, otorrinolaringólogo, odontólogo, psicólogo). La discapacidad principal en estos pacientes es la disfunción del habla.

En la literatura encontramos que en el tratamiento quirúrgico de las fisuras palatinas hay entre un 15 y 25% de casos que desenvuelven insuficiencia velofaríngea<sup>(4,17,18)</sup>. Esta variación depende de la técnica quirúrgica y del modo utilizado para evaluar la función velofaríngea. Pensamos que no es correcto clasificar de modo definitivo los resultados sobre el tratamiento del habla, antes de desenvolverse completamente. Hasta cerca de los 4 años de edad, el habla sufre un desarrollo gradual que también varía en cada niño. Creemos que todos los niños con fisura palatina se benefician del apoyo de la terapia del habla, como así pudimos comprobar en nuestro estudio, por lo que preconizamos este tratamiento a partir de los 3 años<sup>(19-21)</sup>.

Nuestra evaluación fonética se basa en la audición del discurso coloquial por técnicos con experiencia. A partir de los 5 años completamos el estudio de la función velofaríngea en los niños con malos resultados por nasoendoscopia flexible.

En nuestro estudio, los casos considerados malos fueron 11,4%, siendo ligeramente superior en aquellos niños que presentaban FPP/FPS (57%), lo que nos lleva a concluir que sobre el punto de vista de la corrección del esfínter velofaríngeo la técnica usada fue eficaz en 88,6%. En nuestro estudio podemos verificar en las nasoendoscopias realizadas a 6 de los 7 niños con resultado *Malo*, que 4 tenían un cierre completo del esfínter con buena movilidad del paladar; por lo que

será de esperar que con la manutención de la terapia del habla y mayor madurez vengán a superar los actuales problemas sin necesidad de nueva cirugía.

La retracción cicatricial del área dejada cruenta en la mucosa nasal del paladar blando fue el motivo que llevó a abandonar esta maniobra quirúrgica para liberar las fibras musculares en la técnica inicial de Wardill y es la crítica aplicada a la técnica de Oxford aun utilizada. Con nuestra modificación de la técnica, la retracción que se pueda dar al cicatrizar el área del paladar blando es relativamente pequeña. Los buenos resultados por nosotros obtenidos muestran que el esfínter está colocado en el punto correcto en la gran mayoría de los casos. De hecho con nuestra técnica el avance posterior obtenido durante la intervención es grande, sobrepasando la distancia necesaria para su posicionamiento funcional. Otro hecho que puede explicar el menor avance del plano muscular con la retracción, es la sutura extremo a extremo de las fibras musculares que se consigue fácilmente con la maniobra de liberación. El tono así conseguido en las fibras del músculo elevador del velo del paladar transversalmente colocadas, haría que contrarrestase en parte las fuerzas de retracción.

Las complicaciones quirúrgicas fueron pocas. Los dos casos de hemorragia ocurrieron en el postoperatorio inmediato, necesitando en un caso coagulación del vaso sangrante del colgajo mucoperióstico en el quirófano. Las fístulas del paladar duro y las dehiscencias de la sutura surgieron en valores superponibles a los descritos en la literatura<sup>(22,23)</sup>. Esperábamos mayor número de fístulas en la transición del paladar duro-blando, por ser en esa zona donde falta el plano nasal de la mucosa; sin embargo, 4,1% parece ser un valor semejante al de otras series, con fácil resolución quirúrgica por ser una zona de mucosa con elasticidad.

## CONCLUSIONES

El cierre de FPS en un solo tiempo operatorio a los 12 meses de edad, según Wardill-Kilner, con sección alargada del plano de la mucosa nasal para liberar y reorientar las fibras musculares, es una técnica con buenos resultados en el funcionamiento del esfínter velofaríngeo (88,5%). Aun entre los



11,4% de los casos malos, la nasoscopia reveló que el esfínter cierra completamente con buena movilidad del paladar en el 60% de los mismos.

El tratamiento de los músculos del paladar es de fácil ejecución, consiguiéndose un elongamiento perioperatorio superior a 2 cm, con una desinserción completa de éstos que permiten ser suturados transversalmente, y todo con una disección mínima entre músculo y mucosa sin agresividad de los tejidos, evitando crear fibrosis en el esfínter.

Las complicaciones postoperatorias fueron pocas y de fácil resolución.

La retracción de la zona del plano nasal para cicatrización por segunda intención, que fue descrita en el pasado como un inconveniente de la técnica, no afectó la correcta colocación del esfínter velofaríngeo en la gran mayoría de los casos.

## BIBLIOGRAFÍA

1. Nguyen PN, Sullivan PK. Issues and controversies in the management of Cleft Palate. *Clin Plast Surg* 1993;**20**:671.
2. Dorf DS, Curtin JW. Early Cleft Palate repair and speech outcome. *Plast Reconstr Surg* 1982;**70**:74.
3. Hardin-Jones M, Jones D. Speech production of preschoolers with cleft palate. *Cleft Palate Craniofac J* 2005;**42**:7-13.
4. Marrinan EM, LaBrie RA, Mulliken JB. Velopharyngeal function in nonsyndromic cleft palate: relevance of surgical technique, age at repair, and cleft type. *Cleft Palate Craniofac J* 1998;**35**(2):95-100.
5. Delaire J, Precious D. Avoidance of the use of vomerine mucosa in primary surgical management of velopalatine cleft. *Oral Surg* 1985;**60**:589-597.
6. Kilner TP. Cleft Lip and Palate repair technique. *St Thomas Hospital Rep* 1937;**2**:127.
7. Wardill WE. The technique of operation for Cleft Palate. *Br J Surg* 1937;**25**:117.
8. Rohrich RJ, Byrd HS. Optimal timing of Cleft Palate closure. Speech, facial growth and hearing considerations. *Clin Plast Surg* 1990;**17**:27.
9. Steffensen WH. Palate lengthening operations. *Plast Reconstr Surg* 1952;**10**:380.
10. Calnan J. Cleft P. Lengthening of the soft palate following the V-Y repair. A radiological and statistical study. *Br J Plast Surg* 1960;**13**:243.
11. Dorrance GM. Lengthening of the soft palate operation. *Ann Surg* 1925;**82**:208.
12. Cronin TD. Method of preventing raw area on the nasal surface of the hard palate in push back surgery. *Plast Reconstr Surg* 1957;**20**:474.
13. Millard DR Jr. The Island Flap in Cleft Palate surgery. *Surg Gynecol Obstet* 1963;**116**:297.
14. Manchester WM. The repair of double cleft lip as part of an integrated program. *Plast Reconstr Surg* 1970;**45**:207.
15. Rintala AE. Epidemiology of orofacial clefts in Finland: a review. *Ann Plast Surg* 1986;**17**(6):456-9.
16. Garcia Romero R, Martin de Vicente C, Gracia Cervero E, Gros Esteban D, Urena Hornos T, Labarta Aizpun JI, Altemir H, Escartin Villacampa R, Rebage Moises V. Cleft palate and cleft lip. *Clinical review Cir Pediatr* 2004;**17**(4):171-4.
17. Hardin-Jones MA, Brown CK, Van Demark DR, Morris HR. Long term speech results of cleft palate patients with primary palatoplasty. *Cleft Palate Craniofac J* 1993;**30**:55-63.
18. Mc Williams BJ, Morris HL, Shelton RL. *Cleft Palate Speech*. 2<sup>nd</sup> Ed. Toronto: B.C. Decker 1990.
19. Van Lierde KM, Monstrey S, Bonte K, Van Cauwenberge P, Vinck B. The long-term speech outcome in Flemish young adults after two different types of palatoplasty. *Int J Pediatr Otorhinolaryngol* 2004;**68**(7):865-75.
20. Morris H, Ozanne A. Phonetic, phonological, and language skills of children with a cleft palate. *Cleft Palate Craniofac J* 2003;**40**(5):460-70.
21. Hardin-Jones M, Chapman KL, Schulte J. The impact of cleft type on early vocal development in babies with cleft palate. *Cleft Palate Craniofac J* 2003;**40**(5):453-9.
22. Randal P. Discussion of «Management and timing of Palate fistula repair» by RC Schultz. *Plast Reconstr Surg* 1986;**78**:746.
23. Cohen SR, Kalinowski J, La Rosse D, Randall P. Cleft Palate fistulas: a multivariable statistical analysis of prevalence, etiology and surgical management. *Plast Reconstr Surg* 1991;**87**:1041.