

Uveíte, sífilis e SIDA

Uveitis, syphilis and AIDS

Conceição A Sousa *, **Paulo Alves ****, **A. Pinto Ferreira *****, **Conceição Cocco Martins ******, **A. Vital Morgado *******

Resumo

Os autores apresentam o caso clínico de um homem de 55 anos com antecedentes de sífilis primária na juventude e quatro reinfecções posteriores, a última das quais há dois anos, adequadamente tratada e com remissão do quadro.

Observado em consulta externa de Oftalmologia, por olho vermelho, foi-lhe diagnosticada pan-uveíte, com íris de características sífilíticas (roséola sífilítica). Na sua avaliação laboratorial salientaram-se: Venereal Disease Research Laboratory (VDRL) positivo, Fluorescent Treponemal Antibody Absorbed Test (FTA-ABS) positivo, Vírus da Imunodeficiência Humana (VIH-1) positivo.

Internado no Serviço de Medicina, foi submetido a punção lombar, tendo a análise do liquor revelado pleocitose, proteinorraquia aumentada, VDRL negativo, Treponema Pallidum Hemagglutination Assay (TPHA) positivo e FTA/ABS positivo, aspectos estes compatíveis com envolvimento sífilítico do SNC.

O diagnóstico de neurosífilis assintomática nos doentes duplamente infectados é difícil e complexo, pois fundamenta-se em testes serológicos que não obedecem ao padrão habitual. A terapêutica é controversa, devido à recorrência dos quadros neurológicos após terapêuticas consideradas adequadas, sendo recomendada vigilância apertada destes doentes.

Palavras chave: uveíte, sífilis, SIDA

Abstract

The authors report on a 55 year-old man, with treated primary syphilis in his twenties. Since then four further episodes were described, the last

* Assistente Eventual de Medicina

** Interno do Internato Geral

*** Assistente Hospitalar Graduado em Oftalmologia

**** Assistente Hospitalar Graduado em Medicina Interna

***** Director do Serviço de Medicina

Serviço de Medicina do Hospital de São José, Lisboa

Recebido para publicação a 27.01.2000

one, adequately treated, two years ago. A red eye took him to the outpatient ophthalmologic clinic where a diagnosis of panuveitis and syphilitic roseola was made, and his laboratorial evaluation disclosed Venereal Disease Research Laboratory (VDRL) positive; Fluorescent Treponemal Antibody Absorbed (FTA) Test positive; Human Immunodeficiency Virus (HIV) positive.

He was admitted for cerebral spinal fluid examination, which showed pleocytosis, increased proteins, VDRL negative, TPHA positive, FTA-ABS positive, compatible with syphilitic involvement of Central Nervous System.

Neurosyphilis diagnosis in dually infected patients with syphilis and HIV is difficult and complex, because it is based on serological tests that don't follow the usual pattern.

Therapy is also controversial, because there are several reported neurological recurrences after conventional treatment. A close follow up of these patients is recommended.

Key words: uveitis, syphilis, AIDS

Introdução

A sífilis é uma doença há muito conhecida, com história natural classicamente estabelecida. No entanto, esta tem vindo a ser alterada com o aparecimento da epidemia do século, a Síndrome da Imunodeficiência Adquirida (SIDA).

Os factores de risco para a infecção pelo vírus da SIDA são igualmente factores de risco para a sífilis, sendo evidente a associação epidemiológica. Na população infectada pelo VIH, a sífilis passou a ter uma progressão mais rápida, não respeitando a cronologia clássica, sendo a incidência de neurosífilis mais frequente e precoce, bem como as reinfecções e recorrências¹.

O envolvimento ocular pela sífilis, que apresenta uma incidência de apenas 14% na população imunocompetente, é no entanto particularmente comum nos doentes com infecção VIH, onde chega a atingir incidências de 36%². Podem estar envolvidas quase todas as estruturas, nomeadamente a úvea, pupila, papila e retina. Nos doentes infectados pelo VIH, as manifestações oculares acompanham-se, na maior parte dos casos, por envolvimento neurológico, pelo que é mandatória a execução de punção lombar (PL)^{3,4}. Estamos pois perante uma doença clássica que pode assumir um novo quadro clínico e laboratorial, com nova abordagem terapêutica, quando presente em indivíduos infectados por VIH.

Caso clínico

Doente de 55 anos, sexo masculino, raça caucasiana, motorista de profissão, internado por uveíte à esquerda e com serologias positivas para sífilis e infecção VIH. Em

Agosto de 98, instalou-se um quadro de sensação de corpo estranho no olho esquerdo, com hiperémia conjuntival, edema periorbitário, encerramento progressivo da pálpebra esquerda e diminuição acentuada da acuidade visual. Recorreu à consulta de oftalmologia do Hospital de S. José em Fevereiro de 99, tendo sido diagnosticada panuveíte à esquerda, com íris de características sifilíticas - roséola sifilítica - tortuosidade patente dos vasos da íris (Fig. 1) e seclusão da pupila (sinéquias posteriores que mantêm a pupila em miose) (Fig.2). Neste contexto, foi detectada a positividade VDRL (1/1289), bem como FTA-ABS (1 /10 240) e VIH-1.

Em Abril de 1999, o doente é internado no Serviço de Medicina, para esclarecimento da sua situação clínica. Nesta altura negava outras queixas, nomeadamente febre, adenomegalias, lesões cutâneas e alterações comportamentais. Nos antecedentes pessoais salientava-se epilepsia desde os dez anos, medicada inicialmente com hidantina e, mais recentemente, com carbamazepina; inflamações repetidas no pêlúcio e glande, resolvidas aos vinte anos com cirurgia; comportamento heterossexual, com múltiplas parceiras; sífilis primária diagnosticada na adolescência, com quatro reinfeções posteriores (a última das quais há dois anos), localizadas apenas nos órgãos genitais, sem manifestações cutâneas ou sistémicas, que cederam à penicilina; aos vinte e dois anos exantema generalizado atribuído a varicela; tuberculose pulmonar aos trinta anos, com internamento no Hospital Pulido Valente e terapêutica antibacilar durante cerca de um ano.

Ao exame objectivo salienta-se: olho direito sem alterações, olho esquerdo com precipitados queráticos e opacidade do cristalino, Tyndall positivo, miose, semi-oclusão palpebral com edema e hiperémia conjuntival, roséola sifilítica da íris, sem adenomegalias. O restante exame objectivo não revelou alterações, sendo o exame neurológico também normal. A PL apresentava: leucócitos 32/mm³, com predomínio de linfócitos; glucose 42mg / dl (glicémia 78 mg /dl); proteínas 51 mg /dl; VDRL negativo; TPHA 1 / 160; FTA/ ABS positivo; ADA 7,3; pesquisa de Criptococos, bacilos álcool ácido resistentes e cultura em meio de Lowenstein negativos. No sangue periférico: VDRL 1/ 160 (de salientar a subida deste título) TPHA - 1 /20840. Restantes exames: serologias para herpes simplex, hepatites virais, toxoplasmose e citomegalovírus negativas; proteína C reactiva 0,9 (normal < 0,2); leucócitos 3300 (neutrófilos 57,6%, linfócitos 32,7%), linfócitos CD4 198 / mm³, carga viral VIH 1 139567 colónias / ml (log 5,1).

A tomografia axial computadorizada crânio-encefálica (TAC ce) foi normal, mas a ressonância magnética nuclear (RMN-CE) revelou duas pequenas lesões isquémicas de natureza vascular, residuais núcleo basais à esquerda, e atrofia predominantemente cortical.

Fez terapêutica com penicilina (24 milhões de unidades / dia ev) por um período de três semanas, com franca melhoria

das lesões oculares ao 14º dia de terapêutica.

Actualmente seguido em consulta externa, sob terapêutica com anti-retrovirais (zidovudina, lamivudina e indinavir).

Em Outubro de 1999 fez PL de controlo com leucócitos - 2 / mm³ ; glucose 50 mg / dl ; proteínas 20 mg / dl; quanto às serologias no LCR, o VDRL mantém-se negativo e o FTA - ABS positivo. No sangue periférico, o VDRL 1/40 (descida era quatro vezes do título).

O doente encontra-se bem, assintomático, a aguardar cirurgia oftalmológica para desbridamento das sinéquias posteriores.

Discussão e comentários

Tem-se vindo a registar um aumento na frequência da sífilis nos doentes infectados por VIH, sendo evidente a associação epidemiológica entre estas duas entidades.

A infecção VIH veio alterar o curso clínico da sífilis, bem como o diagnóstico e a sua resposta à terapêutica convencional, sendo mais frequente o envolvimento precoce do SNC, traduzindo-se por uma maior probabilidade de evolução para neuro-sífilis, com menor intervalo entre os quadros de sífilis primária e secundária e o aparecimento de neurosífilis¹.

No diagnóstico diferencial de inflamação intra-ocular, deve considerar-se sempre a sífilis, sobretudo nos casos de panuveíte.

A maioria dos doentes duplamente infectados tem características clínicas típicas, sendo a uveíte a apresentação ocular mais comum, podendo ocorrer em qualquer estágio da doença sifilítica^{5,6}.

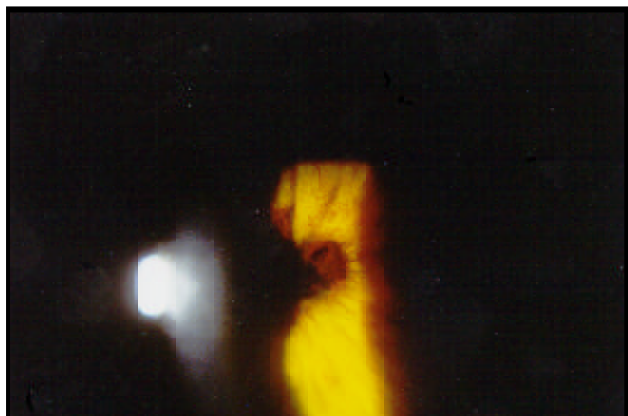A história epidemiológica prévia deste doente com actividade sexual promíscua e múltiplas infecções sifilíticas tratadas, associada à ocorrência de panuveíte e roséola sifilítica, orientou o diagnóstico e sugeriu a possibilidade de associação a seropositividade para VIH, o que de facto se veio a confirmar.

A uveíte foi, pois, a forma de apresentação da sífilis e infecção a VIH neste doente. Foram entretanto, excluídas outras situações infecciosas com possível envolvimento ocular, nos doentes infectados por VIH, como a toxoplasmose, citomegalovírus e criptococose.

A uveíte sifilítica não indica necessariamente o envolvimento do SNC, embora alguns autores tenham constatado a alta incidência de alterações no liquor em doentes coinfectados. Deste modo, há necessidade premente de exclusão de neurosífilis, pelo que a maioria dos autores recomenda a análise do *liquor* nos doentes VIH com serologia positiva para a sífilis no sangue periférico, dada a possibilidade de rápida evolução para neurosífilis nestes doentes^{4,5,6}.

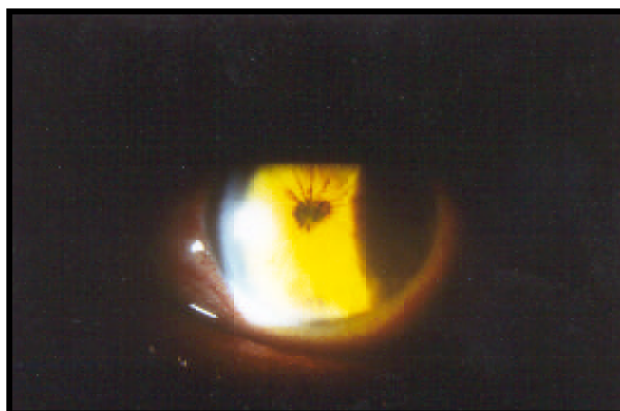
No presente caso, embora o doente se encontrasse assintomático, sem febre, cefaleias, diplopia, náuseas, vômitos, sinais meníngeos ou défices neurológicos, foi submetido a PL, que revelou existência de envolvimento

Figura 1



Roséola sífilítica

Figura 2



Seclusão pupilar

sifilítico do SNC, com pleocitose (com predomínio de linfócitos), proteinorráquia aumentada, glucose normal, VDRL negativo, TPHA e FTA/ABS positivos – neurosífilis assintomática.

Alguns autores exigem a positividade do VDRL no liquor para diagnóstico de neurosífilis assintomática, outros consideram ser suficiente, mesmo com VDRL negativo, a existência de pleocitose, proteinorraquia aumentada e glucose normal ou baixa no liquor, com teste treponémico positivo no sangue periférico, como acontece no presente caso^{5,7}.

A interpretação dos testes serológicos nos doentes co-infectados é particularmente difícil. Se os testes não treponémicos (VDRL) forem negativos, não excluem doença; se forem positivos, podem não confirmar doença, mas se forem francamente positivos é credível a evidência de doença, sendo no entanto bons indicadores de resposta à terapêutica⁵. No caso apresentado, o VDRL foi positivo logo na 1ª avaliação (1/128), sendo significativa a subida deste título para 1/160 cerca de um mês mais tarde.

Como se pode constatar, é difícil a determinação da prevalência de neurosífilis assintomática, devido ao facto de o seu diagnóstico ser baseado em parâmetros serológicos, de difícil interpretação em doentes co-infectados. É possível que a neurosífilis possa estar presente em 20% ou mais dos doentes infectados por VIH com sífilis latente, dada a relativamente baixa sensibilidade do VDRL no LCR (27%), com elevada especificidade (> 90%)⁸.

Maior confiança podemos depositar nos testes treponémicos (FTA/ABS, TPHA) para o diagnóstico. No entanto, a magnitude da positividade serológica não se correlaciona com a gravidade da doença, pelo que não deve influenciar a terapêutica^{5,8}, podendo manter-se positivos durante toda a vida do doente. No nosso doente, ambos foram positivos, tanto no sangue periférico como no líquido.

A negatividade da serologia pode ser atribuída a uma

alteração da resposta imunológica nos doentes VIH, ou ainda ao fenómeno de zona, devendo ser realizadas diluições sucessivas para eliminação do falso negativo, atribuído à grande carga de anticorpo⁵. Este procedimento não foi, no entanto, realizado no liquor do nosso doente. Neste contexto, a convicção diagnóstica consolida-se com a boa resposta à terapêutica com penicilina ev em altas doses, sendo inequívoca a relação causa efeito.

Perante esta resposta admite-se que, de facto, o VDRL fosse negativo (no LCR) desde o início da doença.

Os autores são consensuais ao referir que a primeira alteração de resposta à terapêutica no *liquor* é a descida de células seguida da descida nas proteínas; a negatificação das serologias (VDRL, FTA-ABS) pode levar anos ou não ocorrer^{1,2,3}.

Os restantes parâmetros analíticos do doente não apresentavam alterações dignas de registo, para além de leucopenia (3000, com 32,7% de linfócitos) e de significativa redução das subpopulações linfocitárias (CD4 198 células/mm³). É interessante aqui destacar que existe uma incidência significativamente menor de sífilis ocular em doentes com SIDA avançada, o que pode traduzir uma diminuição da actividade sexual nestes doentes⁴.

As doenças atribuídas a agentes infecciosos clássicos humanos aparecem cedo na infecção VIH, em contraste com o aparecimento tardio de infecções causadas por microrganismos menos virulentos, que requerem uma depressão severa no sistema imunitário.

O nosso doente realizou ainda TAC CE que foi normal, mas a RMN ce revelou lesões isquémicas nucleocapsulares à esquerda, e, dado o contexto clínico e laboratorial do doente, não é lícito excluir que estas lesões possam ser atribuídas a sífilis cerebro-vascular, em que o componente meníngeo é menos proeminente, ocorrendo endarterite e inflamação peri-vascular, que poderão eventualmente pro-

vocar trombozes cerebro-vasculares. Todavia, o doente nunca apresentou alterações neurológicas.

Outra área de controvérsia é a terapêutica, devido aos muitos casos de falência documentados, com múltiplas recorrências dos quadros neurológicos, após tratamentos considerados adequados. O Center for Disease Control (CDC) recomenda o uso de penicilina aquosa em altas doses (12 - 24 milhões de unidades/ dia ev, por um período mínimo de 14 dias⁹. No entanto, há autores que sugerem períodos mais alargados de três semanas de terapêutica¹⁰. No caso de haver reação de hipersensibilidade à penicilina os doentes deverão ser submetidos a dessensibilização, pois ainda não se conseguiu demonstrar maior eficácia com outros esquemas terapêuticos⁹.

No presente caso, após PL o doente iniciou penicilina aquosa 24 milhões de unidades e.v. por dia, por um período de 3 semanas, com melhoria franca das queixas oculares após 14 dias de terapêutica.

Parece-nos razoável, de acordo com o sugerido pelo CDC, o seguimento apertado destes doentes VIH, após tratamento de neurosífilis, devendo ser realizada nova PL de seis em seis meses, até que a contagem de células normalize. Se esta não diminuir até aos seis meses ou permanecer alterada até aos dois anos deverá ser efectuado novo curso terapêutico⁹.

Devido à alteração do quadro clínico de sífilis em doentes infectados pelo VIH, a variabilidade da resposta à terapêutica e a alta prevalência de sífilis na população VIH, parecem de aconselhar que:

- os doentes com sífilis sejam testados para VIH;
- os doentes infectados por VIH sejam testados para sífilis;
- os doentes infectados por VIH com serologia positiva para sífilis sejam submetidos a PL, para exclusão de neurosífilis³.

Bibliografia

1. Quaresma MJ, Valadas E, Ferreira JJ. Neurosífilis e Sida. Acta Médica Portuguesa 1995; 8: 313-317.
2. Katz DA, Berger JR, Duncan RC. Neurosyphilis: a comparative study of the effects of infection with immunodeficiency virus. Arch Neurol 1993; 50: 243-249.
3. Levy JH, Liss RH, Maguire W. Neurosyphilis and ocular syphilis in patients with current immunodeficiency virus infection. Retina. 1989; 9: 175-180.
4. Shalaby IA, Dunn JP, Semba RD et al. Arch Ophthalmol 1997; 115: 469 - 473.
5. Stentson S, Friedberg D. AIDS and the eye. New Orleans: Contact Lens Association of Ophthalmology c. 1995,p.
6. Becera LI, Ksiasek SM, Savino PJ et al. Syphilitic uveitis in human immunodeficiency virus infected and uninfected patients. Ophthalmology 1989 ; 96 :1727 - 1730.
7. Musher DM, Hamill RJ, Baughn RD. Effect of immunodeficiency virus infection on the course of syphilis and the response to treatment. Ann Intern Med 1990 ; 113 : 872 - 881.
8. Davis LE, Schmitt JW. Clinical significance of cerebrospinal fluid tests for neurosyphilis. Ann Neurol 1989 ; 25 : 50 - 55.
9. Center for Disease Control: Sexually transmitted diseases treatment guidelines. MMWR 38 (suppl 8) : S - S 13 , 1989 Davis LE, Schmitt JW. Clinical significance of cerebrospinal fluid tests for neurosyphilis. Ann Neurol 1989 ; 25 : 50 - 55.
10. STD: 1993 - Sexually transmitted disease treatment guideline. MMWR 1993; 42 : RR - 14.