

Casos Clínicos

Displasia quística testicular: a propósito de um caso clínico

Dinorah Cardoso, * Filipe Catela Mot, ** Rafaela Murinello*

* Assistente Hospitalar

** Assistente Hospitalar Graduado

Departamento de Cirurgia Pediátrica, Hospital de Dona Estefânia, Lisboa

Correspondência: Dinorah Cardoso - R. Passeio do Adamastor, lote 3.11.09, 4º C 1990-007 LISBOA

Resumo

A displasia quística testicular é uma patologia benigna e rara, frequentemente associada a outras anomalias génito-urinárias, que se apresenta na infância sobretudo com aumento do volume escrotal, fazendo diagnóstico diferencial com situações neoplásicas e inflamatórias do testículo. Embora classicamente considerada indicação para orquidectomia, não parece haver qualquer potencial maligno, pelo que se pode argumentar uma abordagem conservadora. No entanto é importante confirmar o diagnóstico e manter vigilância para precaver a atrofia do parênquima testicular. Os autores apresentam o caso clínico de um doente com antecedentes de agenésia renal esquerda e megauretero obstructivo direito, submetido a orquidectomia no contexto de displasia quística testicular esquerda com atrofia importante do parênquima.

Summary

Testicular cystic dysplasia is a rare and benign condition, often associated with other urogenital abnormalities that presents during infancy mainly with testicular enlargement. Its differential diagnosis includes tumoral and inflammatory conditions of the testicle. Though classically considered an indication for orchiectomy, there doesn't seem to be any malignant potential so it is possible to advocate a conservative approach. It is nonetheless essential to confirm the diagnosis and maintain vigilance to make sure there isn't testicular atrophy. The authors present a case of a patient with history of left renal agenesis and right obstructive megaureter, later submitted to orchiectomy for left testicular cystic dysplasia with important parenchymal atrophy. Key Words: testis; neoplasm, benign; cysts; dysplasia

Introdução

A displasia quística do testículo ou ectasia da *rete testis* foi inicialmente descrita por Laisring e Oppenheimer em 1973⁽¹⁾. Decorre de um defeito do desenvolvimento do canal mesoné-

frico causando dilatação da *rete testis* e está frequentemente associado a anomalias do aparelho génito-urinário e por vezes também a malformações ano-rectais⁽²⁾. A abordagem clássica descrita na literatura consiste em orquidectomia⁽³⁾.

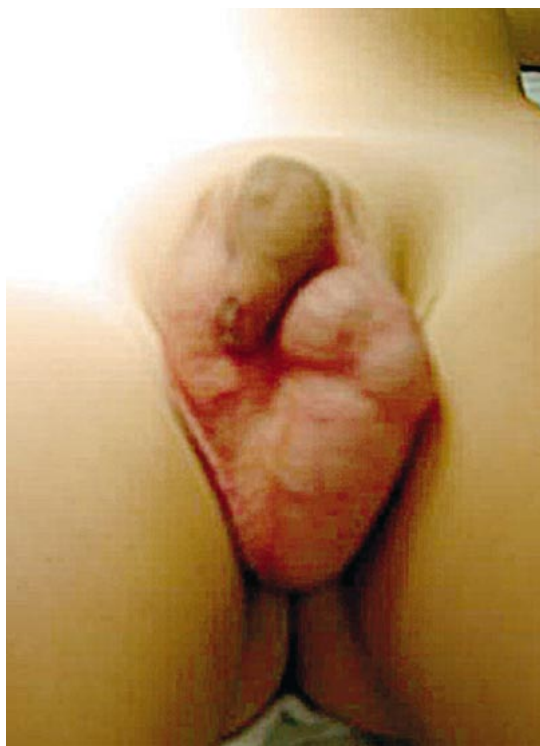

Figura 1

Caso Clínico

Apresenta-se o caso de uma criança com diagnóstico pré-natal de uretero-hidronefrose direita, tendo sido diagnosticado megauretero obstrutivo em rim único, operado aos 6 meses de idade, realizando-se remodelação ureteral (Hendren) e reimplantação (Politano).

Aos 2.5 anos verifica-se aumento de dimensões do testículo esquerdo (Figura 1), sem sinais inflamatórios locais, demonstrando-se ecograficamente assimetria testicular (direito com 18mm e esquerdo com 24mm), com múltiplos quistos intraparenquimatosos (o maior com 14mm) nos 2/3 superiores. Controle ecográfico após 4 meses com dimensões quísticas sobreponíveis; após 16 meses constatou-se assimetria testicular acentuada, com volume escrotal direito mantido (18mm) enquanto o esquerdo media 55mm, com múltiplos quistos de líquido puro septado (o maior com 27mm) que comprometiam praticamente todo o parênquima testicular e epidídimo (Figura 2), pelo que se optou por orquidectomia (Figura 3). Estudo anátomo-patológico confirmou múltiplos quistos de epitélio cúbico mono-estratificado, alguns na *rete testis*, e escasso parênquima testicular remanescente com áreas de imaturidade tubular (Figura 4).

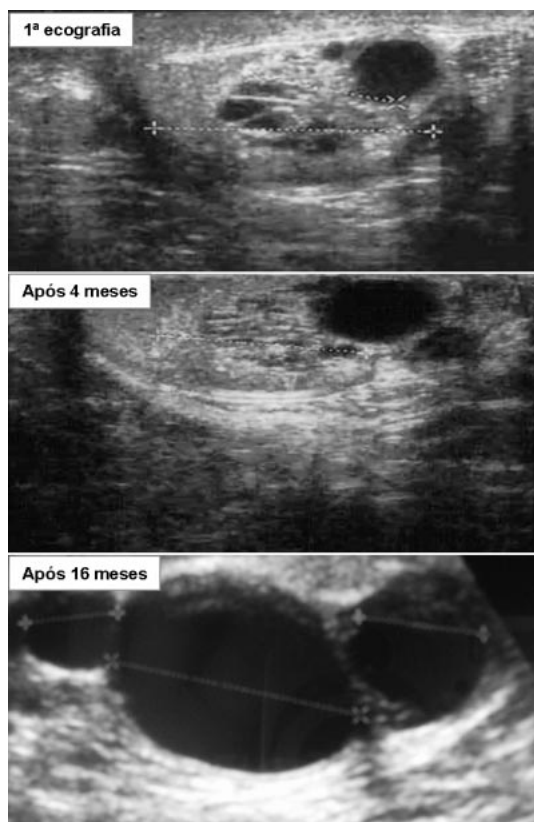


Figura 2

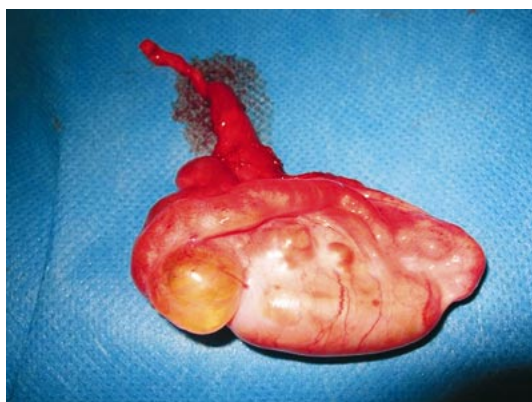


Figura 3

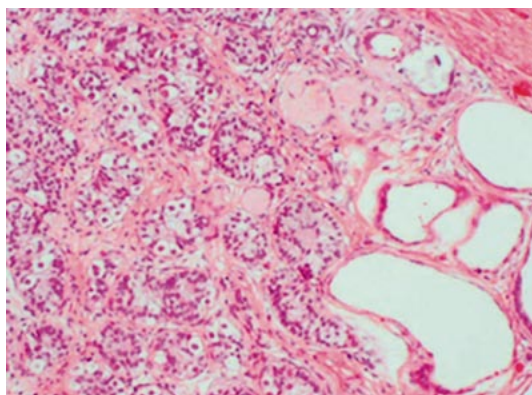


Figura 4

Discussão

A displasia quística do testículo é uma patologia congénita benigna e rara, que se apresenta durante a infância, com aumento do volume escrotal, geralmente sem outros sinais inflamatórios⁽¹⁾. A imagem ecográfica caracteriza-se por formações quísticas de dimensões variáveis no mediastino testicular que comprimem o parênquima circundante, por vezes com imagens sugestivas de calcificação. O diagnóstico diferencial inclui hidrocele, orquiepididimite, hematoma, lesão linfangiomasiosa e outras lesões quísticas (neoplasia, quisto simples, pós traumático e epidermóide)⁽¹⁾. Perante este diagnóstico é necessária investigação de patologia génito-urinário associada, nomeadamente agenésia ou displasia renal.

Apesar de classicamente considerada uma indicação para orquidectomia, não existe qualquer relato de potencial maligno. Na realidade não parece haver contra-indicação em optar por cirurgia conservadora (quando ainda se detecta parênquima testicular normal), conservando assim o potencial endócrino e reprodutor^(4,5), havendo inclusivamente autores que descrevem uma abordagem terapêutica expectante com controlo ecográfico seriado⁽¹⁾.

Embora tenham sido descritos na literatura doentes em que a lesão se manteve estável por períodos de 18 a 24 meses⁽¹⁾, consideramos que no caso por nós apresentado o prolongado intervalo entre os controlos imagiológicos teve como consequência a atrofia testicular. Teria sido aconselhável manter vigilância semestral, clínica e ecográfica, da lesão e do parênquima testicular, de modo a intervir antes de se verificar atrofia deste último.

Bibliografia

1. Toffolutti T. Gamba P.G., Cecchetto G., Talenti E., Tchaprassian Z. Testicular cystic dysplasia: evaluation of 3 new cases treated without surgery. *J Urol* 1999; 162: 2146-2148
2. Ngai R.L.C., Yeung B.K.F., Tsui W.M.S., Cheng F.Y. Cystic dysplasia of the testis associated with ipsilateral renal agenesis and high anorectal anomalies. *J Pediatr Surg* 1998; 33: 787-788
3. Noh P.H., Christopher S.C., Snyder III H.M. Conservative management of cystic dysplasia of the testis. *J Urol* 1999; 162: 2145
4. Valla J. S. Testis-sparing surgery for benign testicular tumours in children. *J Urol* 2001; 165: 2280-2283
5. Wojick L. J., Hansen K., Diamond D. A., Koyle M., Koff S. A., Coplen D. E. *et al.* *J Urol* 1997; 158: 600-604