

CASO CLÍNICO

Acta Med Port 2011; 24(S3): 621-626

FASCEÍTE NECROTIZANTE PÓS-APENDICITE AGUDA

Cláudia FERNANDES, Catarina DÂMASO, Regina DUARTE,
Dinorah Simões CARDOSO, Paolo CASELLA

RESUMO

A Fasceíte Necrotizante (FN) é um processo infeccioso da fascia profunda, de evolução rápida e progressiva com necrose secundária do tecido celular subcutâneo. Os autores apresentam um caso de FN da parede abdominal, como complicação extremamente rara de apendicite aguda. Trata-se de uma criança, apendicectomizada por apendicite aguda gangrenada, que evoluiu para quadro infeccioso grave, com dor e processo inflamatório da parede abdominal. Após diagnóstico, foi submetido a desbridamento cirúrgico da parede abdominal e drenagem de abscesso intraperitoneal. Realizada terapêutica antibiótica, desbridamentos cirúrgicos e pensos sucessivos da lesão e ao 22º dia efectuou-se enxerto dermo-epidérmico de área cruenta residual da parede abdominal. Porque o prognóstico está intimamente relacionado com o tempo decorrido até ao diagnóstico correcto e início de terapêutica adequada, é de extrema importância que este diagnóstico seja considerado.

SUMMARY**NECROTIZING FASCIITIS POST- ACUTE APPENDICITIS**

Necrotizing fasciitis (FN) is a deep infection of the subcutaneous tissue and fascia, resulting in its progressive destruction. Usually it evolves very quickly. The authors present a case to FN abdominal wall, an extremely rare complication of acute appendicitis.

A child had surgical removal of the appendix because of gangrenous acute appendicitis, which evolved into severe infection, with pain and inflammatory process of the abdominal wall. After diagnosis, he underwent a surgical debridement of the abdominal wall and drainage of intraperitoneal abscess. Antibiotic therapy, surgical debridement and successive dressings were done and at 22nd day a dermo-epidermal graft was done in a small residual lesion of the abdominal wall. Because the prognosis is closely related to time to correct diagnosis and initiation of appropriate therapy, it's extremely important that this diagnosis is considered.

C.F.: Serviço de Pediatria Médica. Centro Hospitalar de Setúbal. Setúbal. Portugal

C.D.: Serviço de Pediatria Médica. Hospital Reynaldo dos Santos. Vila Franca de Xira. Portugal

R.D., D.S.C., P.C.: Serviço de Cirurgia Pediátrica. Hospital Dona Estefânia. Lisboa. Portugal

INTRODUÇÃO

A fasceíte necrotizante (FN) é uma infecção profunda do tecido subcutâneo que resulta na destruição progressiva do tecido celular subcutâneo e fáscia. Habitualmente progride de forma muito rápida. É uma complicação extremamente rara de apendicite aguda e poucos casos estão descritos em crianças e representa uma situação de elevada morbidade e mortalidade de até 72,7 %, quando o tratamento é tardio¹.

Os autores apresentam um caso de fasceíte necrotizante da parede abdominal após apendicite aguda, num doente imunocompetente.

CASO CLÍNICO

Criança do sexo masculino com de 10 anos de idade, sem antecedentes relevantes, submetido a apendicectomia e lavagem da cavidade peritoneal por apendicite aguda gangrenada, sem pus na cavidade peritoneal. O exame anátomo-patológico confirma necrose focal da extremidade distal do órgão, atingindo parcialmente a parede do mesmo. No pós-operatório, sob antibioterapia (amoxicilina e ácido clavulânico), manteve febre (39°C) e reiniciou dor abdominal. Ao sexto dia evidenciavam-se sinais inflamatórios francos, hiperestesia e dor marcada na parede abdominal, tendo sido transferido para o Hospital de D. Estefânia (HDE)(Figura1). Da avaliação analítica destacava-se: Hb-13 g/dL, Leucócitos- 9.110 com 85,5% Neutrófilos, VS- 53 mm/h, Proteína C Reactiva- 47,2 mg/

dL, TP e aPTT- sem alterações, Fibrinogénio- 1480,0 mg/dL, D-dímeros- 548,9 mg/dL.

A ecografia abdominal, mostrou marcado espessamento e aumento da ecogenicidade do tecido celular subcutâneo, traduzindo celulite e uma pequena coleção líquida subcutânea na fossa ilíaca direita (com 2,5x0,4 cm). Nesta altura, foi alterada a antibioterapia, para vancomicina, gentamicina, metronidazol e cefotaxime. Após 24h, por agravamento das queixas algicas, realizou TAC abdómino-pélvica, que mostrou: “extensa celulite da parede abdominal, mais evidente à direita; enfisema subcutâneo de todo o flanco direito, com celulite entre os planos musculares adjacentes e pequenas bolhas de enfisema subcutâneo junto à porção supra-púbica; abscesso na goteira parieto-cólica direita, com “plastron de ansas”. (figura 2).

Com o diagnóstico de FN, foi submetido a desbridamento cirúrgico, drenagem e lavagem da cavidade abdominal, encontrou-se necrose extensa do tecido celular subcutâneo (vasos trombosados), fáscia e segmentos musculares da parede abdominal (bilateralmente e infero-anteriormente) e um abscesso da ferida operatória, transmural, até à goteira parietocólica direita e fundo de saco de Douglas (figura 3).

O exame bacteriológico da fáscia foi positivo para: *Escherichia coli*, *Streptococcus constellatus* e *Bacterioides fragilis* e do exsudado da ferida operatória foi negativo. As duas hemoculturas realizadas foram estéreis.

Permaneceu 11 dias na Unidade de Cuidados Intensivos, com instabilidade hemodinâmica e necessidade de suporte inotrópico durante 8 dias e ventilação mecânica e a presença de infiltrado de células inflamatórias.

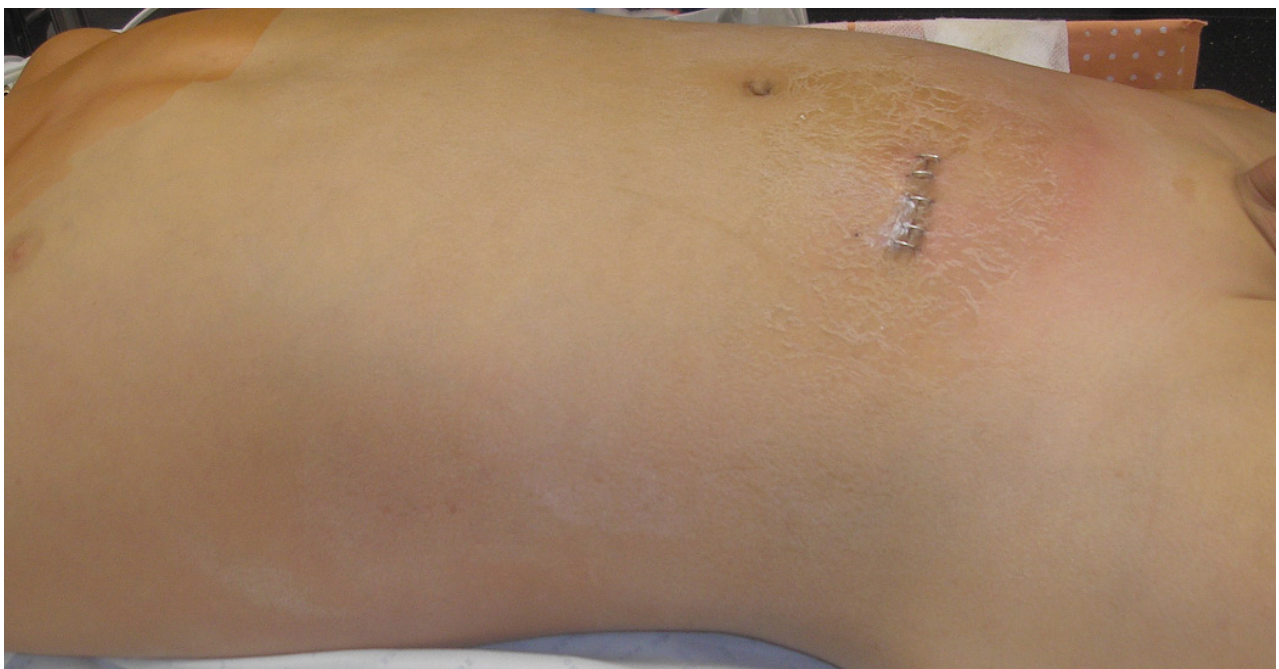

Fig. 1- Sinais inflamatórios peri-incisional com extensão bilateral até o tronco, com intensa dor local

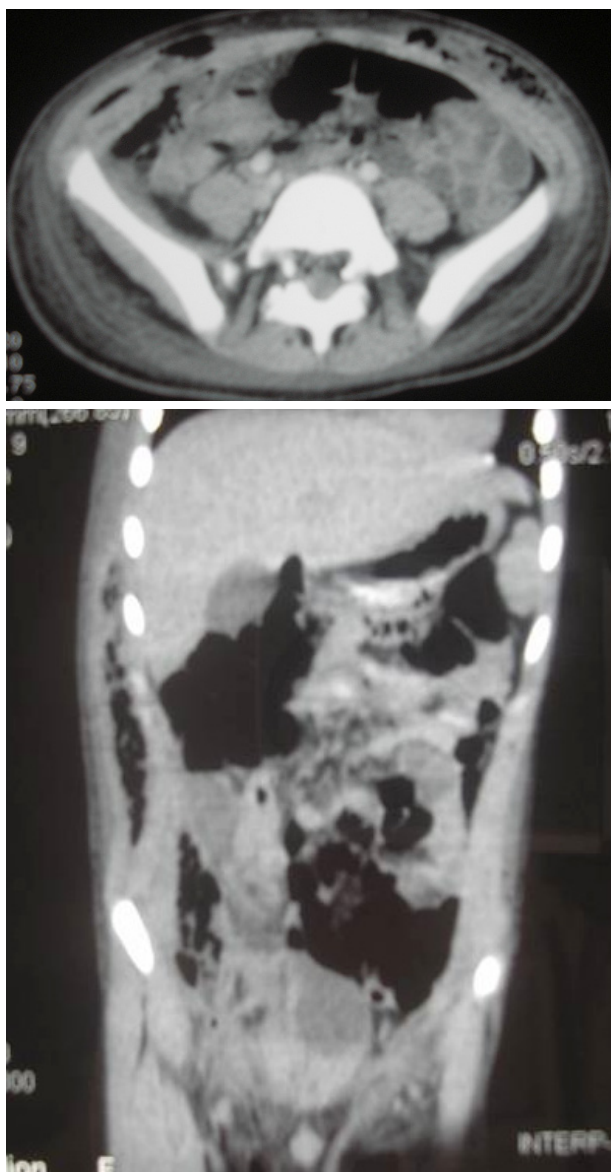


Fig. 2 - TAC tóraco-abdominal com marcado espessamento da parede tóraco-abdominal e ar no tecido celular subcutâneo

por cinco dias; sem disfunção renal ou hepática, verificou-se melhoria clínica progressiva.

Realizaram-se mais dois desbridamentos cirúrgicos e manteve pensos com hidrocolóide a cada três dias. Ao 22º dia de pós-operatório, foi efectuado enxerto dermo-epidérmico de área cruenta residual (figura 4). Teve alta bem, referenciado à consulta externa de Cirurgia Geral e Plástica.

DISCUSSÃO

A FN tem sido descrita com outras denominações, no entanto, todas apresentam fisiopatologia comum, que corresponde a destruição tecidual massiva, trombose

vascular, presença de bactérias entre os planos anatómicos

Assim, a FN corresponde a uma infecção de tecidos moles rapidamente progressiva que afecta principalmente o tecido subcutâneo e fáscia, poupando a pele e o músculo, numa fase inicial. Os locais mais afectados são a cabeça e pescoço, períneo e membros inferiores, mas existem descrições de afecção de praticamente todas as regiões do corpo. Nas crianças há um predomínio no tronco. A morbidade é grande, porque muitas vezes está associada a perda de membros, nas situações em que se desenvolve síndrome compartimental, e/ou a lesões cicatriciais extensas. A mortalidade também é elevada, variando nas diversas séries entre 12,5% a 72,7%^{1,2}. Farrel³, numa série pediátrica, fala em 52%, quando se exclui a FN afectando as extremidades. Enquanto que nos adultos está associada a comorbilidades e a situações de imunossupressão, na criança esta entidade está raramente descrita e apesar de ter sido relatada em associação a varicela e a estados de imunossupressão, a maioria dos casos tem sido descrita em crianças previamente saudáveis e imunocompetentes.

O caso retrata uma FN tipo I, secundária a uma patologia infecciosa-cirúrgica, cujos agentes correspondem a anaeróbios, anaeróbios facultativos e/ou Estreptococos que não do grupo A, tendo sido isolado três microorganismos/amostra. Quer seja uma situação de FN idiopática ou secundária, há na maioria dos casos isolamento de múltiplos microorganismos. É importante salientar que é possível a identificação de bactérias em quase todos os casos de FN tipo I e que as hemoculturas podem ser negativas, como se verificou neste caso. Estas são positivas em cerca de 60% dos casos de FN a Estreptococos do grupo A. Devem fazer-se culturas dos tecidos. O diagnóstico é confirmado histologicamente.

O diagnóstico precoce de FN é de extrema importância, já que existe rápida progressão desde doença inaparente para um processo em que ocorre extensa destruição tecidual, podendo levar a perda de membro, toxicidade sistémica ou mesmo morte. Dor inexplicável, excruciante, que aumenta rapidamente ao longo do tempo pode ser a primeira manifestação e é especialmente difícil de interpretar nos doentes pós-cirúrgicos em que a dor é atribuída a diminuição da analgesia ou aumento da actividade física. Posteriormente a pele apresenta-se eritematosa e edematosa e com o avançar do tempo poderá apresentar equimoses, anestesia cutânea e necrose. De salientar que a tríade febre, crepitação e presença de gás subcutâneo, se já raramente é descrita nos casos em adultos, ainda mais rara é na pediatria.

O diagnóstico desta entidade é difícil; numa série de Rangaswamy⁴, o diagnóstico de FN não foi considerado por nenhum médico na admissão, tendo havido um atraso diagnóstico entre 2 a 10 dias.

Os exames laboratoriais são inespecíficos, podendo revelar aumento dos parâmetros de inflamação e infecção.

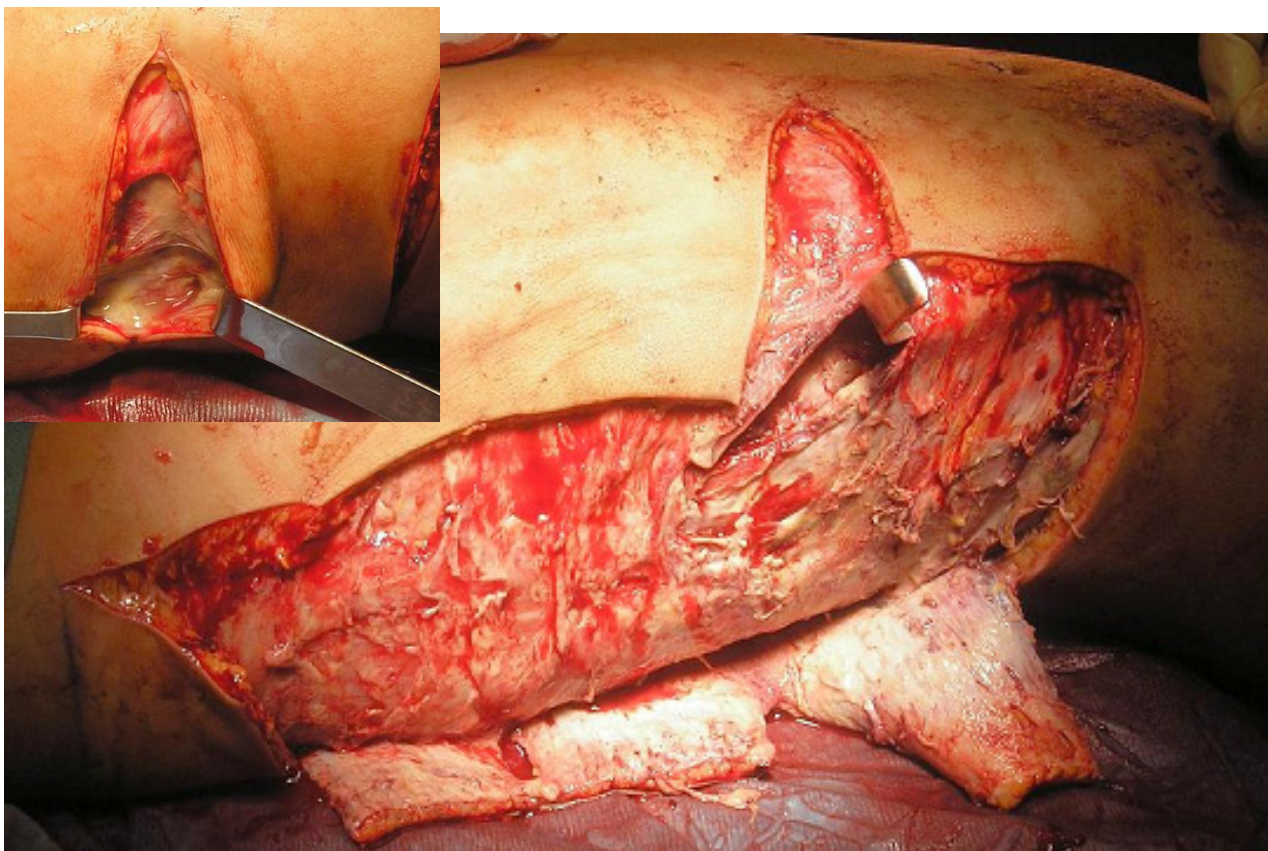


Fig. 3 - Necrose extensa do tecido celular subcutâneo, fáschia e segmentos musculares da parede abdominal (bilateralmente e infero-anteriormente), com vários vasos trombosados nos planos subcutâneos.

Os exames de imagem podem ser úteis, na presença do gás. No entanto, na sua ausência, mostram edema tecidual o que não é invulgar em doentes pós-trauma ou pós-cirurgia. A RM tem limitações logísticas quando os doentes estão gravemente doentes. A TC parece ser o exame de maior valor diagnóstico, sendo os achados consistentes com esta patologia, o espessamento assimétrico e a presença de gás dissecando os planos, o que permite avaliar a extensão da doença e a presença ou ausência de colecções profundas. Neste caso houve um atraso diagnóstico significativo desde o hospital de origem com os sinais clínicos e posteriormente com a ecografia já a observar o processo inflamatório do tecido celular subcutâneo e fáschia e colecção subcutânea, não valorizada inicialmente. A imagem tomográfica mostra a extensão da FN envolvendo quase toda a parede abdominal, com colecção intra-peritoneal, motivo pelo qual se considera importante, logo após estabilização hemodinâmica e antibioterapia sistémica com uma penicilina penicilase-resistente, associada a um antibiótico com acção contra anaeróbios (metronidazol ou clindamicina) a um aminoglicosídeo, o desbridamento dos tecidos envolvidos até bordos sãos, sem encerramento da pele. No entanto, outros autores defendem o tratamento conservador da FN⁵.

Deve ser reexplorado nas vinte e quatro horas seguintes e efectuadas reexplorações e desbridamentos necessários à remoção do tecido necrótico.

O tratamento com Imunoglobulina endovenosa, já foi tentado várias vezes, e parece ser mais eficaz nos casos em que existe choque tóxico estreptocócico. O uso de oxigenoterapia hiperbárica é controverso.

A mortalidade varia directamente com a demora do tempo cirúrgico, sendo particularmente alta quando o desbridamento cirúrgico é adiado por mais de 24 horas⁶. Farrel apresentou uma série de 11 casos de FN pós-cirurgia em crianças, dos quais apenas um ocorreu após procedimento contaminado³.

Como complicação de apendicite, a FN é uma entidade extremamente rara e que normalmente está associada a situações de perfuração do apêndice.

Neste caso clínico salienta-se o facto de a FN cursar associada a uma apendicite com necrose focal do apêndice sem perfuração. Realça-se o atraso diagnóstico de cerca de três dias, apesar de o doente apresentar sinais característicos desta patologia desde sua admissão no nosso hospital. Isto poder-se-á dever ao facto desta hipótese diagnóstica não ter sido considerada inicialmente.

Entretanto este doente, evoluiu favoravelmente,

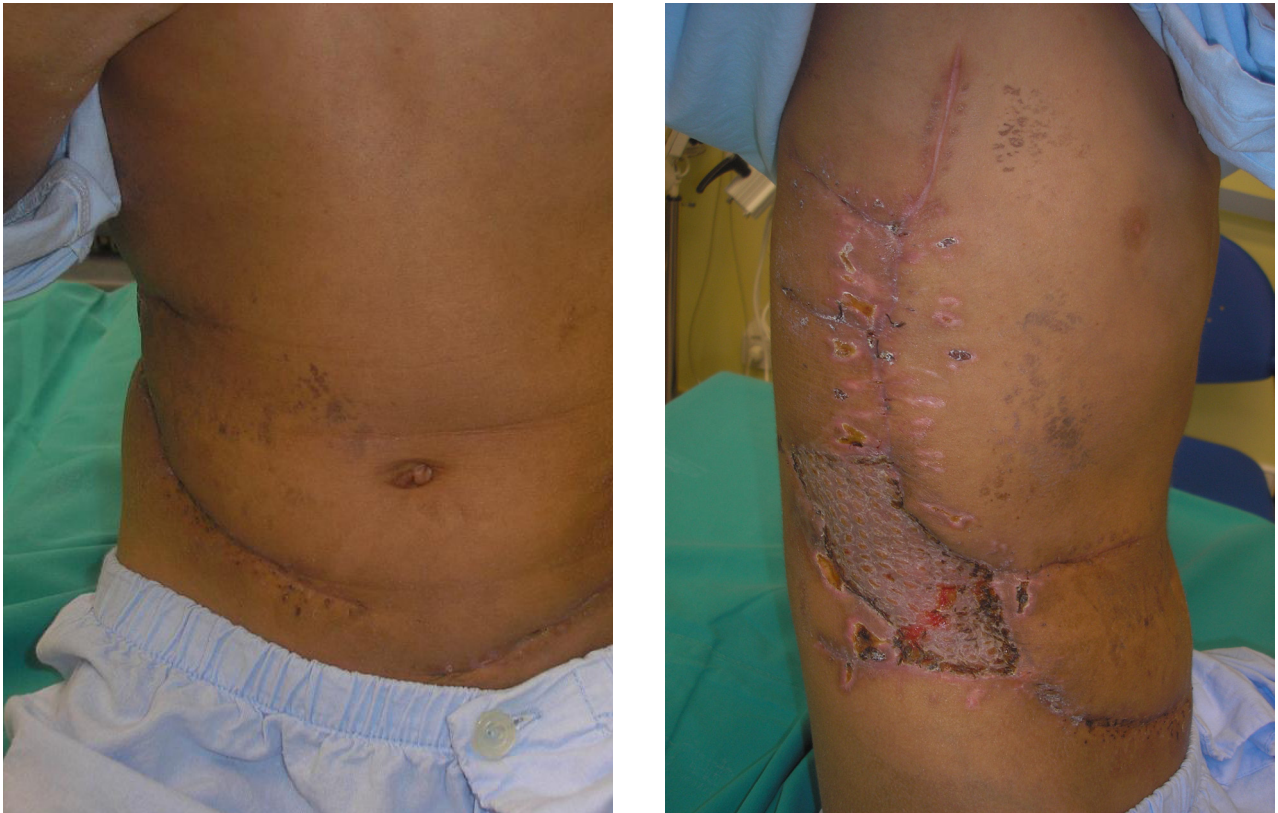

Fig. 4 - Necessidade de pequena área de enxerto dermo-epidérmico. Bom resultado estético

provavelmente devido ao desbridamento cirúrgico agressivo, antibioticoterapia, suporte ventilatório e hemodinâmicos adequados.

Uma vez que o prognóstico da FN está intimamente relacionado como o tempo decorrido do início dos sintomas e terapêutica adequada, é de extrema importância que se considere este diagnóstico quando se depara dor local e alterações cutâneas precoces como eritema, induração, hiperestesia ou crepitação e necrose na sua fase tardia.

Conflito de interesses:

Os autores declaram não ter nenhum conflito de interesses relativamente ao presente artigo.

Fontes de financiamento:

Não existiram fontes externas de financiamento para a realização deste artigo.

REFERÊNCIAS

1. MUKOYAMA S et al: A successfully treated case of severe necrotizing fasciitis caused by acute appendicitis: a case report. Tokai J Exp Clin Med 2003;28 (3):139-143
2. TAVILOGLU K e tal: Idiopathic Necrotizing Fasciitis: Risk factors and strategies for management. Am Surg 2005;71:315-320
3. FARREL L et al: Postoperative Necrotizing Fasciitis in Children. Pediatrics 1988; 82: 874-9
4. RANGASWAMY M: Necrotizing fasciitis: a 10-year retrospective study of cases in a single university hospital in Oman. Acta Trop 2001;80(2):169-175
5. WAKHLU A, CHAUDHARY A, TANDON R, WAKHLU A; Conservative management of necrotizing fasciitis in children. J Pediatr Surg 2006;41:1144-8
6. WILSON HD, HALTALIN KC: Acute necrotizing fasciitis in children: report of 11 cases. Am J Dis Child 1973;125:591-595

