

## Caso Clínico

### POROQUERATOSE DE MIBELLI – UM CASO CLÍNICO

André Laureano<sup>1</sup>, Vasco Coelho Macias<sup>1</sup>, Fernando Assis Pacheco<sup>2</sup>

<sup>1</sup>Interno do Internato Complementar de Dermatologia e Venereologia/Resident, Dermatology and Venereology

<sup>2</sup>Chefe de Serviço de Dermatologia e Venereologia/ Consultant Chief of Dermatology and Venereology  
Serviço de Dermatologia, Hospital de Curry Cabral – Centro Hospitalar de Lisboa Central, Portugal

**RESUMO** – As poroqueratoses resultam de uma hiper-proliferação clonal dos queratinócitos, encontrando-se pelo menos descritas seis formas clínicas, que partilham o achado da lamela cornóide no exame histopatológico. Os autores descrevem o caso de uma poroqueratose de Mibelli numa mulher de 27 anos, raça negra, com início na infância, eficazmente tratada com retinóide tópico, apresentando-se as manifestações típicas de uma dermatose pouco frequente e destacando-se a importância da histopatologia na confirmação do seu diagnóstico. A poroqueratose de Mibelli é uma dermatose crónica e progressiva, raramente com remissão espontânea. A sua evolução para neoplasia maligna, particularmente carcinoma espino-celular, pode ocorrer em cerca de 7% dos doentes, reforçando-se a importância de uma adequada vigilância.

**PALAVRAS-CHAVE** – Poroqueratoses; Poroqueratose de Mibelli; Queratinócitos.

### POROKERATOSIS OF MIBELLI – A CASE REPORT

**ABSTRACT** – Porokeratosis are the result of a clonal proliferation of keratinocytes. About six clinical variants were described to date, sharing the histological feature of cornoid lamella in the stratum corneum. The authors report a porokeratosis of Mibelli in a 27-year-old black female appearing in childhood successfully treated with a topical retinoid. Common manifestations of a rare dermatosis are presented with emphasis to the role of histopathology in the diagnosis. Porokeratosis of Mibelli is a chronic and progressive dermatosis, rarely with spontaneous remission. Malignant degeneration has been described with a reported incidence of 7%, with highest malignant transformation into squamous cell carcinoma, therefore the importance of regular skin checks.

**KEY-WORDS** – Porokeratosis; Keratinocytes.

**Conflitos de interesse:** Os autores declaram não possuir conflitos de interesse.

*No conflicts of interest.*

**Suporte financeiro:** O presente trabalho não foi suportado por nenhum subsídio ou bolsa.

*No sponsorship or scholarship granted.*

Recebido/Received – Fevereiro/February 2012; Aceite/Accepted – Abril/April 2012.

*Por decisão dos autores, este artigo não foi redigido de acordo com os termos do novo Acordo Ortográfico.*

#### Correspondência:

Dr. André Laureano

Serviço de Dermatologia e Venereologia

Hospital de Curry Cabral

Rua da Beneficência, n.º8

1069-166 Lisboa, Portugal

Email: [andre.oliveira@sapo.pt](mailto:andre.oliveira@sapo.pt)

## Caso Clínico

### INTRODUÇÃO

As poroqueratoses resultam de uma hiper-proliferação clonal dos queratinócitos, encontrando-se descritas pelo menos seis formas clínicas, que partilham o achado da lamela cornóide no exame histopatológico<sup>1</sup>. Admite-se a sua transmissão hereditária autossômica dominante, embora a maioria seja esporádica.

### CASO CLÍNICO

Doente do sexo feminino, 27 anos de idade, raça negra, observada em Consulta de Dermatologia por dermatose com início na infância, localizada à região infra-axilar esquerda e dorso do terceiro dedo da mão esquerda, inicialmente composta, em cada uma destas localizações, por pápula hiperqueratósica de cor cinzenta, desde então com crescimento lentamente progressivo, centrífugo, sem sintomas associados.

Negou antecedentes e desconhecia história familiar de dermatoses, nomeadamente de transmissão heredo-familiar.

Observou-se dermatose localizada à região infra-axilar esquerda e dorso do terceiro dedo da mão esquerda (Fig. 1), composta por placas anulares, com cerca de 2cm de diâmetro, bordo hiperqueratósico com 2mm de altura e forma de prisma triangular, centro deprimido, ligeiramente atrófico, ásperas ao tacto.

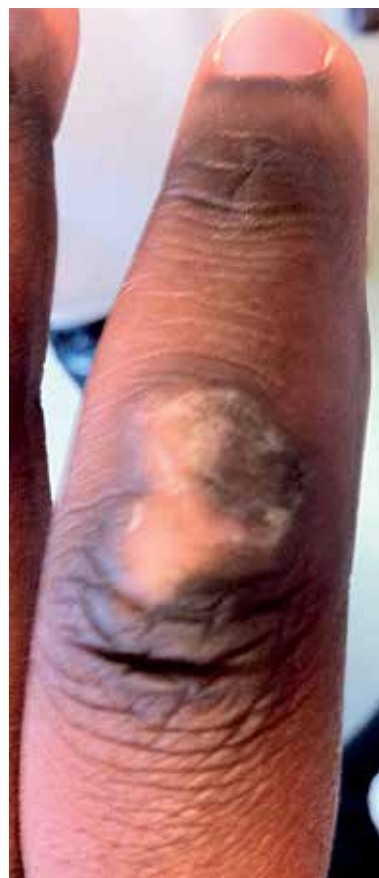Foi efectuada biopsia de uma das lesões (Fig. 2), incluindo o bordo, e o exame histopatológico permitiu evidenciar hiperqueratose do estrato córneo, presença de coluna fina de paraqueratose (lamela cornóide), com camada granulosa subjacente ausente (Fig. 3), o que permitiu confirmar o diagnóstico de poroqueratose de Mibelli (PM).

Foi instituído tratamento tópico com tretinoína em creme. Após 1 ano verificou-se diminuição do carácter hiperqueratósico das lesões, sem aumento da sua dimensão.

### DISCUSSÃO

Apresentaram-se as manifestações típicas de uma dermatose pouco frequente, destacando-se a importância da histopatologia na confirmação do seu diagnóstico.

A PM é uma dermatose crónica e progressiva, podendo apresentar raramente remissão espontânea. Foi descrita originalmente por Vittorio Mibelli em



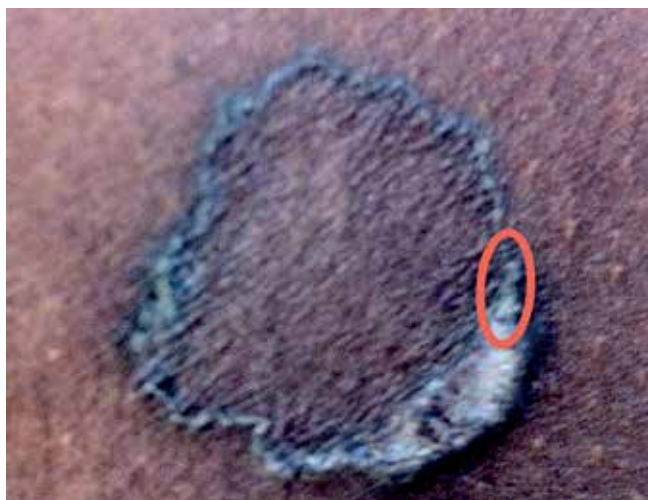**Fig. 1** - Placa anular de bordo hiperqueratósico localizada ao dorso do terceiro dedo da mão esquerda.

1893<sup>2,3</sup> e, desde então, foram descritas outras formas clínicas de poroqueratose, destacando-se as mais frequentes poroqueratose actínica superficial disseminada e a poroqueratose superficial disseminada e, outras três formas mais raras, a poroqueratose punctiforme, a poroqueratose palmar e plantar disseminada e a poroqueratose linear (Fig. 4)<sup>4</sup>.

A PM consiste de uma ou mais placas, em pequeno número, podendo ocorrer em qualquer localização, mas mais frequentemente nas extremidades, particularmente nas mãos e pés, com distribuição unilateral<sup>1</sup>. Outras regiões, como o pescoço, ombros e genitais podem ser atingidas<sup>5</sup>. A ocorrência de lesões na face e nas mucosas é rara<sup>6</sup>.

Surge geralmente na infância ou nos adultos jovens, predominantemente no sexo masculino (2.17:1)<sup>4</sup>. São pouco frequentes na raça negra. As lesões são assintomáticas e a sua evolução é muito lenta. Não sofrem exacerbação nos meses de Verão e podem associar-se a fenómeno de Koebner<sup>1</sup>.

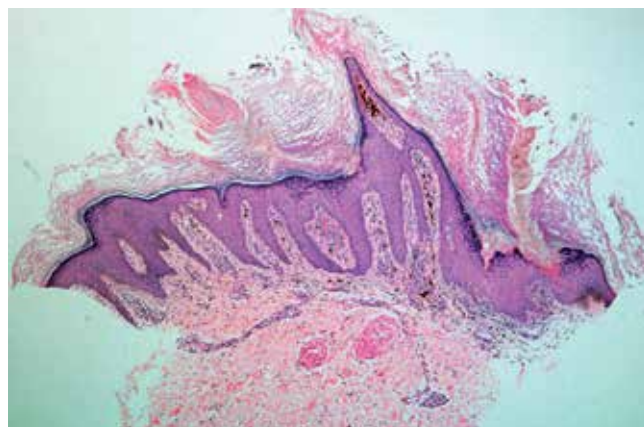
## Caso Clínico



**Fig 2** - Placa anular de bordo hiperqueratósico localizada à região infra-axilar esquerda esquerda (biopsia efectuada no bordo da lesão - elipse).

Os achados histológicos são muito característicos e partilhados por outras formas de poroqueratose, destacando-se no bordo das lesões, a presença da lamela cornóide, correspondendo a área de invaginação epidérmica, onde se encontra uma coluna de células paraqueratósicas, com agranulose na base da sua implantação. Na zona central da lesão observa-se diminuição da espessura da epiderme<sup>7</sup>. O desenvolvimento de técnicas de imagem não-invasivas, de elevada resolução como a tomografia de coerência óptica e a microscopia confocal de fluorescência permitiu a identificação *in vivo* da lamela cornóide<sup>8,9</sup>.

A associação da lamela cornóide a alterações displásicas locais sugere que a dermatose possa resultar da expansão clonal e localizada de queratinócitos

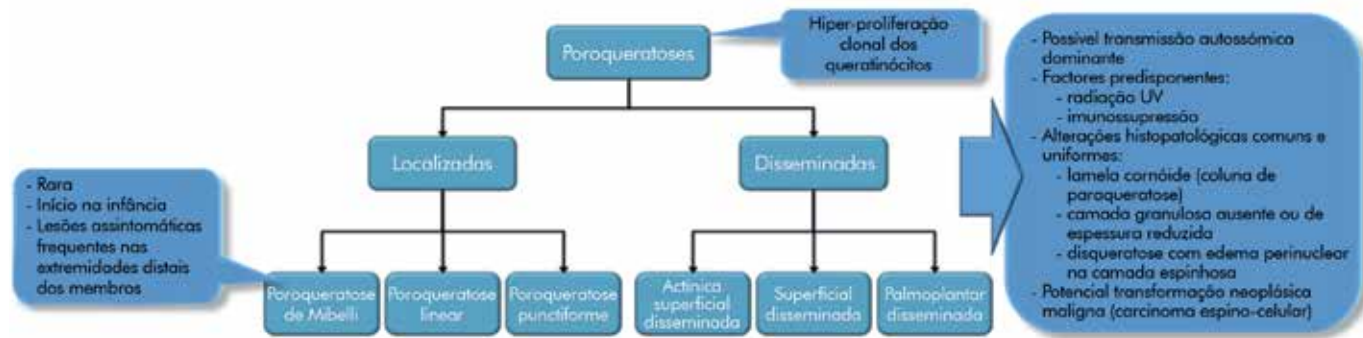


**Fig 3** - Lamela cornóide, associando-se hiperqueratose da camada córnea e ausência da camada granulosa (H&E, 10x).

anormais<sup>10</sup>. A paraqueratose poderá ser explicada por uma maturação anormal dos queratinócitos ou por uma aceleração da epidermopóiese<sup>11</sup>.

Para a proliferação clonal podem contribuir vários factores, incluindo a predisposição genética e vários factores extrínsecos. Na PM encontra-se bem documentada a sua transmissão hereditária autossómica dominante, com penetração variável, tendo sido encontrada em alguns doentes uma instabilidade envolvendo o cromossoma 3p12-14<sup>12</sup>. Esta poderá ser um factor associado ao risco de desenvolvimento de carcinoma espinocelular (CEC). Dos factores exógenos, destaca-se a imunossupressão, a exposição a radiação UV, os agentes infecciosos, o trauma mecânico e alguns fármacos<sup>13</sup>.

A identificação de células T *helper* e células de Langerhans na PM, permitiu considerar a importância dos mecanismos imunológicos na referida proliferação,



**Fig 4** - Poroqueratoses: principais características.

## Caso Clínico

nomeadamente um défice de vigilância imunológica, no reconhecimento e interrupção da mesma, podendo para tal contribuir vários factores locais e sistémicos<sup>14</sup>.

A sua evolução para neoplasia maligna, particularmente CEC, pode ocorrer em cerca de 7% dos doentes. Os factores associados a um risco superior de transformação maligna são a localização nas extremidades, uma maior dimensão das lesões e uma evolução temporal mais longa. As lesões malignas são geralmente únicas<sup>15</sup>. Este potencial oncogénico pode resultar de um aumento da expressão de p53 nos queratinócitos próximos da lamela cornóide<sup>16</sup>.

O tratamento da PM deverá ser individualizado atendendo à dimensão e localização das lesões, considerações estéticas e funcionais, potencial para transformação maligna e preferência do doente.

Para além dos emolientes e queratolíticos, outras terapêuticas apresentaram eficácia variável em vários casos ou séries com escasso número de doentes. Dos tratamentos tópicos destaca-se o uso de corticóides, 5-fluoruracilo a 5%<sup>17</sup>, imiquimod a 5%<sup>18</sup> e os retinóides tópicos. A administração de retinóides sistémicos em formas mais extensas, poderá igualmente permitir uma redução no risco de transformação maligna, particularmente em doentes imunodeprimidos<sup>19</sup>. Outras modalidades incluem a criocirurgia, a vaporização com LASER de CO<sub>2</sub><sup>20</sup>, a curetagem e a excisão das lesões.

Destaca-se a importância da fotoprotecção e vigilância clínica adequadas nestes doentes.

### REFERÊNCIAS

1. Ascensão AC. Poroceratose. Estudo monográfico para a Prova Complementar de Doutorado. Lisboa:Universidade Nova de Lisboa; 1982.
2. Mibelli V. Contributo allo studio della ipercheratosi dei canali sudoriferi (porocharatosis). *G Ital Mal Ven.* 1893; 28:313-55.
3. Happle R. Mibelli revisited: A case of type 2 segmental porokeratosis from 1893. *J Am Acad Dermatol.* 2010; 62:136-8.
4. Sertznig P, Felbert V, Megahed M. Porokeratosis: present concepts. *J Eur Acad Dermatol Venereol.* 2012; 4:404-12.
5. Ramos MV. Genital Porokeratosis. *Actas Dermosifiliogr.* 2008; 99:217-20.
6. Mehregan A, Khalili H, Fazel Z. Mibelli's Porokeratosis of the face. A report of seven cases. *J Am Acad Dermatol.* 1980; 3:394-6.
7. Wade TR, Ackerman AB. Cornoid lamellation. A histologic reaction pattern. *Am J Dermatopathol.* 1980; 2:5-15.
8. Mogensen M, Joergensen TM, Nurnberg BM, Nürnberg BM, Morsy HA, Thomsen JB, Thrane L, et al. Assessment of optical coherence tomography imaging in the diagnosis of non-melanoma skin cancer and benign lesions versus normal skin: observer-blinded evaluation by dermatologists and pathologists. *Dermatol Surg.* 2009; 35:965-72.
9. Astner S, Dietterle S, Otberg N, Röwert-Huber HJ, Stockfleth E, Lademann J. Clinical applicability of in vivo fluorescence confocal microscopy for noninvasive diagnosis and therapeutic monitoring of nonmelanoma skin cancer. *J Biomed Opt.* 2008; 13:0140003.
10. Reed RJ, Leone P. Porokeratosis – a mutant clonal keratosis of the epidermis. 1. Histogenesis. *Arch Dermatol.* 1970; 101:340-7.
11. Shwn CS, Tabata K, Matsuki M, Goto T, Yokochi T, Yamanishi K. Premature apoptosis of keratinocytes and the dysregulation of keratinization in porokeratosis. *Br J Dermatol.* 2002; 147:498-502.
12. Scappatici S, Lambiase S, Orecchia G, Fraccaro M. Clonal chromosome abnormalities with preferential involvement of chromosome 3 in patients with porokeratosis of Mibelli. *Cancer Genet Cytogenet.* 1989;43:89-94
13. Schamroth JM, Zlotogorski A, Gilead L. Porokeratosis of Mibelli. Overview and Review of the Literature. *Acta Derm Venereol.* 1997; 77:207-13.
14. Jurecka W, Neumann RA, Knobler RM. Porokeratosis: immunohistochemical, light and electron microscopic evaluation. *J Am Acad Dermatol.* 1995; 32:894-7.
15. Otsuka F, Someya T, Ishibashi Y. Porokeratosis and malignant skin tumors. *J Cancer Res Clin Oncol.* 1991; 117:155-60.
16. Magee JW, McCalmont TH, LeBoit PE. Overexpression of p53 tumor suppressor protein in porokeratosis. *Arch Dermatol.* 1994; 130:187-90.
17. Danby W. Treatment of porokeratosis with fluorouracil and salicylic acid under occlusion. *Dermatol Online J.* 2003; 9:33.
18. Agarwal S, Berth-Jones J. Porokeratosis of Mibelli: successful treatment with 5% imiquimod cream. *Br J Dermatol.* 2002; 146:338-9.
19. Danno K, Yamamoto M, Yokoo T, Ohta M, Ohno S. Etretnate treatment in disseminated porokeratosis. *J Dermatol.* 1988; 15:440-4.
20. Hunziker T, Bayard W. Carbon dioxide laser in the treatment of porokeratosis. *J Am Acad Dermatol.* 1987; 16:625.