

Utilização de sulfassalazina no tratamento de doentes com urticária crónica idiopática – Experiência de um Serviço de Imunoalergologia

Sulfasalazine use in treatment of chronic idiopathic urticaria – Experience of an outpatient immunoallergy clinic

Rev Port Imunoalergologia 2005; 13 (2): 165-170

Pedro Martins¹, Luís Miguel Borrego², Sara Prates², Graça Pires²,
Cristina Santa Marta², Paula Leiria Pinto², José Rosado Pinto³

¹ Interno do Internato Complementar de Imunoalergologia

² Assistente Hospitalar de Imunoalergologia

³ Director do Serviço de Imunoalergologia

Serviço de Imunoalergologia, Hospital de Dona Estefânia. Lisboa

RESUMO

Os autores apresentam seis casos clínicos de doentes com urticária crónica idiopática (UCI) que não respondiam à terapêutica anti-histamínica convencional, necessitando de corticoterapia sistémica frequente para controlar as queixas. Após várias tentativas com outras terapêuticas, foram medicados com sulfassalazina. Efectuou-se uma análise deste grupo de doentes, procurando estabelecer uma avaliação do risco-benefício para a utilização da sulfassalazina na UCI, concluindo-se favoravelmente da sua utilização. Apresenta-se uma breve revisão dos mecanismos de acção, efeitos adversos e cuidados na utilização da sulfassalazina.

Palavras-chave: urticária crónica, sulfassalazina, tratamento.

ABSTRACT

The authors studied six patients with chronic idiopathic urticaria (CIU) that didn't respond to conventional therapy. All had systemic corticosteroid therapy to control symptoms, having being decided to initiate sulfasalazine. The patients were characterized and was concluded that in this group of patients, sulfasalazine seems to be an efficient and safe alternative therapeutic without serious adverse effects. The authors also present a short revision about sulphasalazine utilization.

Key-words: chronic urticaria, sulfasalazine, treatment.

INTRODUÇÃO

Todos os médicos que lidam com doentes que sofrem de urticária crónica (UC) sabem que o tratamento desta patologia é por vezes difícil, e até mesmo frustrante, não só para o doente como também para o próprio profissional de saúde¹.

Apesar de a urticária ser uma patologia conhecida desde a Antiguidade e de existirem descrições do tempo da China antiga, somente no século passado se começaram a descrever diferentes subtipos (de acordo com o agente etiológico) e a classificar as urticárias em agudas e crónicas, entendendo-se estas últimas como as que persistem mais de 6 semanas².

Na abordagem dos doentes com urticária crónica, doença com uma prevalência desconhecida, deparamo-nos com dois grandes problemas:

O primeiro, o de tentar identificar uma causa que, como é sabido, apenas se consegue encontrar numa minoria dos casos, mesmo após investigação exaustiva³. Por este motivo, grande parte das urticárias crónicas são rotuladas de idiopáticas. Este termo "idiopático", pouco satisfaz o doente que procura uma justificação para o seu problema cutâneo, pelo que não raras vezes consulta vários médicos na ânsia de encontrar uma explicação. Os exames a solicitar na abordagem do doente com urticária crónica são, aliás, um tema que não é ainda consensual⁴.

O segundo grande problema prende-se com o tratamento. Se felizmente em muitos casos se consegue controlar a sintomatologia com a utilização de anti-histamínicos-H1, noutras as lesões persistem, o que motiva frequentemente a utilização de ciclos de corticoterapia sistémica prolongados com os efeitos adversos daí decorrentes e sobejamente conhecidos. É exactamente por isto que, ao longo dos anos, têm surgido diversas propostas de fármacos considerados como "alternativos", com uma eficácia discutível em grande parte dos casos.

Entre os fármacos "alternativos", assim designados por constituírem uma terapêutica alternativa à corticoterapia, temos vários medicamentos habitualmente utilizados no tratamento de outras patologias: anti-histamínicos-H2, antidepressivos, antagonistas dos leucotrienos, colchicina, dapsona, imunossuppressores, varfarina, nifedipina....⁵.

Um dos fármacos que surge dentro deste grupo é a sulfasalazina, medicamento utilizado durante anos no tratamento das doenças intestinais inflamatórias crónicas e da artrite reumatóide. Apesar de não existirem muitos relatos da utilização de sulfasalazina no tratamento da UC, encontram-se descritos casos de sucesso na UCI, bem como na urticária retardada de pressão^{6, 7, 8}.

Neste artigo, os autores apresentam a experiência da utilização de sulfasalazina no tratamento de doentes

com UCI, no serviço de Imunoalergologia do Hospital de Dona Estefânia.

MATERIAL E MÉTODOS

Através da análise dos dados que constavam nos processos clínicos, estudaram-se retrospectivamente seis doentes com UCI medicados com sulfassalazina. Todos necessitavam de corticoterapia frequente para controlar as lesões mucocutâneas, dado não responderem ao tratamento com anti-histamínicos-H1/outras terapêuticas. Caracterizou-se este grupo de doentes analisando-se diversos parâmetros, nomeadamente: sexo, idade, duração de sintomas, tempo de seguimento na consulta, resultado de exames analíticos, resultado de biópsia cutânea, terapêutica prévia, eficácia da terapêutica, número / tipo de reacções adversas e duração do tratamento.

RESULTADOS

Todos os doentes estudados eram do sexo feminino, com idades compreendidas entre os 40 e os 66 anos (média etária de 53 anos). O tempo médio de duração de sintomas foi de 3,5 anos (mínimo e máximo de 1 e 8 anos, respectivamente), apesar de o tempo médio de seguimento na consulta ser de 1,5 anos.

Todos os doentes tinham por altura da primeira consulta recorrido a médicos de outras especialidades e efectuado diversas análises sanguíneas, nomeadamente: hemograma, bioquímica sanguínea, velocidade de sedimentação, pesquisa de anticorpos antinucleares (ANAs) e de anticorpos anti-tiroideus, estudo da função tiroideia e do complemento, não tendo sido encontrada qualquer alteração analítica.

Realizou-se biópsia cutânea em três doentes, que foi compatível com urticária. Numa das biópsias observou-se um infiltrado inflamatório misto, rico em polimorfonu-

cleares e eosinófilos perivascular e intersticial. Noutra biópsia visualizou-se um infiltrado com predomínio de polimorfonucleares, e na terceira uma infiltração inflamatória perivascular difusa, na derme e pânículo, constituído por mononucleados e eosinófilos.

Da revisão da terapêutica efectuada, constatou-se que os seis doentes tinham sido medicados com doses elevadas de anti-histamínicos-H1 (cetirizina, fexofenadina), sem sucesso. Quatro, foram medicados com anti-histamínicos-H2 (ranitidina) sem qualquer melhoria. Relativamente à utilização de antagonistas dos receptores dos leucotrienos, foram prescritos a quatro doentes, e a colchicina prescrita a dois, também sem qualquer resultado.

A dapsona, antimalárico com conhecidas propriedades imunomoduladoras utilizado no tratamento de doenças auto-imunes, foi prescrita em quatro doentes, registando-se uma melhoria franca em todos eles. No entanto, teve que ser interrompida em todos, devido ao aparecimento de anemia sintomática (valores de 9-10 g/dl de hemoglobina).

Quanto à utilização de sulfassalazina, a dose inicial foi de 500mg/dia, com aumentos semanais de 500mg/dia até se alcançar 2000 mg/dia divididos em duas tomas. Esta terapêutica foi suplementada com ácido fólico 1 mg/dia, de modo a compensar os efeitos da malabsorção motivados pela sulfassalazina, que inibe a folato conjugase ao nível da mucosa intestinal. Foi efectuado doseamento da glicose-6-fosfato desidrogenase antes do início do tratamento.

Durante o tratamento, os doentes foram avaliados em consultas regulares para investigação dos potenciais efeitos adversos. Foram realizadas análises sanguíneas mensais, nomeadamente hemograma, estudo da função hepática e renal.

Num dos doentes a sulfassalazina foi interrompida após um mês de tratamento devido ao aparecimento de cefaleias. Nos restantes foi continuada, verificando-se uma melhoria progressiva em todos, deixando de ser necessária corticoterapia sistémica. O tempo médio até

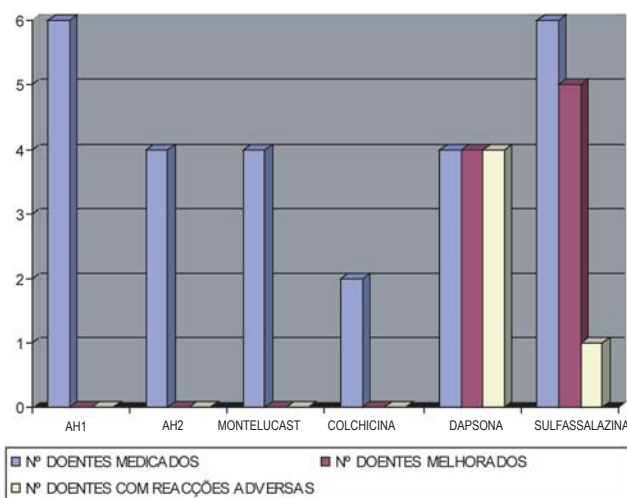


Fig. 1. Abordagem farmacológica nos 6 doentes estudados. Encontram-se assinalados para cada substância o número de doentes medicado, o número de doentes melhorado e o número de doentes com reacções adversas (AH1: anti-histamínicos-H1; AH2: anti-histamínicos-H2).

ocorrer melhoria foi de um mês e dez dias (mínimo de 2 semanas e máximo de 3 meses). O tempo de tratamento nos doentes em que se registou melhoria variou entre 2 e 12 meses. O número de doentes medicados com os vários fármacos, o número de doentes com melhoria clínica e o respectivo número de reacções adversas encontram-se discriminados na Fig. 1. O tempo de tratamento até se alcançar melhoria clínica, para cada doente, consta na Fig. 2.

DISCUSSÃO

A sulfassalazina é um fármaco que resulta da associação do ácido 5-aminosalicílico (5-ASA) e da sulfapiridina, antibiótico da família das sulfamidas. A sua utilização, ao longo de mais de 50 anos, tem sido essencialmente dirigida ao tratamento da doença crónica intestinal inflamatória e de diversas doenças reumatológicas, nomeadamente artrite reumatóide e esclerodermia^{6,7}.

Foram propostos vários mecanismos de acção para

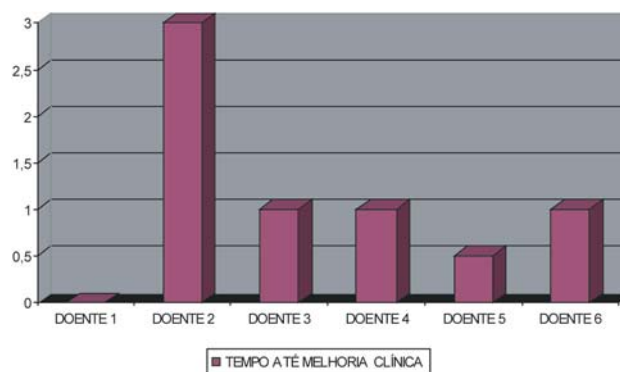


Fig. 2. Tempo de tratamento com sulfassalazina decorrido até melhoria clínica (em meses).

este fármaco, não estando no entanto ainda convenientemente esclarecidos. O 5-ASA é considerado o componente activo na doença intestinal inflamatória, ao invés da sulfapiridina, que parece assumir grande importância na artrite reumatóide^{7,9}.

Tem sido descrito como um medicamento com efeitos antibacterianos, anti-inflamatórios e imunomoduladores. Quanto ao efeito antibacteriano decorrente da sulfapiridina, antibiótico de baixo espectro, é especulativo que o mecanismo de acção da sulfassalazina possa resultar da erradicação de um eventual agente infeccioso sensível às sulfamidas. O seu poder anti-inflamatório advém do ácido 5-aminosalicílico, que contribui para a clearance de radicais livres, para além de inibir a lipó e ciclooxigenase. À semelhança de outros antifolatos, o seu poder imunomodulador poderá resultar duma diminuição da síntese de purinas, reduzindo a produção de mediadores inflamatórios, que necessitam destas moléculas para serem sintetizados^{7,8,9,10}. Foi também demonstrado que a sulfassalazina inibe a libertação da histamina ao nível dos mastócitos. Ao nível do linfócito B, há uma redução da produção de imunoglobulinas¹¹ e, no que concerne ao linfócito T, parece ocorrer uma diminuição da síntese de citocinas^{8,10}. Mais recentemente foi demonstrado que a sulfassalazina inibe a activação dos macrófagos e suprime a expressão do complexo *major*

de histocompatibilidade de classe II, induzida pelo INF- γ ¹².

A confirmar-se a sua actuação na urticária crónica, resultará provavelmente da conjugação de todos estes mecanismos. Os primeiros relatos da utilização de sulfassalazina no tratamento da UCI datam de 1991⁶. Desde então foram publicados outros artigos sobre a prescrição de sulfassalazina neste tipo de doentes, e também em doentes com urticária retardada de pressão, sob a forma de casos clínicos. Celso Pereira *et al*, num estudo efectuado em doentes com vasculite urticariana normocomplementémica, demonstraram a tolerabilidade e eficácia da sulfassalazina, que persistiu após a suspensão terapêutica¹⁰.

O perfil de efeitos adversos da sulfassalazina é bem conhecido, parecendo ser dose-dependente e surgindo na sua maioria nos primeiros 3 meses de tratamento. A sulfapiridina será provavelmente a responsável pela maioria das reacções adversas, e os indivíduos acetiladores lentos poderão necessitar de doses menores. Dentro dos efeitos mais frequentes encontram-se os gastrintestinais, as cefaleias e a deficiência de ácido fólico.

Estes efeitos, apesar de não serem graves, podem constituir causa de baixa adesão à terapêutica, utilização incorrecta e abandono da medicação por parte do doente. Por se tratar de um antifolato, existe risco de desenvolvimento de alterações hematológicas. Relativamente à sua eventual nefrotoxicidade, a incidência de insuficiência renal nos doentes tratados não parece exceder a da população geral. São aconselhadas precauções nos doentes com história de doença hepática ou renal e nos que apresentam deficiência de glicose-6-fosfato-desidrogenase. Por estes motivos, aconselha-se a realização de hemograma e estudo da função hepática mensais nos primeiros 3 meses de tratamento. Um dos efeitos que deverá ser tido em atenção, perante um indivíduo do sexo masculino, é o facto de poder provocar oligospermia reversível. Podem surgir reacções cutâneas, mas, excepto se graves, não são uma indicação absoluta para interrupção do tratamento^{7,13}. Encontram-se descritos casos de indução de tolerância^{14,15}.

Nos seis doentes apresentados, medicados com sulfassalazina, apenas um apresentou efeitos secundários (cefaleias). Tratou-se de um efeito descrito, sem gravidade e que respondeu de imediato à interrupção do medicamento, ao contrário dos efeitos verificados com a dapsona que, apesar de igualmente eficaz, provocou em todos os doentes anemia clinicamente significativa que persistiu vários dias após a sua suspensão.

É sabido que a urticária crónica idiopática é uma doença imprevisível em termos de evolução, ficando por responder se no futuro algum destes doentes voltará a ter lesões cutâneas. No entanto, em quatro dos doentes melhorados passaram-se já mais de oito meses desde a interrupção da sulfassalazina e, até ao momento, ainda não se registou reaparecimento da urticária em qualquer deles. Somente um doente se encontra sob medicação anti-histamínica-H1 (hidroxizina 25mg, duas vezes ao dia).

Poderemos interrogar-nos, também, sobre se a melhoria terá resultado não do efeito do medicamento mas da história natural da doença. Para responder convenientemente a esta questão seria necessário efectuar um estudo contra placebo, em dupla ocultação, onde fosse utilizado um grupo-controlo.

CONCLUSÃO

A nossa experiência com estes seis doentes sugere-nos que a sulfassalazina deve constar na lista dos medicamentos utilizados no tratamento da urticária crónica, nomeadamente naqueles que não respondam ao tratamento convencional com anti-histamínicos e que necessitem de corticoterapia sistémica frequente para controlar as queixas. Para além de eficaz, a sulfassalazina constituiu um tratamento seguro comparativamente à dapsona. Os efeitos secundários observados não foram graves e regrediram após a suspensão da terapêutica. Não obstante, deverá manter-se um seguimento clínico e laboratorial regular destes doentes para detectar pre-

cocemente quaisquer eventos adversos e para avaliar a resposta terapêutica.

Pensamos que a avaliação risco-benefício do medicamento é extremamente favorável, dado criar a possibilidade de os doentes ficarem assintomáticos, não necessitando posteriormente de qualquer medicação.

BIBLIOGRAFIA

1. Greaves MW. Chronic idiopathic urticaria. *Curr Opin Allergy Clin Immunol* 2003; 3: 363-8.
2. Zuberbier T. Urticaria. *Allergy* 2003; 58: 1224-34.
3. Kaplan A. Urticaria and angioedema. In: *Allergy Principles & Practice*. Adkinson N et al. Eds. Philadelphia, Mosby, 6ª edição, 2003: 1537-58.
4. Kozel M, Bossuyt P, Mekkes J, Bos J. Laboratory tests and identified diagnoses in patients with physical urticarias: a systematic review. *J Am Acad Dermatol* 2003; 48: 409-16.
5. Mateus C. Treatment of chronic idiopathic urticaria unresponsive to type I antihistamines in monotherapy. *Ann Dermatol Venereol* 2003; 130 (S1): 129-44.
6. Jaffer A. Sulfasalazine in the treatment of corticosteroid-dependent chronic idiopathic urticaria. *J Allergy Clin Immunol* 1991; 88: 964-5.
7. Engler R, Squire E, Benson P. Chronic sulfasalazine therapy in the treatment of delayed pressure urticaria. *Ann Allergy Asthma Immunol* 1995; 74: 155-9.
8. Hartmann K, Hani N, Hinrichs R, Hunzelmann N, Scharffetter-Kochanek K. Successful sulfasalazine treatment of severe chronic idiopathic urticaria associated with pressure urticaria and angioedema. *Acta Derm Venereol* 2001; 81: 71.
9. Smedegard G, Bjork J. Sulphasalazine: mechanism of action in rheumatoid arthritis. *Br J Rheumatol* 1995; 34 (S2): 7-15.
10. Pereira C, Julião M, Loureiro C, et al. Avanços terapêuticos na vasculite urticariana linfocitária normocomplementémica. *Rev Port Imunoalergol* 1997; 4: 183-98.
11. Hirohata S, Ohshima N, Yanagida T, Aramaki K. Regulation of human B cell function by sulfasalazine and its metabolites. *Int Immunopharmacol* 2002; 2: 631-40.
12. Hasko G, Szabo C, Nemeth ZH, Deitch EA. Sulphasalazine inhibits macrophage activation: inhibitory effects on inducible nitric oxide synthetase expression, IL-12 production and major histocompatibility complex expression. *Immunology* 2001; 103: 473-8.
13. Ransford R, Langman M. Sulphasalazine and mesalazine: serious adverse reactions re-evaluated on the basis of suspected adverse reaction reports to the Committee on safety of Medicines. *Gut* 2002; 51: 536-9.
14. Akahoshi K, Chijiwa Y, Kebemura T, Okabe H, Akamine Y, Nawata H. Desensitization for sulfasalazine induced skin rash in a patient with ulcerative colitis. *J Gastroenterol* 1994; 29: 772-5.
15. Tolia V. Sulfasalazine desensitization in children and adolescents with chronic inflammatory bowel disease. *Am J Gastroenterol* 1992; 87: 1029-32.