

## Caso Clínico

### TINEA CAPITIS NO ADULTO – UM DIAGNÓSTICO A CONSIDERAR?

Sónia Fernandes<sup>1</sup>, Vasco Coelho Macias<sup>1</sup>, Teresa Araújo<sup>2</sup>, Cândida Fernandes<sup>3</sup>, Raquel Vieira<sup>3</sup>, Maria José Silvestre<sup>4</sup>, Jorge Cardoso<sup>5</sup>

<sup>1</sup>Interna(o) do Internato Complementar de Dermatologia e Venereologia/Resident, Dermatology and Venereology; Serviço de Dermatologia e Venereologia, Hospital Curry Cabral, Lisboa, Portugal

<sup>2</sup>Técnica de Análises Clínicas/Medical Laboratory Technician, Serviço de Patologia Clínica, Hospital Curry Cabral, Lisboa, Portugal

<sup>3</sup>Assistente Hospitalar Graduada de Dermatologia e Venereologia/Graduated Consultant, Dermatology and Venereology, Serviço de Dermatologia e Venereologia, Hospital Curry Cabral, Lisboa, Portugal

<sup>4</sup>Director de Serviço de Patologia Clínica/Head of Clinical Pathology Department, Serviço de Patologia Clínica, Hospital Curry Cabral, Lisboa, Portugal

<sup>5</sup>Director de Serviço de Dermatologia e Venereologia/Head of Dermatology and Venereology Department, Serviço de Dermatologia e Venereologia, Hospital Curry Cabral, Lisboa, Portugal

**RESUMO** – A *tinea capitis*, uma infecção por fungos dermatófitos do couro cabeludo, é uma patologia rara no adulto, mesmo em áreas geográficas onde a doença é prevalente. Nestes casos está muitas vezes, mas não exclusivamente, associada a imunodepressão e habitualmente surge por exposição ao agente infeccioso em contactantes próximos. São fundamentais uma história clínica e um exame objectivo minuciosos que permitam equacionar a tinea do couro cabeludo como hipótese diagnóstica e proceder à colheita de amostras para exame micológico. Esta metodologia pode evitar a realização de exames complementares exaustivos ou a prescrição de tratamentos inadequados. Os autores descrevem três casos de *tinea capitis* em mulheres adultas – dois casos de infecção por *Microsporum audouinii* e um caso por *Trichophyton soudanense*. É apresentado o registo iconográfico dos casos e é efectuada breve revisão da literatura.

**PALAVRAS-CHAVE** – Adulto, Dermatófitos; *Tinea Capitis*; Micologia.

### TINEA CAPITIS IN ADULTS – A DIAGNOSIS TO CONSIDER?

**ABSTRACT** – *Tinea capitis*, a dermatophytic infection of the scalp, is rare in adults, even in geographic areas with high prevalence rates. The source of the infection is usually a straight contact with cohabitants, and in adults it is mainly, but not always, associated with immunosuppression. A careful anamnesis and a complete physical examination are crucial to establish *tinea capitis* as a clinical diagnostic hypothesis in order to promptly collect samples for mycological studies, avoiding unnecessary additional studies or incorrect prescriptions. The authors report three cases of *tinea capitis* in adults – two cases caused by *Microsporum audouinii* and the other one caused by *Trichophyton soudanense*. The cases are iconographically depicted and a brief review of the relevant literature is presented.

**KEY-WORDS** – Adulto; *Tinea Capitis*; *Microsporum*; *Trichophyton*; Mycological Typing Techniques.

**Conflitos de interesse:** Os autores declaram não possuir conflitos de interesse.  
No conflicts of interest.

**Suporte financeiro:** O presente trabalho não foi suportado por nenhum subsídio ou bolsa.  
No sponsorship or scholarship granted.

Recebido/Received – Fevereiro/February 2011; Aceite/Accepted – Abril/April 2012.

Por decisão dos autores, este artigo não foi redigido de acordo com os termos do novo Acordo Ortográfico.

## Caso Clínico

### Correspondência:

Dr.ª Sónia Fernandes

Serviço de Dermatologia e Venereologia

Hospital de Curry Cabral

Rua da Beneficência, nº8

1069-166 Lisboa, Portugal

E-mail: soniaff@hotmail.com

### INTRODUÇÃO

A *tinea capitis*, uma infecção por fungos dermatófitos do couro cabeludo, é uma patologia rara no adulto, mesmo em áreas geográficas onde a doença é prevalente. Nestes casos está muitas vezes, mas não exclusivamente, associada a imunodepressão e habitualmente surge por exposição ao agente infeccioso em contactantes próximos<sup>1,2</sup>.

As manifestações clínicas são variáveis, desde lesões inflamatórias eritemato-descamativas, com ou sem alopecia, *kérion* ou até mesmo lesões não-inflamatórias<sup>3,4</sup>. Deste modo, no diagnóstico diferencial impõe-se considerar várias patologias que podem afectar o couro cabeludo, tais como foliculite, dermite seborreica, psoríase, lúpus eritematoso ou celulite dissecante. São fundamentais uma história clínica e um exame objectivo minuciosos que permitam equacionar a tinea do couro cabeludo como hipótese diagnóstica e proceder à colheita de amostras para exame micológico. Esta metodologia pode evitar a realização de exames complementares exaustivos ou a prescrição de tratamentos inadequados.

### CASOS CLÍNICOS

#### Caso 1

Mulher de 31 anos de idade, natural de Angola, com antecedentes irrelevantes. Foi observada por placa de alopecia não cicatricial na região inter-parietal com escassas pápulas eritematosas e áreas com escama branca fina aderente, que referia ter 3 anos de evolução (Fig. 1). O exame micológico cultural permitiu identificar *Microsporum (M.) audouinii* e o estudo complementar não revelou evidência de imunossupressão. Foram instituídas medidas preventivas e terapêutica com cetoconazol champô e terbinafina 250mg/dia *per os* durante 56 dias com regressão completa das lesões.

Como contexto epidemiológico foi possível apurar contacto com uma sobrinha com *tinea capitis*, referenciada para tratamento.

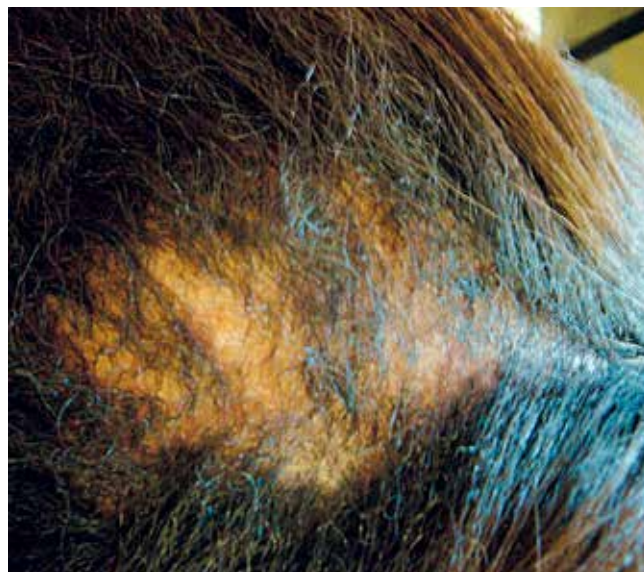

Fig. 1 - Fotografias clínicas da doente do Caso 1 – tinea micospórica.

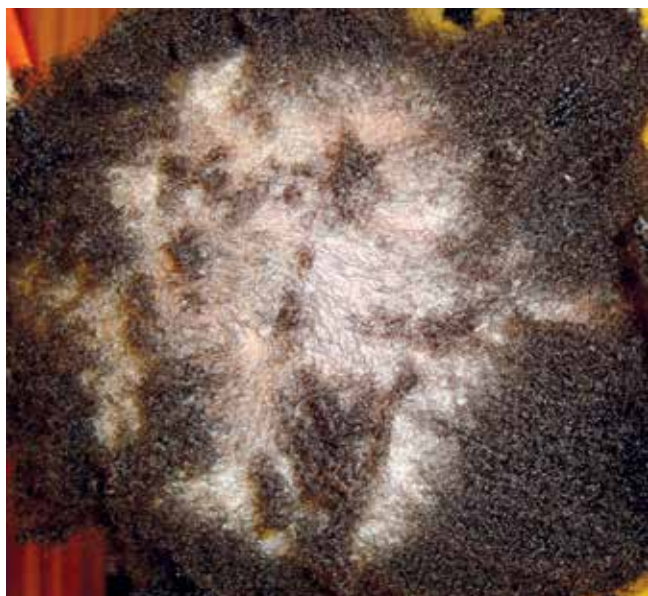#### Caso 2

Doente com 18 anos de idade, natural da Guiné-Bissau, sem antecedentes relevantes. Foi observada em Consulta de Dermatologia por alopecia não cicatricial na região occipital e inter-parietal e descamação com escama branca fina aderente, com 6 meses de evolução (Fig. 2). A observação com luz ultra-violeta de Wood revelou fluorescência verde e o exame micológico cultural permitiu identificar *Microsporum audouinii*. Foram instituídas medidas preventivas e terapêutica com cetoconazol champô e griseofulvina 1g/dia *per os* durante 6 semanas, com regressão completa das lesões. O estudo complementar não revelou evidência de imunossupressão.

#### Caso 3

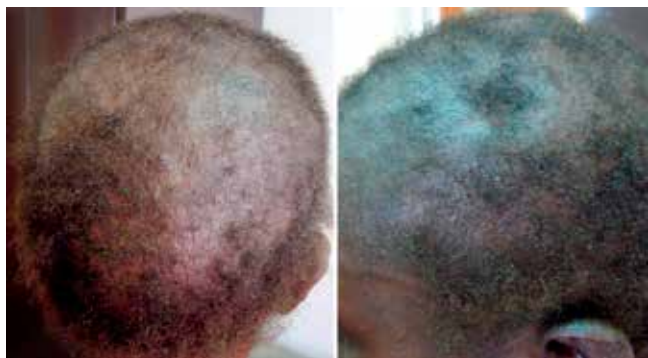Mulher de 42 anos de idade, natural da Guiné-Bissau e a residir em Portugal desde há 11 anos, com antecedentes de infecção pelo vírus da imunodeficiência

## Caso Clínico



**Fig 2** - Fotografias clínicas da doente do Caso 2 – tinha microspórica.

humana (VIH) tipo 1 diagnosticada em 2000 com imuno-depressão grave, insuficiência renal crónica em hemodiálise, cardiopatia valvular com prótese mitral sob anticoagulação oral, status pós-acidente vascular cerebral hemorrágico com hemiparesia esquerda sequelar. Foi observada por múltiplas placas de alopecia irregulares com descamação associada, algumas coalescentes, distribuindo-se por todo o couro cabeludo e com envolvimento da face, com tempo de evolução desconhecido (Fig. 3). A observação com luz ultra-violeta de Wood não evidenciou fluorescência e o exame micológico cultural permitiu isolar *Trichophyton (T.) soudanense*.



**Fig 3** - Fotografias clínicas da doente do Caso 3 – tinha tricofítica.

Foram instituídas medidas preventivas e terapêutica com cetoconazol champô e fluconazol 50mg/dia per os durante 4 semanas, com regressão completa das lesões.

Ambas as espécies são fungos dermatófitos antropofílicos mas têm características que as distinguem. No plano clínico e nas formas típicas, a infecção de padrão tricofítico, com parasitismo *endotrix* e ausência de fluorescência com luz ultra-violeta de Wood caracteriza a infecção por *Trichophyton soudanense*, contrariamente ao que ocorre na infecção por *Microsporum audouinii* com padrão microspórico, parasitismo *endoectotrix*, associada a fluorescência verde. A natureza das substâncias fluorescentes nos cabelos infectados não está totalmente compreendida e não é passível de reprodução *in vitro*, atribuindo-se um possível papel ao triptofano, metabolito produzido pelos dermatófitos, ou a uma pteridina<sup>2</sup>.

Os diagnósticos etiológicos foram efectuados a partir de exame micológico cultural, sendo os aspectos das colónias característicos. As amostras foram inoculadas em meio Sabouraud com cloranfenicol e cicloheximida e incubadas a 24°C. Nos dois primeiros casos obtivemos após 2 semanas colónias penugentas brancoacinzentadas, com pigmento acastanhado no reverso da colónia. A subcultura em meio de PDA tinha pigmento salmão característico. No terceiro caso as colónias de crescimento mais lento, tinham aspecto característico às 3 semanas, glabras de cor amarelo, bem individualizadas no meio de cultura. Em subcultura no meio de Lowenstein obteve-se pigmento de cor negra. Microscopicamente nos dois primeiros casos observámos micélio hialino estéril com clamidosporos intercalares e terminais e no caso 3 observámos hifas estéreis reflexivas e em bambu (Figs. 4 e 5).

### DISCUSSÃO

A distribuição epidemiológica das dermatofitoses não é estática, fruto dos fluxos migratórios frequentes. Os agentes etiológicos mais frequentes de *tinea capitis* na Europa nos finais do século XIX e início do século XX eram as espécies antropofílicas, incluindo o *M. audouinii*. Após 1950 a espécie zoofílica *M. canis* tornou-se a mais frequente e actualmente os agentes mais frequentes são *M. canis* e *M. audouinii*. Em África existem 2 padrões epidemiológicos diferentes: *M. audouinii* e *T. soudanense* na África central e ocidental e *T. violaceum* no nordeste de África<sup>5,6</sup>.

Em Portugal, em particular na Consulta de Dermatologia do Hospital Curry Cabral, desde os anos 70 e

## Caso Clínico

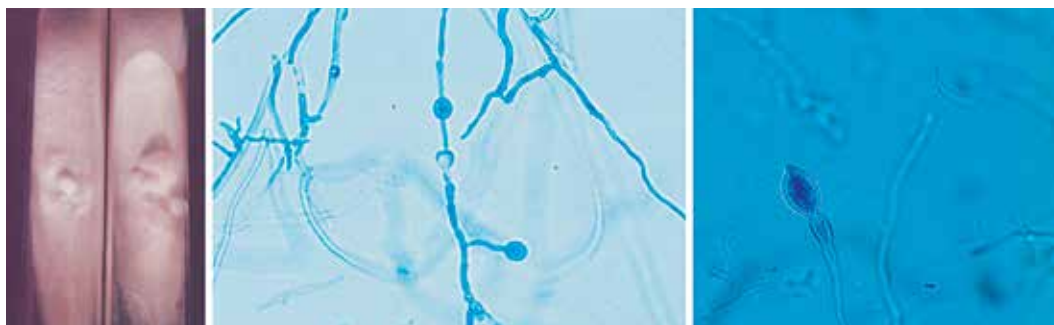


Fig. 4 - Exame micológico – *Microsporium audouinii*.

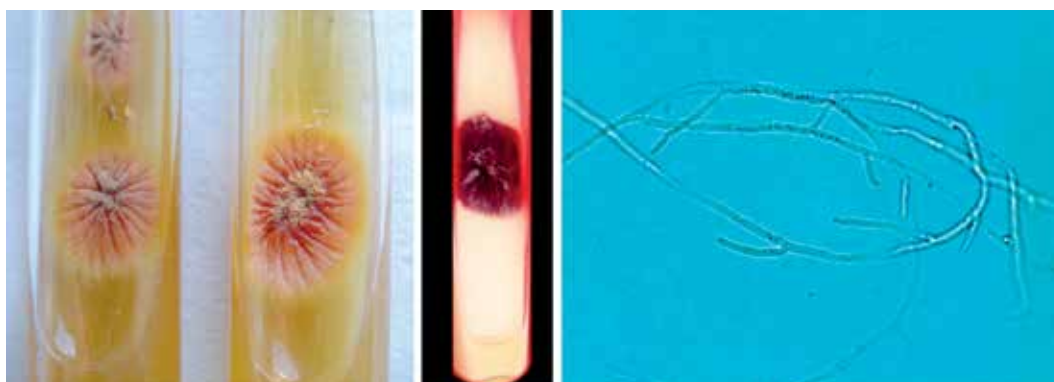


Fig. 5 - Exame micológico – *Trichophyton soudanense*.

coincidindo com a descolonização, têm sido mais prevalentes as espécies *M. audouinii* e *T. soudanense* (população da Área Metropolitana de Lisboa), tendência que se mantém na actualidade. Um estudo realizado por Guerra Rodrigo e col. referente a 1432 isolamentos no período entre 1972 e 1995 no Hospital de Santa Maria em Lisboa revelou como mais prevalentes *M. canis* em 43,16% dos casos, *M. audouinii* em 22,70%, *T. violaceum* em 8,17%, *T. tonsurans* em 7,68% e *T. mentagrophytes* em 6,49%<sup>7</sup>. Mais recentemente, um estudo epidemiológico realizado por Lestre e col., apresentado em 2010 no 11º Congresso Nacional de Dermatologia e Venereologia em Portugal e ainda não publicado, avaliou todas as culturas realizadas em doentes com suspeita de tinea do couro cabeludo no Hospital dos Capuchos em Lisboa durante um período de 30 meses. As culturas foram positivas em 392 casos e destes 61,5% foram *M. audouinii*, 29,1% *T. soudanense*, 5,6% *T. tonsurans*, 2% *M. canis*, 2% *M. ferrugineum*, 0,5% *T. violaceum* e 0,2% *T. mentagrophytes*, sendo que em 4 casos (1%) havia infecção mista por *M. audouinii* e *T. soudanense*.

O diagnóstico de *tinea capitis* não é frequente em adultos<sup>8-17</sup>. No ano de 2011 no Hospital Curry Cabral em 126 amostras de cabelo inoculadas identificámos 3 casos em adultos. A literatura aponta alguns factores eventualmente implicados. Em primeiro lugar, o papel do aumento da quantidade de ácidos gordos saturados no sebo com a puberdade, com alegado efeito anti-fúngico. Por outro lado, a espessura maior do cabelo do adulto que protege contra invasão por dermatófitos e também a colonização do couro cabeludo por *Malassezia furfur* que interfere com a infecção por dermatófitos (as lipases da *Malassezia furfur* hidrolisam triglicéridos aumentando os ácidos gordos com actividade anti-fúngica)<sup>13,14</sup>. Também está descrita uma maior prevalência de *tinea capitis* em adultos com uma resposta imunitária específica deficitária, como por exemplo nos indivíduos com infecção VIH, tal como era o caso de uma das nossas doentes<sup>18</sup>.

A identificação do agente causal é útil para orientar a abordagem terapêutica e as medidas preventivas a instituir<sup>3,19-21</sup>. O tratamento assenta na terapêutica sistémica em doses adequadas, preferencialmente até à

cura micológica, sendo que a terapêutica tópica deve ser utilizada em associação como adjuvante, pois apesar de ter pouco efeito na infecção, potencia a diminuição da disseminação.

No tratamento da *tinea capitis* podem ser utilizados fármacos como a griseofulvina, itraconazol, terbinafina ou fluconazol. A terapêutica de primeira linha é a griseofulvina *per os* (20-25mg/kg/dia) durante 8 a 12 semanas, mas o itraconazol (na idade pediátrica na dose 5 mg/kg/dia e na idade adulta 200-400mg/dia) durante 4 a 6 semanas e a terbinafina (dos 10 aos 20 kg de peso corporal na dose de 62,5mg/dia, dos 20 aos 40 kg de peso na dose de 125mg/dia e acima dos 40kg de peso na dose de 250mg/dia) durante 4 semanas são alternativas seguras, sobretudo na infecção por espécies *Trichophyton*. Apesar de existirem poucos dados na literatura, parecem ser menos eficazes na doença causada pelas espécies do género *Microsporum*, particularmente a terbinafina. O fluconazol também é um fármaco que pode ser utilizado na *tinea capitis*, mas com poucos dados disponíveis. Um dos estudos realizados revelou eficácia com uma dose de 6mg/kg/dia durante 20 dias<sup>4,20</sup>. Na nossa prática clínica em vários casos necessitamos de utilizar um período mais prolongado de terapêutica que pode chegar a 8 semanas, nomeadamente nas infecções ectóricas (*Microsporum audouinii*) com a terbinafina ou o fluconazol.

O diagnóstico de *tinea capitis* no adulto, apesar de raro, não deve deixar de ser considerado. Reforça-se o importante papel do Dermatologista na sua identificação e tratamento correcto, não descurando a pesquisa de imunossupressão e a identificação de uma eventual infecção nos contactantes.

### BIBLIOGRAFIA

1. Cremer G, Bournérias I, Vandemeleubroucke E, Houin R, Revuz J. *Tinea capitis* in adults: misdiagnosis or reappearance? *Dermatology*. 1997; 194(1): 811.
2. Hay RJ, Ashbee HR. *Mycology*. In: Burns T, Breathnach S, Cox N, Griffiths C, editors. *Rook's Textbook of Dermatology*, Eight Edition. Oxford: Wiley-Blackwell; 2010. 36.1-36.93.
3. Gupta AK, Tu LQ. Dermatophytes: Diagnosis and treatment. *J Am Acad Dermatol*. 2006; 54(6): 1050-5.
4. Richardson M, Elewski B. Fast Facts - Superficial Fungal Infection. Oxford, United Kingdom: Health Press; 2000.
5. Elewski BE. *Tinea capitis*: a current perspective. *J Am Acad Dermatol*. 2000; 42(1): 1-20.
6. Ginter-Hanselmayer G, Weger W, Ilkit M, Smolle J. Epidemiology of *tinea capitis* in Europe: current state and changing patterns. *Mycoses* 2007; 50(Suppl. 2): 6-13.
7. Guerra Rodrigo F. Micoses superficiais. *Trab Soc Port Dermatol Venereol*. 1998; 55(4): 98-118.
8. Purlsey TV, Raimer SS. *Tinea capitis* in the elderly. *Int J Dermatol*. 1980; 19(4): 220-1.
9. Rezusta A, Betrán A, Querol I, Palacián MP, Revillo MJ. *Tinea capitis* caused by *Trichophyton soudanense* and *Microsporum audouinii* in an adult: a case report. *Mycoses*. 2011; 54(1): 89-90.
10. Silverberg NB, Weinberg JM, DeLeo VA. *Tinea capitis*: focus on African American women. *J Am Acad Dermatol*. 2002; 46(2): S120-4.
11. Takwale A, Agarwal S, Holmes SC, Berth-Jones J. *Tinea capitis* in two elderly women: transmission at the hairdresser. *Br J Dermatol*. 2001; 144(4): 898-900.
12. Vannini P, Guadagni R, Palleschi GM, Difonzo EM, Panconesi E. *Tinea capitis* in the adult: Two case studies. *Mycopathologia*. 1986; 96(1): 53-7.
13. Aste N, Pau M, Biggio P. *Tinea capitis* in adults. *Mycoses*. 1996; 39(7-8): 299-301.
14. Buckley DA, Fuller LC, Higgins EM, du Vivier AW. *Tinea capitis* in adults. *BMJ*. 2000; 320(7246): 1389-90.
15. Rebollo N, López-Barcenas AP, Arenas R. Tiña de la cabeza. *Actas Dermosifiliogr*. 2008; 99(2): 91-100.
16. Barlow D, Saxe N. *Tinea capitis* in adults. *Int J Dermatol*. 1988; 27(6): 388-90.
17. Khan KA, Anwar AA. Study of 73 cases of *tinea capitis* and *tinea favosa* in adults and adolescents. *J Invest Dermatol*. 1968; 51(6): 474-7.
18. Lateur N, André J, De Maubeuge J, Poncin M, Song M. *Tinea capitis* in two black african adults with HIV infection. *Br J Dermatol*. 1999; 140(4): 722-4.
19. Krowchuk DP, Lucky AW, Primmer SI, McGuire J. Current status of the identification and management of *tinea capitis*. *Paediatrics*. 1983; 72(5): 625-31.
20. Higgins EM, Fuller LC, Smith CH. Guidelines for the management of *tinea capitis*. *British Association of Dermatologists*. *Br J Dermatol*. 2000; 143(1): 53-8.
21. Rand S. Overview: The treatment of dermatophytosis. *J Am Acad Dermatol*. 2000; 43(5): S104-12.