

Caso Clínico

Clinical Case

Nuno Germano^{*}
Paula Mendonça^{**}
António Murinello^{**}

Tromboembolismo pulmonar associado a infecção VIH

Pulmonary embolism associated to HIV infection

Recebido para publicação/received for publication: 05.06.06

Aceite para publicação/accepted for publication: 05.07.02

Resumo

A presença de anticorpos antifosfolípidos é frequente em doentes com infecção VIH principalmente em fases avançadas da doença. Apesar da elevada prevalência de anticorpos antifosfolípidos, a sua associação a fenómenos trombóticos é rara, estando apenas descritos alguns casos.

Os autores apresentam um caso clínico cuja manifestação inaugural de uma infecção VIH foi um tromboembolismo pulmonar associado à presença de anticoagulante lúpico.

Rev Port Pneumol 2005; XI (4): 407-412

Palavras-chave: Anticorpos antifosfolípidos, infecção VIH e tromboembolismo pulmonar.

Abstract

Antiphospholipid antibodies are frequently found in patients with HIV infection mainly in advanced forms of disease. Despite its elevated prevalence the association with thrombotic events is rare.

The author present a clinical case of a HIV patient in which the first manifestation of the disease was a pulmonary embolism.

Rev Port Pneumol 2005; XI (4): 407-412

Key words: Antiphospholipid antibodies, HIV infection and pulmonary embolism.

* Interno do Internato Complementar de Medicina Interna

** Assistente Hospitalar Graduada(o) de Medicina Interna

Serviço de Medicina I. Director: Dr. José Malhado

Hospital de Curry Cabral, Lisboa

Síndrome do anticorpo antifosfolípido

A incidência de anticorpos antifosfolípidos em doentes com infecção VIH varia entre 20 % e 70 %

Introdução

A associação de anticorpos antifosfolípidos com fenómenos trombóticos é bem conhecida, estando definida numa síndrome clínica (síndrome do anticorpo antifosfolípido) que se caracteriza por eventos trombóticos venosos ou arteriais, trombocitopenia e abortos recorrentes em associação com a presença de anticorpos antifosfolípidos¹. Os anticorpos antifosfolípidos implicados nesta síndrome são os anticorpos anticardiolipina, anti-b₂ glicoproteína e o anticoagulante lúpico que estão frequentemente presentes em infecções bacterianas como a sífilis² e em infecções víricas como a hepatite C crónica³ e a infecção VIH (vírus da imunodeficiência humana)⁴.

A incidência de anticorpos antifosfolípidos em doentes com infecção VIH varia entre 20 % e 70 %⁵, estando o mecanismo patogénico mal esclarecido, podendo estes anticorpos resultar de uma estimulação específica por parte de antígenos fosfolípidos provenientes da destruição de células T CD4⁺ pelo VIH ou de uma estimulação inespecífica associada à gamapatia policlonal do VIH^{6,7}. Apesar da frequente presença de anticorpos antifosfolípidos nos doentes com infecção VIH, a síndrome do anticorpo antifosfolípido é rara⁸.

Os autores apresentam um caso clínico de um doente com um tromboembolismo pulmonar associado a anticoagulante lúpico e a infecção VIH, admitindo-se a possibilidade de correlação etiológica causal da infecção VIH.

Caso clínico

Homem de setenta e dois anos, raça caucasiana, internado por dor retroesternal tipo pressão com irradiação ao dorso que iniciou

subitamente quatro horas antes da admissão, tendo sido acompanhada de dispneia em repouso e de ortopneia. Do exame objectivo inicial destacava-se polipneia com tiragem supraclavicular, cianose labial, engurgitamento jugular a 30°, ausência de alterações na auscultação pulmonar, ausência de organomegalias na palpação abdominal e de refluxo hepato-jugular. Dos exames complementares de diagnóstico salientavam-se gasimetria arterial com hipoxemia de 54 mmHg e hipocápnia de 28 mmHg, D-dímeros elevados 4084 ng/mL (Quadro I), radiografia do tórax revelando um aumento do índice cardiotorácico de 70 % e, no electrocardiograma, um padrão de bloqueio completo do ramo esquerdo. Foi internado com o diagnóstico presuntivo de tromboembolismo pulmonar, efectuando anticoagulação com heparina de baixo peso molecular na dose de 1mg/kg de 12/12 horas.

Dos antecedentes pessoais do doente destacava-se a presença de uma angina de peito estável e duas cirurgias prévias há quatro e há um ano (respectivamente uma prostatectomia e uma herniorrafia crural). Tinha história de frequentes comportamentos heterossexuais de risco e negava hábitos medicamentosos, tabágicos ou de toxicod dependência.

No internamento houve melhoria clínica e laboratorial com aumento progressivo da pressão parcial de oxigénio. Para confirmação da hipótese de diagnóstico realizou um ecocardiograma transtorácico que revelou alterações da contractilidade segmentar do ventrículo esquerdo com discinesia dos segmentos médio e apical do septo interventricular sugestivo de cardiopatia isquémica e uma cintigrafia de ventilação/perfusão pulmonar que mostrou um defeito de

perusão não concordante no segmento basal anterior do lobo superior esquerdo e no lobo superior direito, indicando uma alta probabilidade do diagnóstico de tromboembolismo pulmonar recente (Fig. 1). Apesar da ausência de sinais de flebotrombose, o *ecodoppler* venoso dos membros inferiores revelou uma trombose da veia popliteia direita.

O estudo etiológico do evento trombótico consistiu na realização de uma endoscopia digestiva alta que revelou uma gastrite crónica, de uma ecografia abdominal, renal e prostática que não revelaram alterações, bem como no doseamento de marcadores tumorais (CEA, a-fetoproteína, CA 19,9, β_2 -microglobulina, NSE) e PSA que foram normais (Quadro I). O doseamento da proteína C, proteína C activada, proteína S, antitrombina III, homocisteína, anticorpos anticardiolipina e anticoagulante lúpico

apenas revelou um anticorpo anticoagulante lúpico moderadamente elevado com um rácio de 2,1 confirmado posteriormente numa segunda determinação onde apresentou um rácio de 1,7. A serologia para o VIH foi positiva com o doente a apresentar anticorpos anti-VIH 1 (Elisa e Western-Blot). O estudo subsequente da infecção VIH mostrou uma carga viral de 23 000 cópias/mL e um valor de linfócitos T CD4⁺ no sangue periférico de 532 células/mm³, pelo que não foi instituída terapêutica anti-retrovírica de imediato.

A evolução clínica do doente foi excelente, mantendo no entanto dispneia para grandes esforços. Completou a anticoagulação com varfarina durante seis meses, mantendo posteriormente apenas anti-agregação plaquetária com ácido acetilsalicílico. Sete meses após o diagnóstico, repetiu *ecodoppler* venoso dos membros inferiores que mostrou

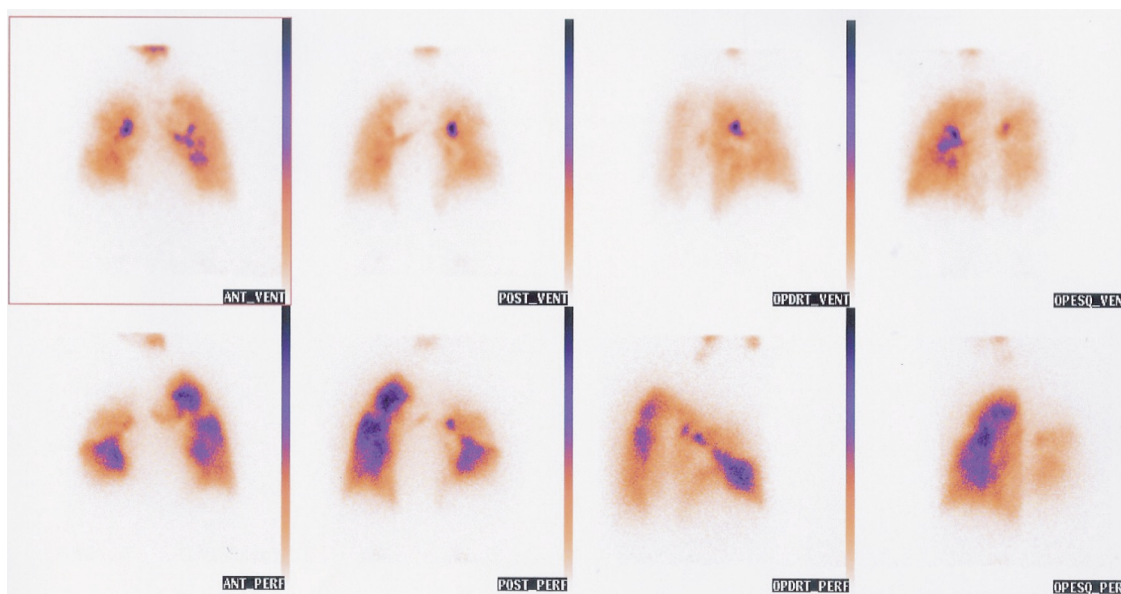


Fig. 1 – Cintigrafia de ventilação/perfusão pulmonar que revela defeito de perfusão não concordante no segmento basal anterior do lobo superior esquerdo e no lobo superior direito

Quadro I – Exames laboratoriais

	1º dia de internamento	3º dia de internamento	7º dia de internamento
Hemoglobina (g/dl)	16,8	15,2	14,8
Leucócitos (células/mm ³)	6900	5000	4400
N. / L	75% / 17,9%	66,8% / 27,2%	68,9%/19,4%
APTT (segundos)	27,7	32	32
PT (%)	76	87	91
D-dímeros (ng/ml)	4084	3672	800
pH	7,42	7,43	7,44
Pa CO ₂ (mmHg)	28	30	42
PaO ₂ (mmHg)	54	62	80
Troponina I (ng/ml)	0,03		
Mioglobina (ng/ml)	44		
CK-mb (U/L)	1,2		
CEA		0,3	
NSE		10,3	
PSA		0,9	
β ₂ microglobulina		3,22	
α fetoproteína		2,74	
CA 15.3		9,5	
CA 19.9		0	
VDRL			Não reactivo
Anti-VIH1			Positivo
Anti-VIH2			Negativo
Anti-VHC			Negativo
Ag-HBS			Negativo
Ac-HBS			Negativo

Apesar da elevada prevalência de anticorpos anti-fosfolípidos na infecção VIH, a incidência de eventos trombóticos é baixa

permeabilização parcial da veia popliteia direita.

Discussão

Na infecção VIH a existência de anticorpos anti-fosfolípidos é frequente, sendo já detectados em estudos realizados na década

de 80 do século passado^{9,10} encontrando-se em 72 % dos doentes com infecção VIH o anticoagulante lúpico e em 67 % dos doentes o anticorpo anticardiolipina¹¹. Apesar da elevada prevalência de anticorpos anti-fosfolípidos na infecção VIH, a incidência de eventos trombóticos é baixa, ocorrendo

em apenas 10 % dos doentes com infecção VIH com anticorpos antifosfolípidos¹², não estando comprovada de forma categórica a associação entre estes anticorpos e os eventos trombóticos, como sucede no lúpus eritematoso sistémico^{13,14,15}.

Os eventos trombóticos observados nos doentes com infecção VIH estão na sua maioria associados a causas extrínsecas, como infecções oportunistas, alterações metabólicas causadas pela terapêutica HAART e por deficiência adquirida da proteína S¹⁷. No entanto, existem descrições de eventos trombóticos, como tromboes venosas nos membros inferiores, tromboembolismo pulmonar e necroses avasculares ósseas em doentes com infecção VIH, em que o único factor etiológico provável foi a presença de anticorpos antifosfolípidos^{18,19,20}.

No caso clínico apresentado, a pesquisa de factores etiológicos para a trombose venosa da veia popliteia direita e do tromboembolismo pulmonar revelou uma elevação moderada do anticoagulante lúpico que, em conjunto com os dados anamnésicos, colocaram a hipótese diagnóstica de infecção por VIH. O diagnóstico de infecção por VIH foi confirmado, encontrando-se o doente com um sistema imunitário relativamente conservado, como demonstrava a contagem de células T CD4⁺ no sangue periférico e a inexistência de infecções oportunistas. A existência de eventos trombóticos por anticorpos antifosfolípidos numa fase precoce da infecção por VIH contraria a associação estabelecida por alguns autores entre a presença destes anticorpos e os estádios mais avançados da infecção por VIH^{21,22}. Neste caso, a apresentação clínica inaugural da infecção VIH foi a ocorrência de um evento trombótico grave não

explicável por outra patologia, o que é uma situação rara, reforçando a necessidade de considerar a presença de infecções víricas como a hepatite C e a infecção por VIH quando se efectua o estudo etiológico de fenómenos trombóticos.

Contacto

Nuno Germano
Rua do Progresso, n.º 34 L. 17
2695-180 Santa Iria da Azóia
Nuno_germano@clix.pt

Bibliografia

1. Khanashta M, Hughes G. Antiphospholipid antibodies and antiphospholipid syndrome. *Curr Opin Rheumatol* 1995; 7: 389-94.
2. Asherson R, Cervera A. Antiphospholipid antibodies and infections. *Ann Rheum Dis* 2003; 62: 388-93.
3. Ramos Casals M, Font J, Ingelmo M. Prevalence and clinical significance of hepatitis C virus infection in systemic autoimmune diseases. *J Med Clin* 2001; 116: 70-9.
4. Asherson R, Shoenfeld Y. Human immunodeficiency virus infection, antiphospholipid antibodies, and the antiphospholipid syndrome. *J Rheumatol* 2003; 30: 214-19.
5. Bloom E, Abrams D, Rodgers G. Lupus anticoagulant in the acquired immunodeficiency syndrome. *JAMA* 1986; 256: 491-3.
6. Cappel M, Simon T, Tiku M – Splenic infraction associated with anticardiolipin antibodies with acquired immunodeficiency syndrome. *Dig Dis Sci* 1993; 38: 1153-56.
7. Sergent J. Vasculitis associated with viral infection – *Clin Rheum Dis* 1980; 6: 339-50.
8. Ramos-Casals M, Cervera R, Lagrutti M, et al. Clinical features related to antiphospholipid syndrome in patients with chronic viral infection (Hepatitis C virus/HIV infection): description of 82 cases. *Clinic Infectious Diseases* 2004; 38: 1009-16.
9. Canoso R, Zon L, Groopman J. Anticardiolipin antibodies associated with HTLV-III infection. *British Journal of Haematology* 1987; 65: 495-98.
10. Cohen A, Philips T, Kienler C. Circulating coagulation inhibitors in the acquired immunodeficiency syndrome. *Annals of Internal Medicine* 102: 800-13.
11. Guerin J, Casey E, Feighery C, Jackson J. Anti b₂ GP1 antibody isotype and Ig subclass in antiphospholipid syn-

Os eventos trombóticos observados nos doentes com infecção VIH estão na sua maioria associados a causas extrínsecas

- drome patients. *Autoimmunity* 1999; 31: 109-16.
12. Stahl L, Wiedman C, Spira T, Hixon G, Evatt B. Potein S deficiency in men with long-term human immunodeficiency virus infection. *Blood* 1993; 81: 1801-07.
13. Tigges S, Meli R. Osteonecrosis with HIV infection. *Can Assoc Radiol J* 1995; 46:280-04.
14. Rademaker J, Dobro J, Solomon G. Osteonecrosis and human immunodeficiency virus infection. *J Rheumatol* 1997; 24: 601-4.
15. Scribner A, Troia-Cancio P, Cox B, Marcantonio D, Hanid F, Keiser P, et al. Osteonecrosis in HIV: a case-control study. *J Acquir Immun def Syndr* 2000; 25: 19-25.
16. Monier P, Mekown K, Bronze M. Osteonecrosis complicating Highly Active Antiretroviral Therapy in patients infected with Human Immunodeficiency virus. *Clin Infect Dis* 2003; 31: 1488-92.
17. George S, Swindells S, Knudson R, Stapleton J. Unexplained thrombosis in HIV-infected patients receiving protease inhibitors: Report of seven cases. *Am J Med Sci* 1999; 107:624-26.
18. Shahnaz S, Parikh G, Opran A. Antiphospholipid antibody syndrome manifesting as a deep venous thrombosis and pulmonary embolism in a patient with HIV. *Am J Med Sci* 2004; 327:231-32.
19. Rouzioux C, Aymard A, Pehosse B, Eliasceiwicz M, Frottier J. Cerebral Venous thrombosis and dual primary infection with human immunodeficiency virus and cytomegalovirus. *Journal of Neurology, Neurosurgery and Psychiatry* 1989; 52: 1010-16.
20. Belmonte M, Garcia-Portales R, Doménech I, Fernandez-Nebro A, Camps M, Ramón E. Avascular necrosis of bone in human immunodeficiency virus infection and antiphospholipid antibodies. *J Rheumatol* 1993; 20: 1425-8.
21. Karmochkine M, Ankri A, Calvez V, et al. Plasma Hypercoagulability is correlated to plasma HIV load-thrombos Hemostas 1998; 80: 208-9.
22. Fepper SE, Fox RI, Orsen MM, et al. Thrombotic Tendencies and correlation with clinical status in patients infected with HIV. *South Med J* 1995; 88: 1126-130.