

## IMAGEM EM CARDIOLOGIA

# Sequências *short-long-short* como indutores de taquicardia ventricular

## Short-long-short sequences as trigger for ventricular tachycardia

Bruno Cordeiro Piçarra<sup>a,\*</sup>, Mário Oliveira<sup>b</sup>, Duarte Cacela<sup>b</sup>, Luísa Branco<sup>b</sup>, Pedro Silva Cunha<sup>b</sup>, Manuel Nogueira da Silva<sup>b</sup>, Rui Cruz Ferreira<sup>b</sup>

<sup>a</sup> Serviço de Cardiologia, Hospital do Espírito Santo, Évora, Portugal

<sup>b</sup> Serviço de Cardiologia, Hospital de Santa Marta, Lisboa, Portugal

Recebido a 14 de abril de 2011; aceite a 22 de agosto de 2011

Disponível na Internet a 21 de novembro de 2011

A presença de extrassístoles ventriculares prematuras ou do fenómeno *R-on-T* têm sido associadas à indução de taquicardia ventricular (TV) espontânea, todavia, os mecanismos de início das TV nem sempre são documentados.

Apresentamos imagens de uma tira de ritmo (*DII like*) de um doente do sexo masculino, de 58 anos com antecedentes de hipertensão arterial, diabetes *mellitus* tipo 2, dislipidémia e prótese valvular biológica em posição aórtica desde 2005. Habitualmente medicado com varfarina, ramipril, carvedilol (6,25 mg bid), espironolactona (50 mg/d) e metformina.

Por início recente de *flutter* auricular com condução aurículo-ventricular 2:1 foi submetido, electivamente, a cardioversão eléctrica (CVE) com choque síncrono, bifásico, tendo iniciado terapêutica com amiodarona. Cerca de 24 horas após CVE, verificou-se quadro síncopal, acompanhado de sudorese profusa, motivo pelo qual foi accionada a unidade móvel de emergência.

A tira de ritmo realizada à chegada revelou períodos de TV não mantida com mecanismo de início *short-long-short* (Figura 1). No meio pré-hospitalar fez terapêutica com gluconato de cálcio e insulina. Foi posteriormente admitido

na Unidade de Cuidados Intensivos Cardíacos, não se tendo registado durante o internamento mais sequências *short-long-short*.

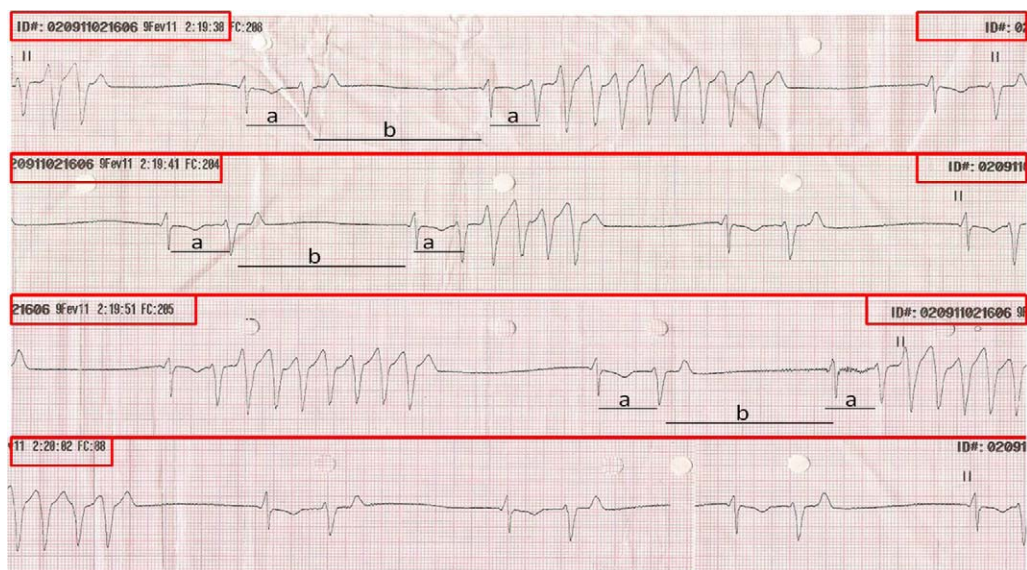
Durante o internamento, realizou:

- Ecocardiograma modo *M*, 2D e Doppler que evidenciaram ventrículo esquerdo dilatado (dimensão telediastólica: 63 mm; dimensão telesistólica: 54 mm), com ligeira hipertrofia concêntrica das paredes (septum com ligeira hipertrofia: 13 mm; parede posterior: 13 mm) e disfunção sistólica global grave (fracção de ejeção: 30%); ventrículo direito com função sistólica comprometida; prótese biológica em posição aórtica normofuncionante e insuficiência tricúspide moderada com pressão sistólica estimada na artéria pulmonar de 66 mmHg.
- ECG Holter: ritmo de base sinusal com padrão de bloqueio de ramo esquerdo com frequência cardíaca (FC) máxima de 83 batimentos por minuto (bpm), FC média de 64 bpm e FC mínima de 38 bpm; 86 pausas RR > 2,0 segundos; 4.231 extrassístoles ventriculares polimórficas, 4.167 isoladas, 3.941 das quais em bigeminismo, 23 pares e 5 salvas a mais rápida de 4 complexos com FC de 154 bpm.

\* Autor para correspondência.

Correio eletrónico: [bcpicarra@hotmail.com](mailto:bcpicarra@hotmail.com)  
(B. Cordeiro Piçarra).

O doente foi posteriormente submetido a implantação de um ressinizador cardíaco com desfibrilhador no contexto de bradiarritmia e disfunção sistólica global grave.



**Figura 1** Tira de ritmo (DII like), de cerca de 30 segundos, evidenciando a sequência *short* (a) – long (b) – *short* (a) como factor indutor de TV não mantida. Os rectângulos vermelhos são utilizados para mostrar que a tira de ritmo de baixo corresponde à continuação da tira de ritmo de cima.

Os autores ilustram o caso de um doente com TV auto-limitada tendo como mecanismo de indução a presença de ectopias ventriculares de ciclos de *short-long-short*.

### Conflito de interesses

Os autores declaram não haver conflito de interesses.