

A EXPERIÊNCIA DE UM ANO NA MONITORIZAÇÃO DE ESTENOSE INTRACRANIANA NAS CRIANÇAS COM ANEMIA DE CÉLULAS FALCIFORMES (DREPANOCITOSE) POR ECODOPPLER TRANSCRANIANO

NUNES, Gil¹; FERREIRA, Susana¹; QUINTINO, M^aFortunata¹; MANITA, Manuel²; RIBEIRO, José³; ALCÂNTARA, João⁴

¹Técnico de Cardiopneumologia – Laboratório Neurosonologia; ²Neurologia – Laboratório de Neurosonologia; ³Medicina Interna – Serviço de Medicina; ⁴Neurologia – Coordenador Unidade CerebroVascular (Hospital de São José – Centro Hospitalar Lisboa Central)

O Laboratório de Neurosonologia do Hospital São José do CHLC, EPE propôs-se avaliar os registos velocimétricos obtidos na realização de Ecodoppler Transcraniano aos doentes em idade pediátrica portadores de Drepanocitose, durante o ano de 2010, verificando-se uma baixa incidência de estenose intracraniana.

Palavras-Chave: Neurosonologia, Ecodoppler Transcraniano, Drepanocitose, Pediatria, Acidente Vascular Cerebral

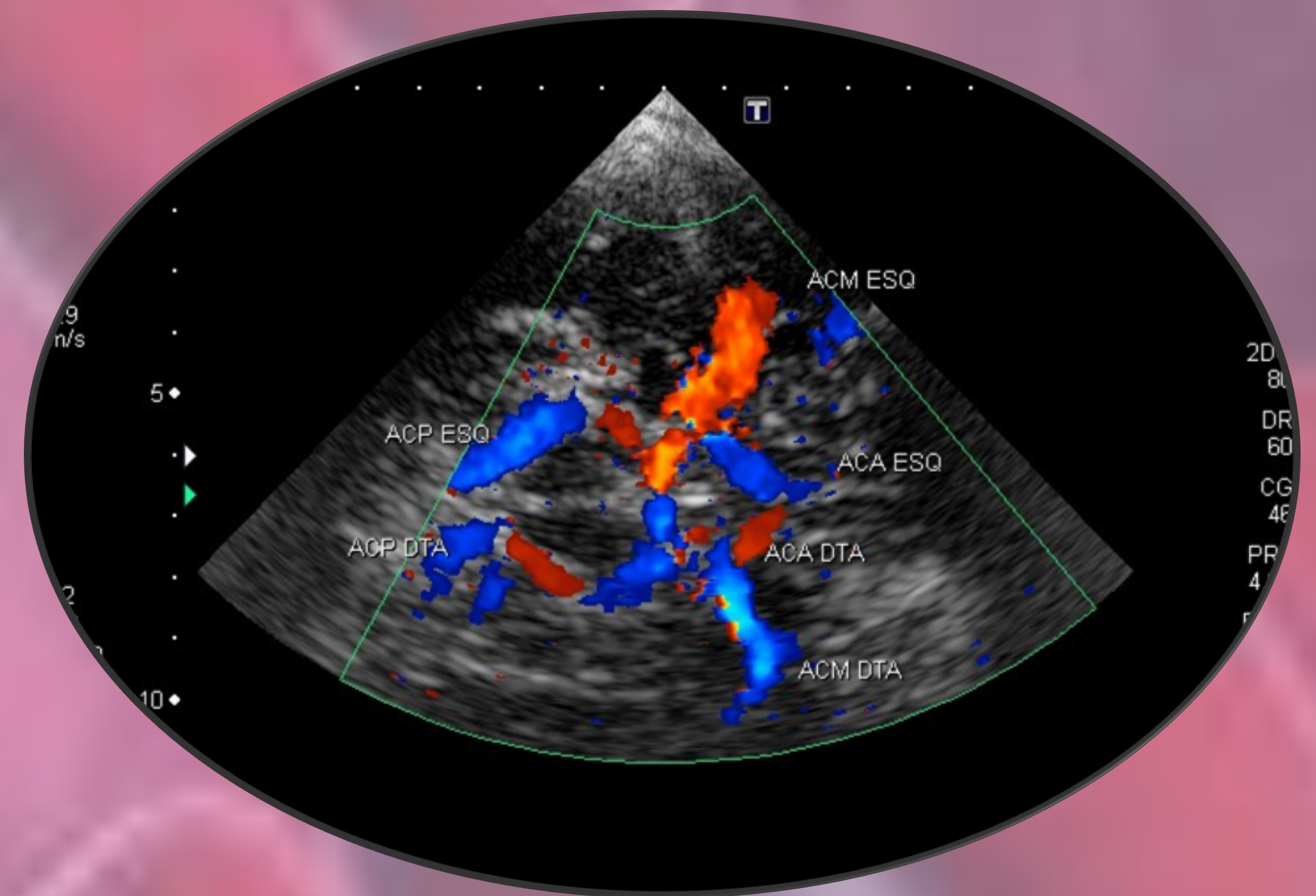
A Drepanocitose ou Anemia de Células Falciformes é uma doença hematológica rara, de maior predominância na raça negra, onde decorre uma anomalia hereditária na hemoglobina com grandes repercussões em todo o Sistema Vascular.

Na pediatria e adultos jovens verifica-se elevada incidência na repercussão hemodinâmica cerebral e subsequentes estenoses intracranianas podendo, em estados mais avançados, evoluir para Acidente Vascular Cerebral (AVC).

A avaliação das alterações hemodinâmicas é realizada por Doppler Transcraniano (DTC), tendo como referência o estudo *Stroke Prevention Trial in Sickle Anemia (STOP)*. É de realçar a evidência na realização deste exame, inócuo e que fornece informação relevante para orientação terapêutica.

Até à idade adulta alguns destes doentes são submetidos a terapêutica transfusional crónica, sendo orientados por Doppler Transcraniano, segundo protocolo usado pela instituição requisitante.

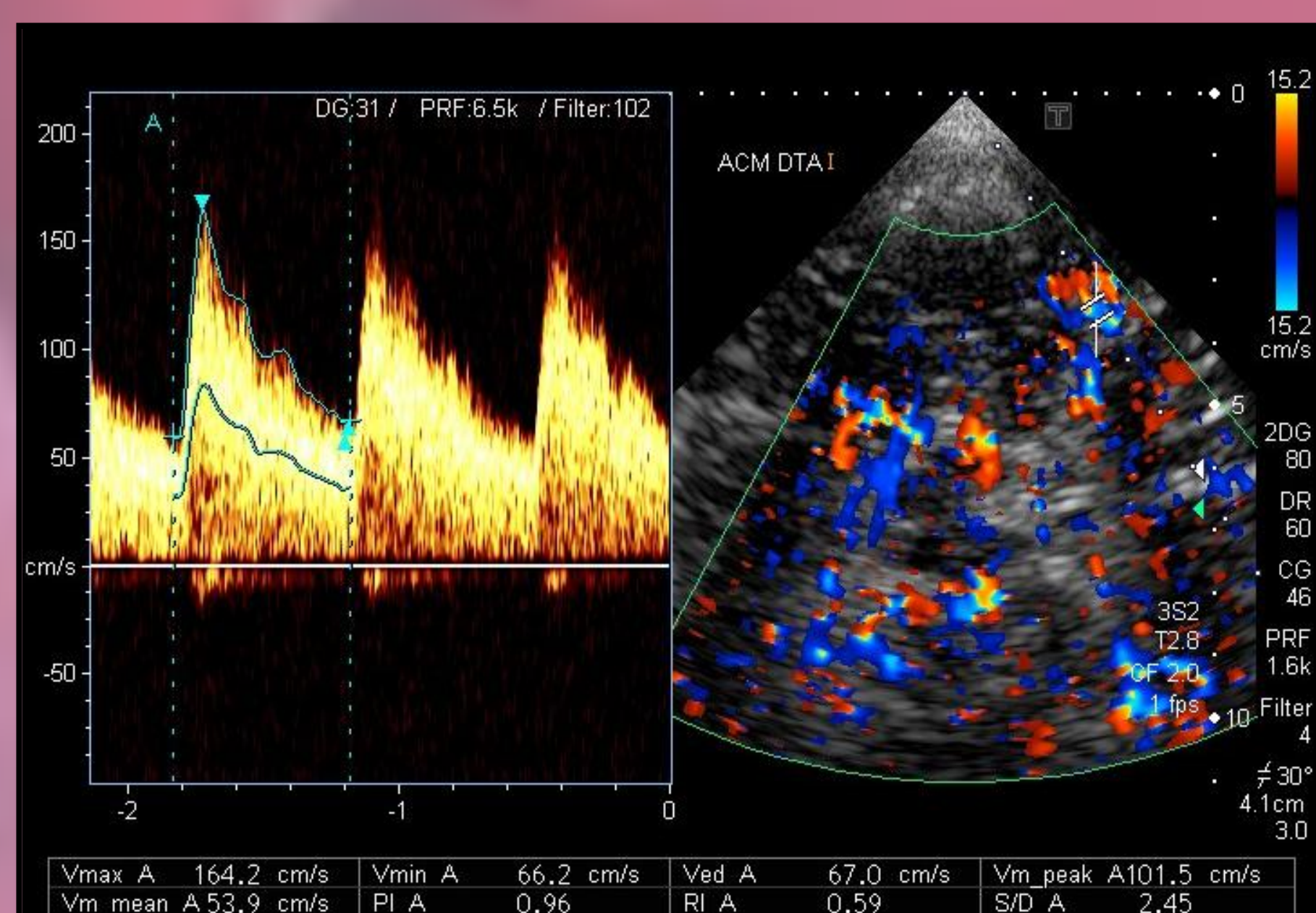
Somos conhecedores das referências bibliográficas relativas à diferença velocimétrica entre avaliação por Doppler Transcraniano e pelo Exame Ultrassonográfico Transcraniano Codificado a Cores (ECODTC), mas no presente trabalho a nossa população foi investigada com recurso ao último.



Polígono de Willis por ECODTC

Objectivo:

Avaliar os resultados das alterações velocimétricas por ECODTC nos doentes em idade pediátrica com Drepanocitose durante o ano de 2010 que foram submetidos a procedimentos sistemáticos e alguns a transfusões sanguíneas, bem como o risco de desenvolverem eventos vaso-oclusivos e consequente Acidente Vascular Cerebral (AVC).

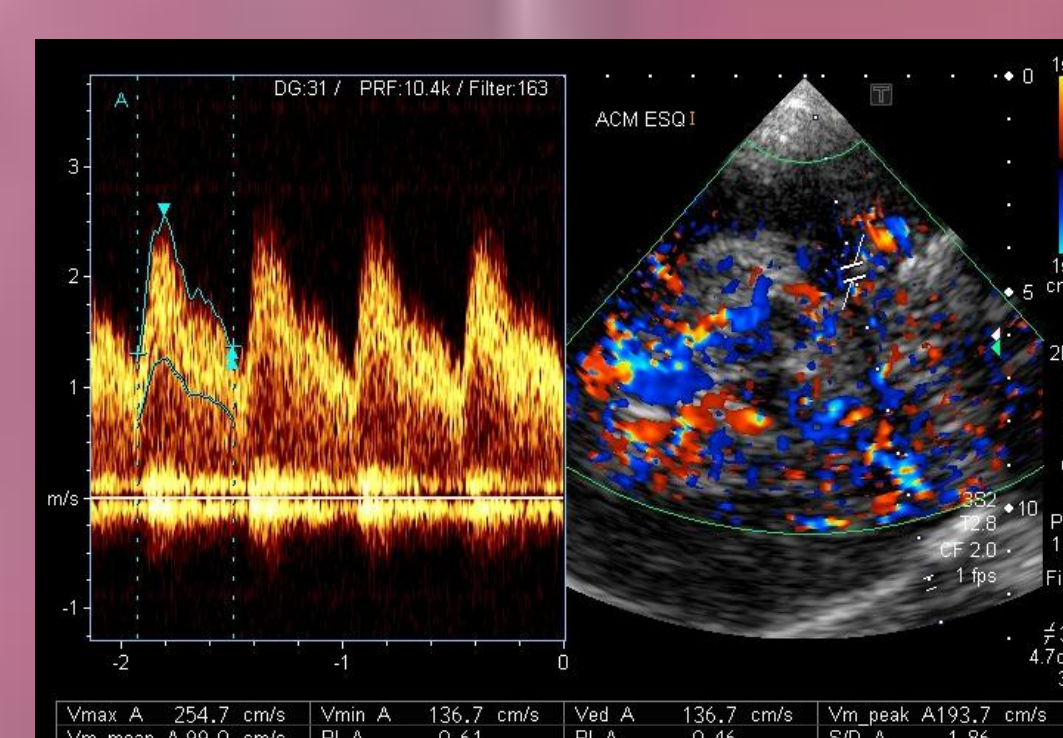


Velocidade Média de Pico Sistólico <170cm/s

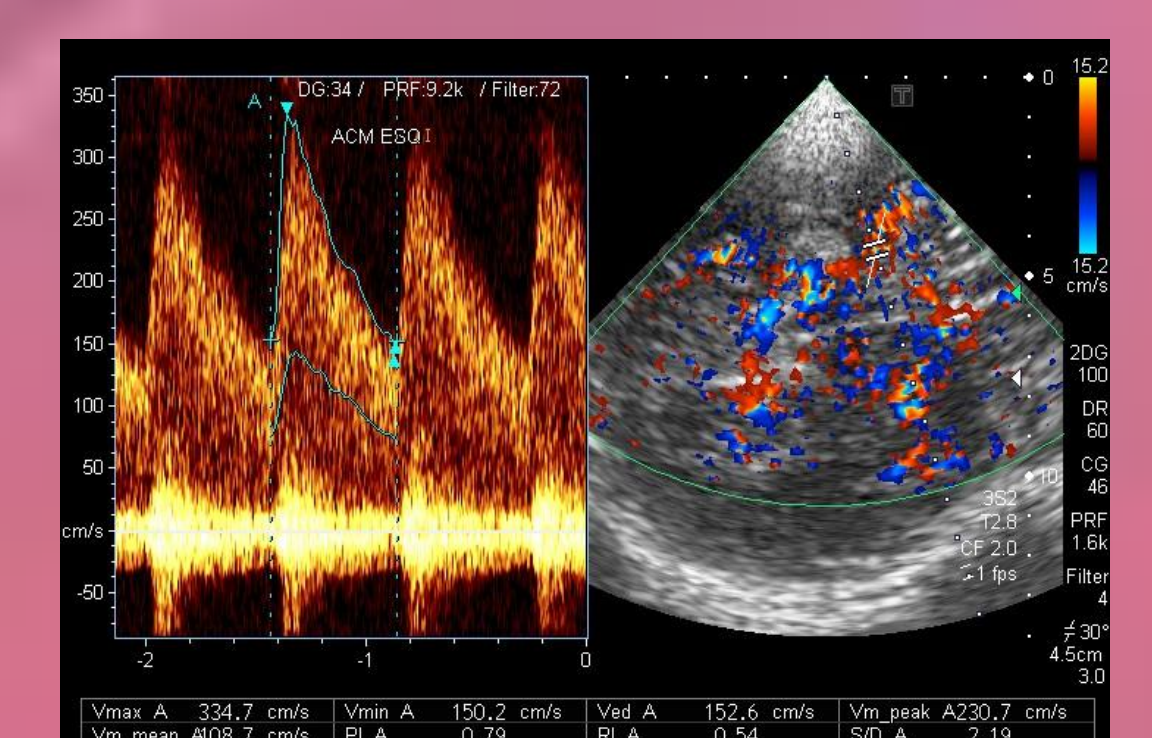
Discussão:

Documentou-se ≈9% com critérios de Alto Risco (>200 cm/s) (5 doentes), ≈4% com critérios de Baixo Risco (170-200cm/s) (2 doentes) e os restantes ≈87% Normais (<170cm/s) (47 doentes).

Dos 54 doentes destacamos a existência de apenas 5 doentes com valores acima do “cut-off” (Artéria Cerebral Média com Velocidade Média de Pico Sistólico >200cm/s) tendo em conta a optimização terapêutica e seguimento por ECODTC, considerando a avaliação periódica do exame conforme os resultados hemodinâmicos.



Velocidade Média de Pico Sistólico 170-200cm/s



Velocidade Média de Pico Sistólico >200cm/s

Metodologia:

Os doentes em idade pediátrica estudados são provenientes do Hospital Dona Estefânia (Centro Hospitalar Lisboa Central) e Hospital Professor Doutor Fernando da Fonseca, EPE encontrando-se todos em ambulatório.

Durante o ano de 2010 foram estratificados 54 doentes (34 do Sexo Masculino e 20 do Sexo Feminino), com idades compreendidas (1-18 Anos) perfazendo uma média de idades de 10±4.5 anos, com a necessidade de reavaliação de 7 doentes.

Para a avaliação do risco de vaso-oclusão por estenose intracraniana foi realizado ECODTC (recorrendo a um Ecógrafo Toshiba com uma sonda de 2 MHz) no Laboratório de Neurosonologia – Unidade CerebroVascular e na Sala de Exames do Serviço de Medicina do Hospital de São José – Centro Hospitalar Lisboa Central com os mesmos executantes.

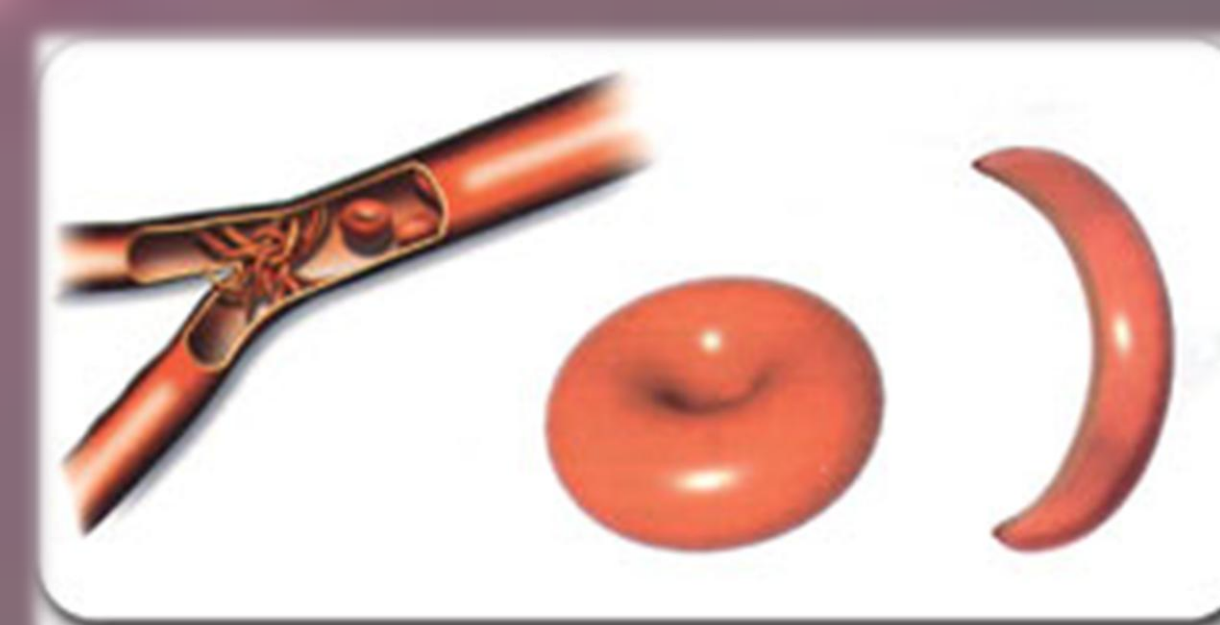
Para a avaliação dos critérios hemodinâmicos, neste caso na Artéria Cerebral Média bilateralmente, recorreu-se ao *Stroke Prevention Trial in Sickle Anemia (STOP)*, considerando o parâmetro velocidade média de pico sistólico: “Normal” <170cm/s; “Condicional - Baixo Risco” 170-200cm/s e “Grave – Alto Risco” >200cm/s.

Conclusão:

A nossa experiência de um ano revela uma baixa incidência de estenose intracraniana.

O seguimento e a continuidade da realização de exames de avaliação da hemodinâmica cerebral tem demonstrado o excelente contributo para o prognóstico dos nossos doentes.

O Exame Ultrassonográfico Transcraniano Codificado a Cores/Doppler Transcraniano é um exame necessário e de excelência na avaliação do doente com Drepanocitose considerando o risco do desenvolvimento de Acidente Vascular Cerebral.



Referências

- ADAMS, R. et al (2001) – Stroke Prevention and treatment in Sickle Cell Disease, The New England Journal of Medicine, 58: 565-8
- BATISTA, P. et al (2004) – O Doppler Transcraniano no Estudo da Estenose Intracraniana em Doentes com Drepanocitose, Cardiopulmonar, XV (1): 10-13
- JONES, A. et al (2005) – Can peak systolic velocities be used for prediction of stroke in sickle cell anemia?
- VALDUEZA, José M. et al (2008) – Neurosonology and Neuroimaging of Stroke, Thieme Stuttgart New York