

# Luxación tibio astragalina posteromedial sin fractura de maleolos: A propósito de un caso

P. J. SESMA SOLIS, D. CARCÍA DE QUEVEDO, L. FERNÁNDEZ GARCÍA y G. FERNÁNDEZ DE CÓRDOVA

*Servicio de Traumatología y Cirugía Ortopédica. Hospital Regional «Carlos Haya». Málaga.*

**Resumen.**—Se describe un caso de luxación tibioastragalina posteromedial abierta sin fractura asociada de maleolos, en un paciente de 28 años. A los dos años del desbridamiento quirúrgico, reducción manual y reparación capsuloligamentosa, el paciente estaba libre de dolor y presentaba una función semejante a la del tobillo contralateral. Se revisa la literatura sobre el tema y se discuten los factores etiopatológicos, complicaciones y principios de tratamiento.

## POSTEROMEDIAL TIBIOTALAR DISLOCATION WITHOUT MALLEOLAR FRACTURE. A CASE REPORT

**Summary.**—A case of posteromedial open tibio-talar dislocation without associated fracture in a 28-years-old patient. Two years after debridement, reduction, and repair of capsule and ligaments the patient was pain-free, function being similar to that of contralateral ankle. The literature is reviewed, and ethiopathogenical factors, complications and principles of treatment are discussed.

## INTRODUCCIÓN

La luxación tibioastragalina sin fractura de maleolos asociada es una lesión rara. Wilson y cols. (1), en 1939, revisaron 16 casos de la literatura mundial y aportaron dos nuevos pacientes. Desde entonces sólo se han publicado pequeñas series (2-4) y casos aislados (5-10).

La forma más habitual de presentación es la posteromedial. Las mediales, laterales, posteriores, y rotatorias son menos frecuentes (1-4).

El propósito de esta nota clínica es la presentación y discusión de un nuevo caso de luxación tibioastragalina posteromedial abierta sin fractura maleolar asociada.

## CASO CLÍNICO

Varón de 28 años, sin antecedentes de esguinces de

tobillo ni luxaciones previas, remitido de urgencias a nuestro hospital tras sufrir caída de una motocicleta con flexión forzada del pie derecho.

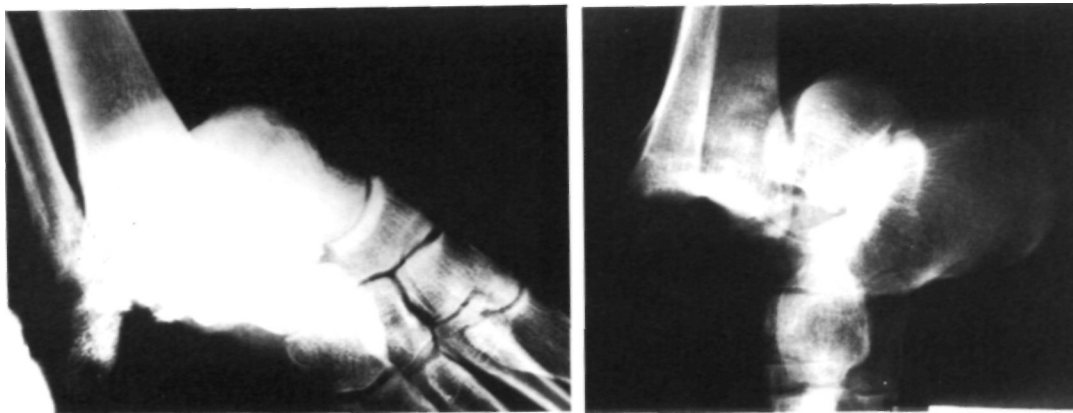
El paciente presentaba deformidad posteromedial del tobillo con una herida articular en su cara lateral, sin evidencia de compromiso vasculonervioso. El estudio radiográfico mostraba una luxación tibioastragalina posteromedial completa (Fig. 1A y B).

Bajo anestesia general se practicó desbridamiento de la herida, reducción mediante tracción y dorsiflexión del pie, así como reparación de la cápsula articular anterior y ligamentos peroneoastragalinos. Se administró profilaxis antitetánica y antimicrobiana, inmovilizándose el tobillo con férula posterior de yeso. El control radiográfico postoperatorio ponía de manifiesto una reducción congruente y ausencia de fracturas maleolares (Fig. 2).

La herida cicatrizó sin complicaciones y, tras cuatro semanas de inmovilización en botín de yeso, se inició la rehabilitación y carga progresiva. Tres meses después, el paciente reanudaba sus actividades laborales, aunque persistía discreta inflamación del tobillo y pie. A los dos años estaba libre de dolor, con flexoextensión y estabilidad capsuloligamentosa semejantes a las del tobillo contralateral. El estudio radiográfico no mostraba calcificaciones periarticulares ni cambios degenerativos tibioastragalinos.

### Correspondencia:

Dr. P. J. SESMA SOLIS  
Apartado de Correos 15.676  
2908 Málaga



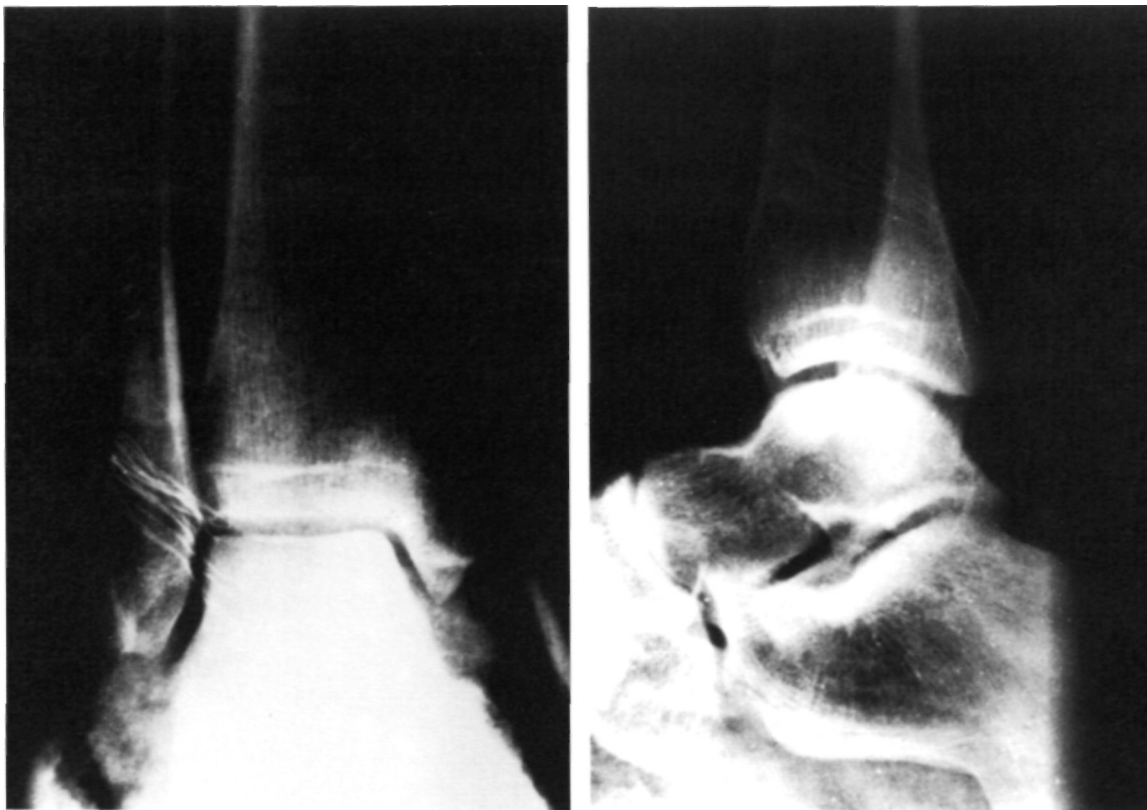**Figura 1.** Radiografías anteroposterior (a) y lateral (b) de tobillo al ingreso del paciente mostrando una luxación tibiotalar posteromedial completa.

## DISCUSIÓN

Fernandes (11), en cadáveres, consigue luxar posteromedialmente la articulación tibiotalar aplicando flexión plantar máxima seguida de inversión forzada del pie. La estabilidad intrínseca del astrágalo dentro de la mortaja tibioperonea se pierde con la flexión plantar forzada (12), de tal manera, que la fuerza ejercida por el peso del cuerpo y la

posición del pie en el momento del traumatismo, determinarían la dirección final del desplazamiento (3). En el caso que se presenta, el desgarro de la cápsula anterior y ligamentos laterales, ocasionados por flexión plantar y carga axial del peso corporal, asociadas a un componente de inversión, condicionarían la luxación posteromedial pura.

Este tipo de lesiones son típicas de varones jóvenes y ocurren habitualmente en la práctica de-



**Figura 2.** Radiografías anteroposterior (a) y lateral (b) del tobillo en el postoperatorio inmediato mostrando una reducción congruente y ausencia de fracturas maleolares.

portiva y accidentes de tráfico (2-4). Colville y cols. (2) encuentran como factor predisponente un cierto grado de laxitud ligamentosa generalizada en seis de sus ocho pacientes revisados, opinión que no es compartida por otros autores (9, 10).

Más de la mitad de casos publicados de luxaciones tibioastragalinas puras son abiertas (1-5, 8), siendo inconstantes las lesiones del ligamento deltoideo y de la sindesmosis tibioperonea (2, 4, 5). Se han descrito, siempre en relación con luxaciones abiertas, desgarros de la arteria tibial posterior (5), del nervio peroneo superficial (4, 8) y atrapamiento del tendón flexor propio del dedo gordo (2).

En las luxaciones cerradas se obtienen buenos resultados a largo plazo mediante reducción ortopédica e inmovilización en botín de yeso (1-4, 10). En las abiertas se recomienda la exploración quirúrgica y la reparación ligamentaria en el desbridamiento inicial (2-4, 13).

La necrosis avascular del astrágalo es excepcional. Sólo uno de los 19 pacientes revisados por Toohey y Worsing (4), el cual había sufrido una luxación abierta con infección aguda, presentó cambios degenerativos sugerentes de necrosis avascular. Parece ser, que los vasos principales del astrágalo no son lesionados en este tipo de traumatismos (14).

### Bibliografía

1. **Wilson MJ, Michele AA, Jacobson EW.** Ankle dislocations without fracture. *J Bone Joint Surg* 1939; 21A: 198-204.
2. **Colville MR, Colville JM, Manoli A.** Posteromedial dislocation of the ankle without fracture. *J Bone Joint Surg* 1987; 69A: 706-711.
3. **Wroble RR, Nepola JV, Malvitz TA.** Ankle dislocation without fracture. *Foot Ankle* 1988; 9: 64-74.
4. **Toohey JS, Worsing RA.** A long-term follow-up study of tibiotalar dislocations without associated fractures. *Clin Orthop* 1989; 239: 207-210.
5. **Kelly PJ, Peterson LFA.** Compound dislocation of the ankle without fracture. *Am J Surg* 1962; 103: 170-172.
6. **D'anca AF.** Lateral rotatory dislocation of the ankle without fracture. *J Bone Joint Surg* 1970; 52A: 1643-1646.
7. **Daruwala JS.** Medical dislocation of the ankle without fracture. *Injury* 1974; 5: 215-217.
8. **Kirchnamurphy S, Sultz RJ.** Pure dislocation of the ankle joint. A case report. *Clin Orthop* 1985; 201: 68-70.
9. **Greenbaum MA, Pupp GR.** Ankle dislocation without fracture: An unusual case report. *J Foot Surg* 1992; 31: 238-240.
10. **Lizaur Utrilla A.** Luxación tibioastragalina pura. *Rev Ortop Traum.* 1992; 36-IB: 669-671.
11. **Fernandes TJ.** The mechanism of talo-tibial dislocation without fracture. *Proceeding of the British Orthopaedic Association. J Bone Joint Surg* 1976; 58B: 364-365.
12. **Rasmussen O.** Stability of the ankle joint. Analysis of the function and traumatology of the ankle ligaments. *Acta Orthop Scand* 1985; (Supl 221).
13. **Rockwood CA, Green DP, Bucholz RW.** Fractures in adults. 3rd ed. Philadelphia, J. B. Lippincott Company, 1991; 2030.
14. **Kenwright J, Taylor RG.** Major injury of the talus. *J Bone Joint Surg* 1970; 52B: 36-39.