

NOTA CLÍNICA

Rev Esp Cir Osteoart 1994; 29: 315-320

Rotura bilateral espontánea del tendón rotuliano asociado a Lupus Eritematoso Sistémico

R. FERNÁNDEZ GABARDA, F. SEGURA LLOPIS, C. I. FERNÁNDEZ FERNÁNDEZ y F. GOMAR SANCHO

Servicio de Cirugía Ortopédica y Traumatología. Hospital Clínico Universitario. Departamento de Cirugía. Facultad de Medicina. Valencia.

Resumen.—La rotura bilateral simultánea y espontánea del tendón rotuliano es un hecho poco frecuente, que suele asociarse a enfermedad sistémica y corticoterapia de larga duración. Presentamos el caso de una paciente de 28 años diagnosticada de lupus eritematoso sistémico, recibiendo tratamiento con corticoides durante 10 años. Sufrió de forma espontánea rotura de ambos tendones rotulianos. Se efectuó la reparación quirúrgica de ambos tendones mediante sutura directa apoyada con puntos transóseos y plastia de fascia lata. Se mantuvieron las rodillas inmovilizadas en extensión durante 55 días, comenzando posteriormente la rehabilitación. A los 3 meses de intervención alcanzó los 90° de flexión y la extensión completa. Se discute el efecto de la colagenopatía y de la corticoterapia prolongada sobre la degeneración tendinosa, así como las distintas posibilidades de reparación quirúrgica.

SPONTANEOUS BILATERAL RUPTURE OF THE PATELLAR TENDON IN SYSTEMIC LUPUS ERYTHEMATOUS

Summary.—Simultaneous bilateral rupture of the patellar tendon is unfrequent and commonly associate to systemic disease and long-term corticotherapy. We described the case of a 28-year-old woman with systemic lupus erythematous receiving steroids since 10 years. Spontaneously, she had bilateral rupture of patellar tendons. Surgical repair was performed by primary suture augmented with transosseous suture and tendon plasty using fascia lata. Both knees were immobilized in extension during 55 days, starting a physiotherapy program afterwards. Three months after surgery the patients regained 90 degrees knee flexion and extension had no restrictions. The effect of the collagen disease and the prolonged corticotherapy on the tendinous degeneration and the different options for surgical repair are discussed.

INTRODUCCIÓN

La rotura espontánea del aparato extensor de la rodilla es una lesión poco frecuente; cuando ésta se produce está asociada en la mayoría de los casos a enfermedad sistémica (1-5). Más frecuentemente la rotura se produce a nivel suprapatelar, siendo escasas en la literatura las roturas del tendón rotuliano (6, 7).

Las enfermedades sistémicas implicadas en mayor medida son artritis reumatoide, lupus eritematoso sistémico (L.E.S.) e insuficiencia renal crónica (5,8-11).

Martin et al. (13) en 1958 describieron el primer caso de rotura aguda bilateral espontánea del tendón rotuliano asociado a LES; desde entonces se han publicado 8 casos (1, 7, 9, 13-17).

Presentamos un nuevo caso de rotura bilateral espontánea del tendón rotuliano en una paciente con LES.

CASO CLÍNICO

CCR mujer de 28 años de edad, que desde los 18 años sufre brotes de poliartritis en manos y rodillas y de-

Correspondencia:

Dr. R. FERNÁNDEZ GABARDA
Servicio de C.O.T.
Hospital Clínico Universitario
Avda. Blasco Ibáñez, 17
46010 Valencia

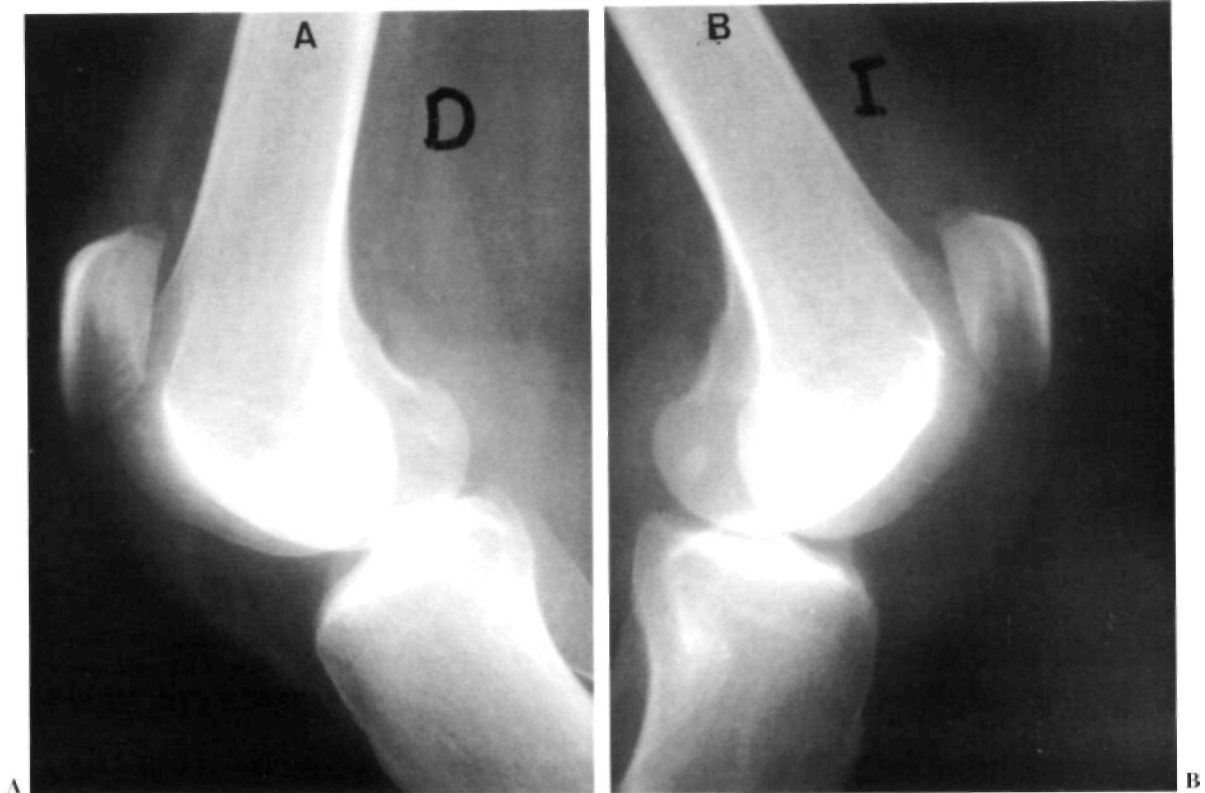

Figura 1. Imagen radiográfica en la que se pueden ver la posición ascendida de las rótulas. A) Rodilla derecha; B) Rodilla izquierda.

bilidad proximal; inicialmente se diagnosticó de polimiositis siendo tratada con metil-prednisolona 10 mg al día y cloroquina. En enero del 94 se diagnostica de LES, cambiando el tratamiento a Deflazacort 30 mg. al día, cloroquina y AINES. En abril de 1994 sufre un cuadro clínico de exantema cutáneo generalizado, astenia, adelgazamiento, poliartralgias, malestar general y febrícula diagnosticándose de brote agudo de LES, instaurando tratamiento con prednisona, 30 mg al día y cloroquina.

El 8 de julio de 1994 sufre caída súbita al suelo cuando intentaba incorporarse desde la sedestación, a continuación presenta dolor e impotencia para la extensión en ambas rodillas. Acude al servicio de urgencias donde se le aprecian hematomas en cara anterior de ambas rodillas, sobretodo infrapatelares; ausencia de tendón rotuliano a la palpación, desplazamiento proximal de ambas rótulas con la contracción del cuádriceps. Se efectúa estudio radiológico donde se aprecian ambas patelas elevadas, con elongación de la distancia desde el polo inferior de la rótula a la tuberosidad anterior de la tibia según el método de Insall-Salvatti (18). En el estudio ecográfico se confirma la ausencia de tendón rotuliano bilateral.

Se intervino, observándose en el acto quirúrgico rotura en el tercio medio del tendón que tenía aspecto degenerado con aumento del tejido graso peritendinoso. Se suturan ambos tendones con puntos transóseos en la rótula de material reabsorbible (vicryl), completándose la sutura con puntos sueltos cabo a cabo. Tras la sutura se

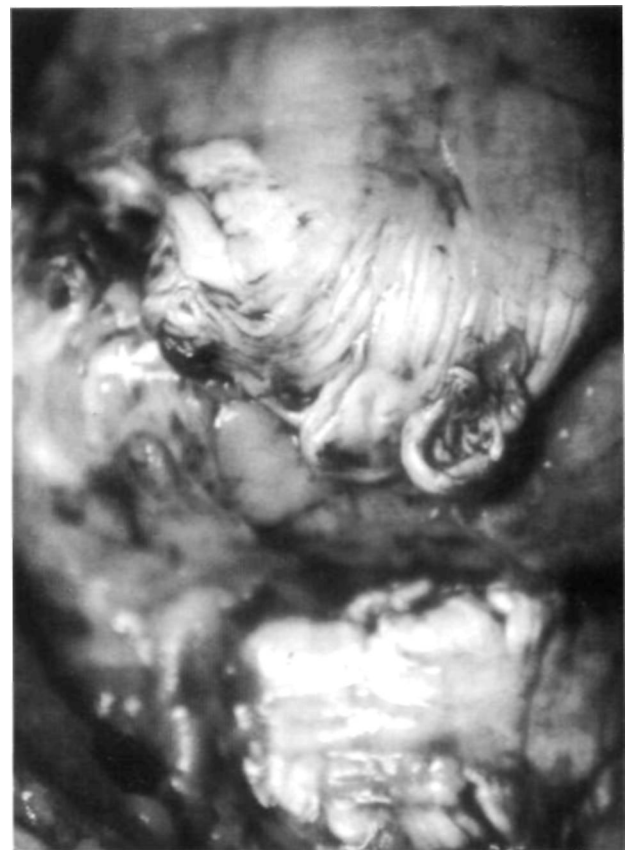


Figura 2. Visión intraoperatoria de uno de los tendones. Se aprecia rotura por su tercio medio, con deshilachamiento de los bordes.

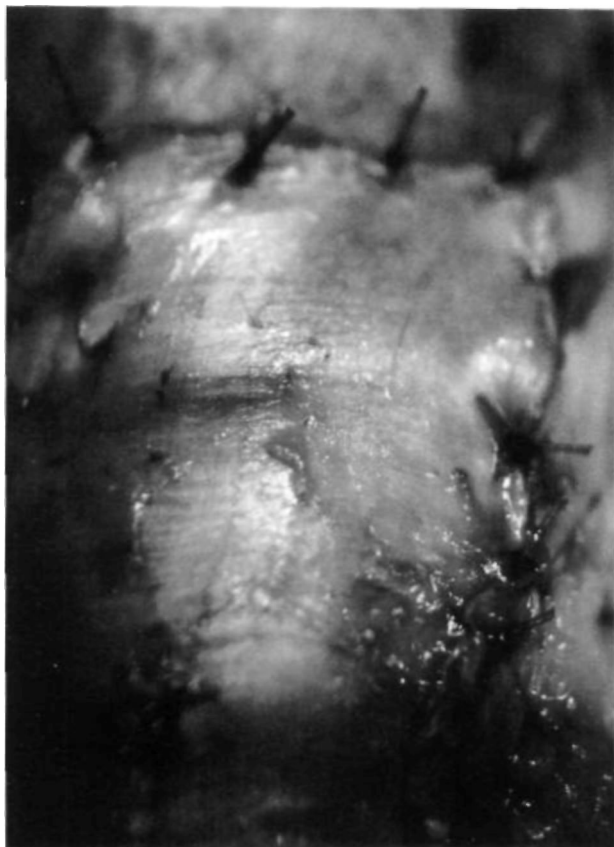

Figura 3. Aspecto del tendón tras la reparación. El tendón se recubrió con una plastia de fascia lata para facilitar el deslizamiento con los tejidos circundantes.

recubre el tendón con plastia extraída de la fascia lata con el fin de favorecer el deslizamiento del tendón sobre los tejidos que le circundan.

En el postoperatorio se mantiene con férulas en extensión durante 40 días, iniciando a partir de los 15 días ejercicios isométricos. Tras la retirada de los yesos se sustituyen por ortesis bloqueadas en extensión y se inicia la marcha asistida. A los 55 días inicia movilización continua pasiva de 0 a 30° aumentando progresivamente el arco. A los 3 meses de la intervención consigue la extensión completa de ambas rodillas con una flexión que llega a los 90°.

El estudio histológico de ambas muestras puso de manifiesto la existencia de un proceso inflamatorio, de predominio perivascular, que afectaba a ambos tendones y se extendía también a la grasa de Hoffa presente en las piezas de resección. En las áreas mejor conservadas (fig. 4) la arquitectura tendinosa se hallaba preservada con una disposición paralela, ordenada, de la colágena, y escasa celularidad fibroblástica orientada en el eje mayor del tendón, alternando todo ello con focos de neogénesis capilar con discreto componente inflamatorio monocelular asociado. En otras muchas áreas, sin embargo, tanto en el tendón como en la grasa, se aprecian numerosos vasos de pequeño y mediano tamaño con regeneración de células endoteliales y denso infiltrado linfoplasmocita-

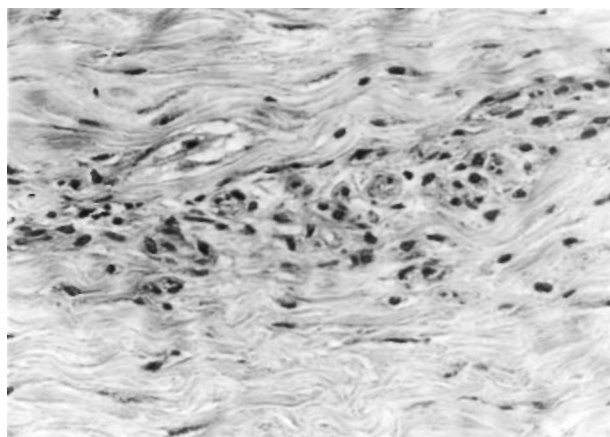


Figura 4. Área tendinosa relativamente bien conservada, donde se aprecia focal neogénesis capilar con mínimo componente inflamatorio mononuclear (H&E, X400).

rio alrededor, y que en su periferia se acompaña también de una reacción reparativa desordenada de fibroblastos con la desestructuración correspondiente de ambos tendones (fig. 5). Tan sólo algún área focal de las piezas estaba revestida de sinovial mostrando ésta depósitos de material fibrinoide con escaso componente inflamatorio.

DISCUSIÓN

La rotura del tendón rotuliano, es la menos frecuente de las roturas del aparato extensor de la rodilla, por detrás de la fractura de la patela, rotura del tendón cuadricipital y fractura de la tuberosidad tibial anterior.

McMaster (19) demostró que el tendón rotuliano normal tiene una gran resistencia al «stress» de tracción, produciéndose con mayor facilidad la de-

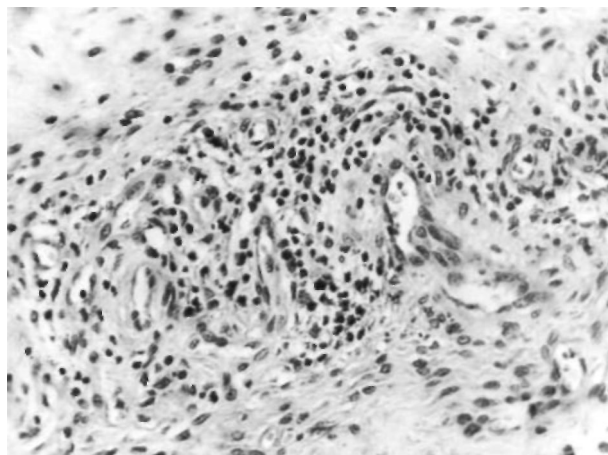


Figura 5. Área de fuerte desestructuración del tendón con denso infiltrado linfoplasmocitario perivascular y regeneración de células endoteliales. (H&E, X400).

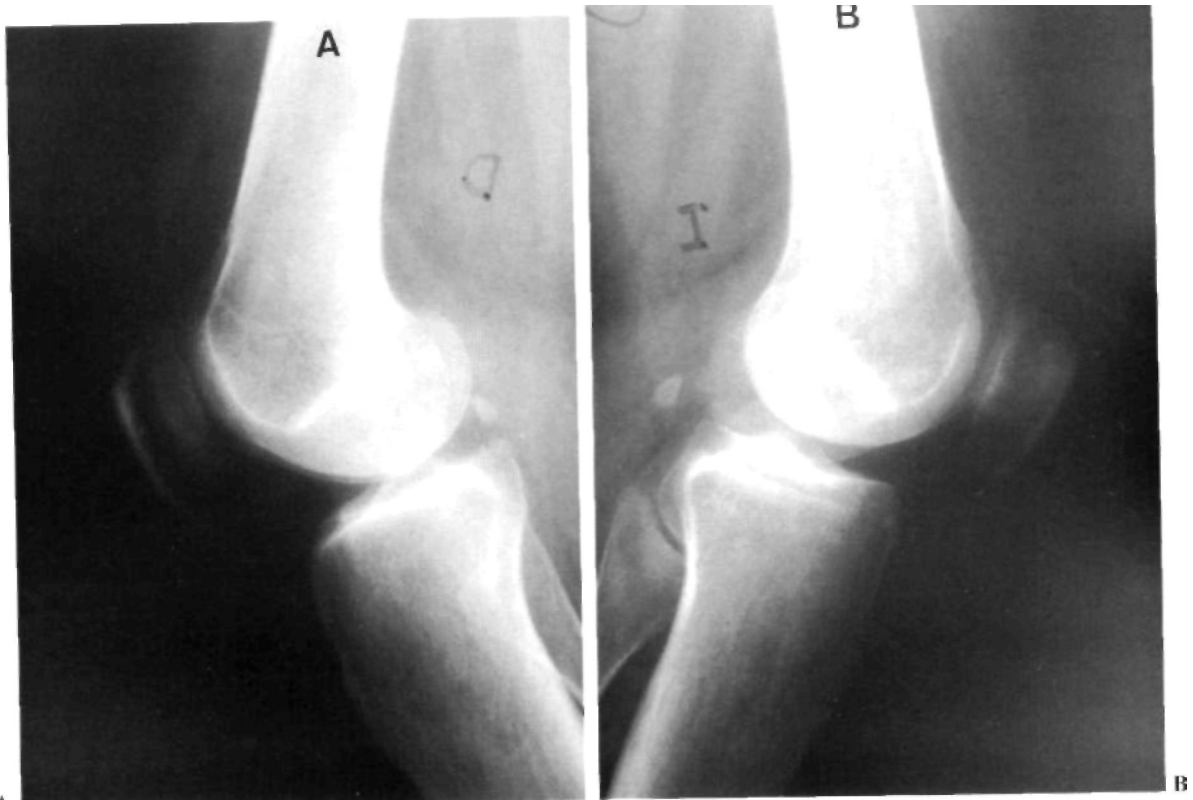

Figura 6. Rx postoperatoria. Las rótulas han recuperado su situación anatómica. A) Rodilla derecha; B) Rodilla izquierda.

sinserción que la rotura a través del tercio medio del tendón; esto sólo se produciría en los casos en que el tendón estuviera debilitado por un proceso degenerativo.

Las colagenopatías (LES) y la corticoterapia crónica asociadas o aisladamente, provocan una alteración en la estructura tendinosa que facilita su rotura (20). Sin embargo no se han descrito en la literatura casos de rotura tendinosa en LES sin tra-

tamiento corticoideo de larga duración (1), por lo que la corticoterapia parece ser un factor determinante. Los corticoides estimulan la producción de colagenasa e inhiben la proliferación fibroblástica (1, 20, 21); además se ha apuntado la posibilidad de que provoquen isquemia secundaria a hipertrofia de la túnica media e hipertrofia de los vasos de mediano calibre (22).

Al igual que el caso presentado, los publicados

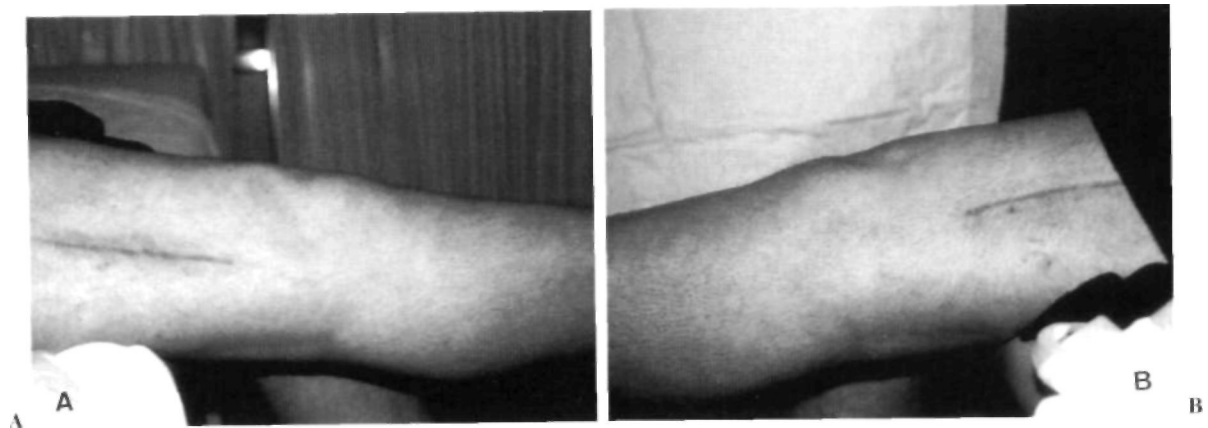


Figura 7. A los 3 meses de la intervención la enferma consigue la extensión completa de ambas rodillas. A) Rodilla derecha; B) Rodilla izquierda.

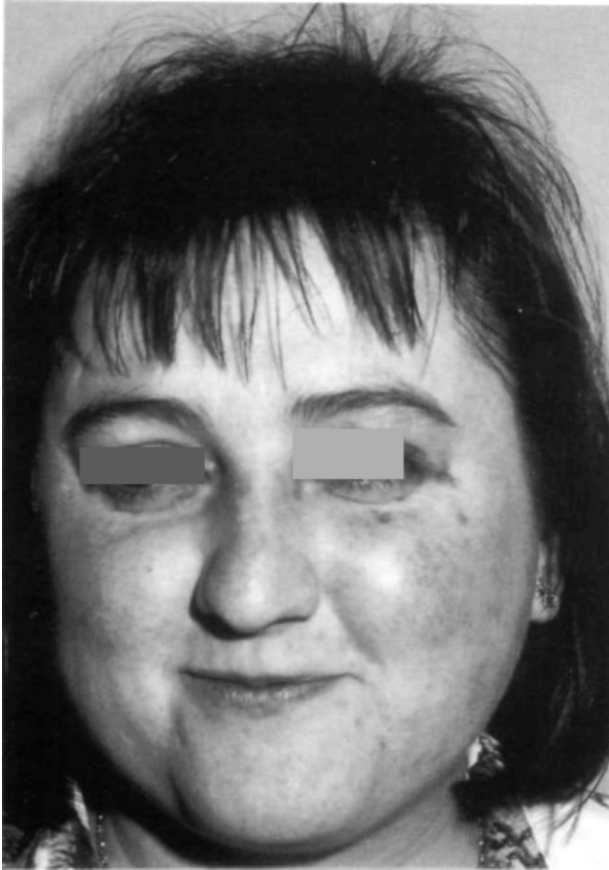

Figura 8. Fotografía de la enferma donde se aprecia la facies en luna llena y un rash cutáneo facial.

en la literatura (1) coinciden en el hecho de que la rotura tendinosa se produce en una fase de remisión de la enfermedad sistémica y rara vez en una fase de brote agudo.

En la bibliografía revisada encontramos que en pacientes con L.E.S. la rotura bilateral del tendón es más frecuente que la unilateral (1), debido a que el efecto degenerativo de la colagenopatía y de la corticoterapia afecta de forma generalizada al organismo.

La mayoría de los autores están de acuerdo que la reparación quirúrgica debe ser precoz, ya que el retraso aumenta las dificultades técnicas en la cirugía. Se han descrito distintas posibilidades quirúrgicas en la reparación del tendón: la sutura directa con puntos transósseos; la sutura tendinosa apoyada con bandas de tensión que puede ser alámbrica como la descrita por Muller (23), con injerto autólogo ya sea semitendinoso (24) o recto interno (25), o con material sintético (26, 27). Nosotros optamos por la sutura directa con puntos transósseos apoyada con plastia de fascia lata, que refuerza la sutura y sobre todo facilita el deslizamiento del tendón sobre los tejidos adyacentes.

En la literatura se presentan buenos resultados a corto y medio plazo, sin embargo, la posibilidad de la recidiva a largo plazo debe tenerse en cuenta sobre todo cuando no se consigue disminuir la dosis de corticoide que precisa tomar el enfermo para estabilizar su enfermedad sistémica.

La rotura tendinosa en el LES es pues un fenómeno multifactorial. No podemos predecir en la actualidad qué casos cursarán con rotura tendinosa espontánea (20), sin embargo es importante limitar en lo posible la corticoterapia, pues parece ser el factor decisivo en la patogénesis de la lesión.

Bibliografía

1. Pritchard CH, Berney S. Patellar tendon rupture in systemic lupus erythematosus. *J Rheum* 1989; 79: 786-8.
2. Dejong CHC, Van de Luytgaarden WGAC, Vroemen JPAM. Bilateral simultaneous rupture of the patellar tendon. Case report and review of the literature. *Arch Orthop Trauma Surg* 1991; 110: 222-6.
3. Kamali M. Bilateral traumatic rupture of the infrapatellar tendon. *Clin Orthop* 1979; 142: 131-4.
4. Kuo RS, Sonnabend DH. Simultaneous rupture of the patellar tendons bilaterally: case report and review of the literature. *J Trauma* 1993; 34: 458-60.
5. Van GlabbeekF, De Groof E, Boghemans J. Bilateral patellar tendon rupture: case report and literature review. *J Trauma* 1992; 33: 790-2.
6. Wener JA, Schein AJ. Simultaneous bilateral rupture of the patellar tendon and quadriceps expansion in systemic lupus erythematosus. *J Bone Joint Surg* 1974; 56 A: 823-4.
7. Levy M, Seelenfreund M, Maor P, Fried A, Lurie M. Bilateral spontaneous and simultaneous rupture of the quadriceps tendons in gout. *J Bone Joint Surg* 1971; 53 B: 510-3.
8. Grob G, Reck T, Kessler C, Herzog T, Hofman-Preib K. Bilateral rupture of the patellar tendon without predisposing systemic disease. *Arch Orthop Trauma Surg* 1992; 112: 42-4.
9. Rascher JJ, Marcolin J, James P. Bilateral, secuential rupture of the patellar tendon in systemic lupus erythematosus. *J Bone Joint Surg* 1974; 56 A: 821 -2.

10. **Razzano CD, Wilde AH, Phalen GS.** Bilateral rupture of the infrapatellar tendon in rheumatoid arthritis. *Clin Orthop* 1973; 91: 158-61.
11. **Babin SM, Arturi A, Marcos JC.** Laxity and rupture of the patellar tendon in systemic lupus erythematosus. Association with secondary hyperparathyroidism. *J Rheum* 1988; 15: 1162-5.
12. **Kricun R, Kricun ME, Arangi GA, et al.** Patellar tendon rupture with underlying systemic disease. *Am J Roentgenol* 1980; 135: 803-7.
13. **Martin JR, Wilson CL, Mathews WH.** Bilateral rupture of ligamenta patellae in case of disseminated lupus erythematosus. *Arthritis Rheum* 1958; 6: 548-52.
14. **Strejcek J, Popelka S.** Bilateral rupture of the patellar ligaments in systemic lupus erythematosus. *Lancet* 2 1969; 743.
15. **Morgan J, McCarthy D.** Tendon ruptures in patients with systemic lupus erythematosus treated with corticosteroids. *Arthritis Rheum* 1974; 17: 1033-6.
16. **Mayer J, Ilic S, Dehoratius R, Messner R, Hidalgo R.** Sequential tendon rupture. *Rocky Mt Med J* 1976; 73: 264.
17. **Heinz J.** Eine beidseitige spontanruptur der patellasehne bey systemischem lupus erythematoses. *Unfallchirurgie* 1986; 12: 155-7.
18. **Insall J, Salvati E.** Patella position in the normal knee joint. *Radiology* 1971; 101: 101-4.
19. **McMaster PE.** Tendon and muscle rupture. Clinical and experimental studies on the causes and location of subcutaneous ruptures. *J Bone Joint Surg* 1933; 15: 705.
20. **Poatsman I, Bassan HM.** Multiple tendon rupture in systemic lupus erythematosus: case report and review of the literature. *Ann Rheum Dis* 1984; 43: 347-9.
21. **Clement B, Vasey FB, Germain BF et al.** Subacute infrapatellar tendon rupture in systemic lupus erythematosus. *J Rheumatol* 1983; 10: 164-5.
22. **Melmed EP.** Spontaneous bilateral rupture of the calcaneal tendon during steroid therapy. *J Bone Joint Surg* 1965; 47 B: 104-5.
23. **Müller M.** Manual of internal fixation. Springer, Berlin. Hiedelberg. New York. 1970; 176-7.
24. **Kelikian H, Riashi E, Gleason J.** Restoration of quadriceps function in neglected tear of the patellar tendon. *Surg Gynecol Obstet* 1957; 104: 200.
25. **Ecker M, Lotke PA, Glazer RM.** Late reconstruction of the patellar tendon. *J Bone Joint Surg* 1979; 61A: 884.
26. **Levin PD.** Reconstruction of the patellar tendon using a dacron graft. *Clin Orthop* 1976; 118: 70.
27. **Levy M, Goldstein J, Rosner M.** A Method of repair for quadriceps tendon or patellar ligament ruptures without cast immobilization. *Clin Orthop* 1987; 218: 297-301.