

ORIGINALES

Rev Esp Cir Osteoart 1995; 30: 57-68

Experiencia en el salvamento de extremidades en una unidad de tumores óseos

F. X. MATEO MONTAÑES, M. PÉREZ ZUMAQUERO, P. MIR y P. LUNAREJOS

*Unidad de Tumores Óseos. Servicio de Cirugía Ortopédica y Traumatología.
Ciudad Sanitaria «Valle de Hebrón». Barcelona.*

Resumen.—Los autores exponen su experiencia en el tratamiento quirúrgico de 26 casos de tumores malignos primarios de los huesos largos de las extremidades en estadio II.B. El diagnóstico era de osteosarcoma en 12 casos, sarcoma de Ewing en 3, condrosarcoma de bajo grado en 4, sarcomas osteogénicos paraostales en 3, mieloma en 1, adamantinoma en 1, y tumor de células gigantes (TCG) en otro caso. Se trataba de tumores controlados mediante la aplicación de protocolos de Quimioterapia como son el T-10 de Rosen para con el osteosarcoma y el T-9 para el sarcoma de Ewing, consiguiendo necrosis tumorales del orden entre el 75% y el 85%, con buena respuesta de compartimentación y de esclerosis. Todos los tumores se encontraban en estadio H-BNo,Mo, respetando los vasos de la extremidad, según el Divas practicado. En los 26 casos se han seguido los postulados de la ISOLS, para realizar las técnicas de salvamento de extremidad. Estas técnicas consistieron, entre otras, en el implante de prótesis o a medida (12 casos) o bien modulares. Se efectuaron tratamientos mixtos como aloinjertos criopreservados en Banco de Hueso + Endoprótesis en 10 casos. En 2 casos, se realizó artrodesis de rodilla con enclavado de Kunstcher femorotibial y aloinjerto. En otros 2 casos la Osteosíntesis endomedular y cortical fue el método de fijación del aloinjerto. Se hace una valoración crítica de cada caso, del tipo de resección, su resultado funcional, complicaciones, recidivas, metástasis, y el grado de satisfacción personal del paciente.

EXPERIENCE ON LIMB SALVAGE PROCEDURES IN A BONE TUMORS UNIT

Summary.—The experience on the surgical treatment of 26 patients with a Primary Malignant Bone Tumor of the long bones in stage II-B is reported. There were 12 osteosarcomas, 3 Ewing's sarcoma, 4 low-grade chondrosarcoma, 3 paraosteal sarcoma, 1 myeloma, 1 Adamantinoma and 1 Giant-Cell tumor. Tumors were treated by chemotherapy protocols such as Rosen T-10 for osteosarcomas and T-9 for Ewing's sarcoma, with 75-80% of tumor necrosis disclosing a good response and sclerosis. All tumors were staged as II-BNoMo with vessels preservation according to the DIVAS test. Surgery for limb salvage was performed in all these patients based on ISOLS criteria. Custom-made or modular prosthetic implantation was the surgical technique in 12 cases. Mixed methods such as cryopreserved allografts they Endoprosthesis was applied in 10 patients, two cases were treated by knee arthrodesis with a femorotibial endomedullary Kunstcher's nail and an allograft. Other 2 cases received endomedullary and cortical osteosynthesis to stabilize the allograft. The paper describes the functional evaluation of each patient depending on the type of tumor, the size of the bone resection, complications, recurrences, metastases, surgical revisions and also level of subjective personal satisfaction of each patient.

INTRODUCCIÓN

La Unidad de Tumores del Servicio de C.O.T. de nuestro Hospital está funcionando desde 1976. En la actualidad se controlan un total de 1.079 fichas tumorales, de las que 938 corresponden a tumores óseos y 157 son tumores de partes blandas.

Correspondencia:

Dr. F. X. MATEO MONTAÑES
Servicio C.O.T.-UTO.
Hospital de Traumatología
Ciudad Sanitaria «Valle de Hebrón»
08035 Barcelona

En estos 18 años, hemos participado hasta en 5 diferentes enfoques de tratamiento del osteosarcoma de extremidades. Clásicamente el tratamiento de los sarcomas de las extremidades era radical, con la amputación y la desarticulación, aisladamente o bien combinadas con terapias de radiación, según las ideas de Sweetnam (1) y Cade (2).

En Barcelona la presencia de Gruca (3) en los años sesenta despertó interés por su sistema de fulguración o resección biológica, que se mostró eficaz en los casos de osteosarcoma a bajo grado. Cortés (4) en 1972, con el tratamiento Quimioterápico con ADR y ulteriormente Rosen (5) en 1974, con sus protocolos T.4 (1973-1976), T.7 (1976-1978), mejorados con el T.10 (1978) en sus variantes A y la B, o con el T.12 (1981) han dado un giro total en el control de la progresión tumoral, tanto para el osteosarcoma, como en el Ewing, o el histiocitoma fibroso maligno. Ello motivó a Eilber (6) en 1980, así como a Delepine (7) a cuestionar si son útiles los tratamientos radicales o se ha de seguir empleando métodos conservadores en el tratamiento de sarcomas en extremidades.

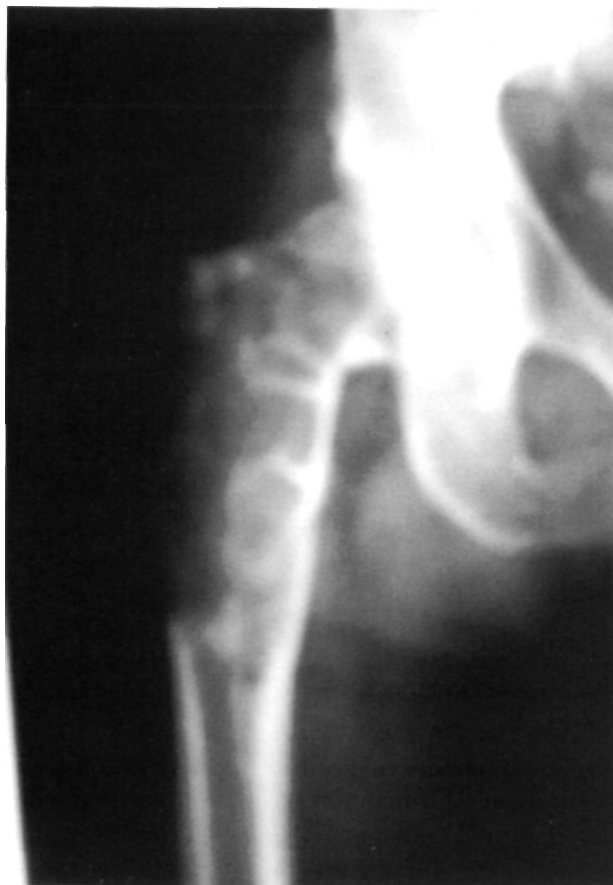

Figura 1. Examen R.X. Osteosarcoma femoral proximal post T.10 de Rosen. (caso 9, tabla II)

En 1983 se abre la época de diseño de endoprótesis masivas, substitutivas tras la resección tumoral, para húmero (8), para fémur (9) o como la medular de Kotz (10) para fémur completo, proximal y distal, frente a otros sistemas reconstructivos concebidos por las escuelas de Enneking (11), Universidad de Florida, y de Mankin (13) en Boston, que utilizan los aloinjertos para sus montajes en la cirugía conservadora de extremidades, ya desde 1975. Para el cirujano ortopédico oncológico se va abriendo un camino de sofisticados montajes reconstructivos, en función del tipo de tumoración, de la glaciación histológica del mismo, de su localización, del estadiaje (12) que han sido adoptados por la International Society of Limb Salvage (I.S.O.L.S.).

MATERIAL Y MÉTODOS

La Unidad de Tumores Óseos ha controlado un total de 26 casos de pacientes afectos de tumores agresivos en las extremidades: 7 casos en la extremidad superior y 19 localizados en la extremidad inferior (Tablas I y II).

Extremidad Superior: Los tumores agresivos están representados por 2 Sarcomas de Ewing, de localización

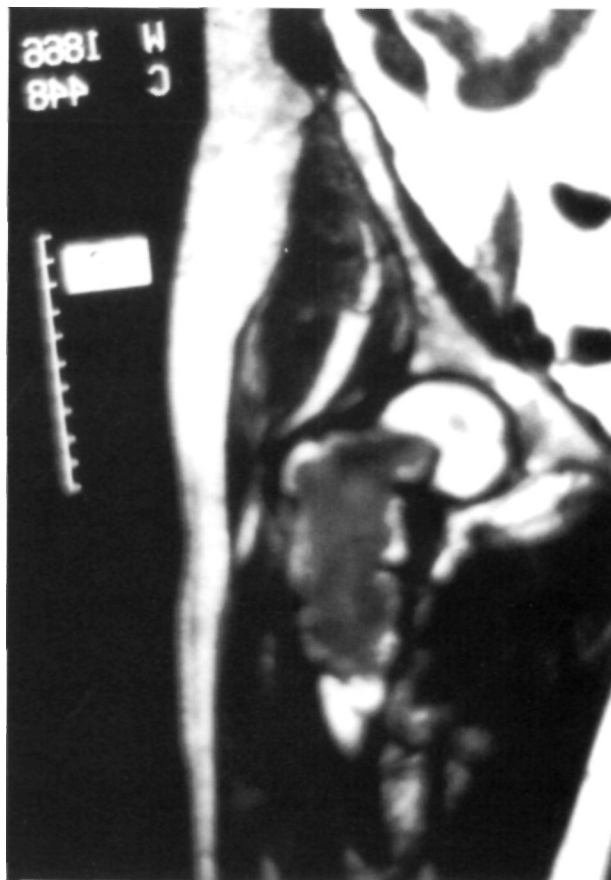


Figura 2. R.M.N. correspondiente al mismo caso 9. Osteosarcoma II.B. llegando hasta la línea fisaria del cuello femoral, coxa vara por fractura..

Tabla 1: Características de los pacientes con tumores en la extremidad superior

Caso	Tumor	Sexo-Edad	Loc.	Estadio	Tratamiento	Quimiot.	Evolución	E. actual.
1	EWING	H-10	HUMERO	II-B	Resec+Edoprot. KC	(T. 9)Rosen	1988...5 A	B
2	C.S. Ig	H-17	HUMERO	II-B	Resec+Endoprot. WL	No	1989... 4A-2RL	B
3	C.S. Ig	V-30	HUMERO	II-B	Resec+Endoprot. WL	No	1989...2A.RL+MP	Ext.
4	MIEL.	V-64	HUMERO	II-B	Resec+Endoprot. WL	QT	1991...2A	Ext.
5	EWING	H-18	HUMERO	II-B	Resec+Endoprot. WL	(T.9) Rosen	1992...2A	B
6	S.O.	V-48	HUMERO	II-B	Resec+Endoprot. L	(T. 10) Rosen	1993...1/2A	B
7	T.C.G.	V-23	RADIO	II-B	Resec+Aloinjerto	No	1990...4A 1RL	B

EWING: Sarmoca de Ewing, CS Ig: Condrosarcoma Low Grade, MIEL.: Mieloma Solitario, S.O.: Osteosarcoma, T.C.G.: Tumor Células Gigantes, KC: Kuntscher+Cemento, WL: Prótesis Waldemar Link, L: Prótesis LIMA, RL: Recidiva Local, MP: Metástasis Pulmonar, B: Libre enfermedad, Ext: EXITUS.

humeral proximal, que han sido tratados con Quimioterapia (protocolo T-9 de Rosen) obteniendo una excelente respuesta, con necrosis tumoral del 85%. Esto ha permitido poder hacer una Cirugía de resección e implantación de endoprótesis a medida. Se obtiene una extremidad útil, con codo-mano funcionales, aunque la movilidad del hombro, esté limitada. Los 2 condrosarcomas de bajo grado han sido igualmente tributarios de cirugía de resección de unos 16 cm. proximales humerales, que ha permitido la ablación completa del tumor con márgenes libres. También se han resuelto con la aplicación de endoprótesis Waldemar-Link, muy liviana y funcional.

El mieloma con osteólisis humeral proximal, se interpretó radiológicamente como una lesión metastásica osteolítica, monostótica, hipercaptante, que se biopsió por punción. La histología descubrió que era una lesión mielomatoso solitaria, por lo que decidimos colocar una endoprótesis, para el mejor confort del paciente durante 2 años, momento en que la lesión se convirtió en poliostótica.

El caso de osteosarcoma humeral en una paciente de 48 años, seguramente secundario a lesión preexistente, no contrastada, fue tratado con aplicación del protocolo

T-10 de Rosen. Tras una excelente respuesta con compartimentación y esclerosis tumoral, se realizó la resección extratumoral de 17 cm. del húmero proximal y la utilización de una prótesis modular Lima, confeccionada a demanda en el mismo quirófano, sin tener que esperar su confección a medida. Obviamente va cementada, como las anteriores que hemos instalado.

Finalmente, tratado un Tumor de Células Gigantes en el radio en estadio II-B. La solución quirúrgica ha consistido en la implantación de un aloinjerto simétrico, añadiendo una osteosíntesis con placa de media caña, radio-metacarpina, con artrodesis del carpo, ya que la carilla cartilaginosa del aloinjerto no ha sido conservada.

— Extremidad inferior: Se han controlado 19 casos con localizaciones en fémur proximal y distal, así como en tibia proximal y solamente un caso diafisario tibial. Las características de estos casos están detalladas en la Tabla II.

Tal como se puede apreciar existen dos períodos bien marcados. El primero consistente en la utilización de las megaprótesis substitutivas, fundamentalmente del siste-

Tabla II: Características de los pacientes con tumores localizados en la extremidad inferior

Caso	Tumor	Sexo-Edad	Loc.	Estadio	Tratamiento	Quimiot.	Evolución	E. actual.
1	S.O.	V-10	FEM Prox	II-B	Resec+Sist. KOTZ	T-10 Rosen	1988...	B (5 A)
2	S.O.	V-17	TIBIAL Prox	II-B	Resec+Sist. KOTZ	T-10 Rosen	1988...	B (5 A)
3	S.O.	V-17	TIBIAL Prox	II-B	Resec+Sist. KOTZ	T-10 Rosen	1989...	B (5A)
4	S.O.	V-16	FEM Dist	II-B	Resec+Sist. KOTZ	T-10 Rosen	1989-90 RL	B (5 A) Ampt.
5	S.O.	V-17	TIB Prox	II-B	Resec+Sist. KOTZ	T-10 Rosen	1990 RL	B (5 A) Ampt.
6	C.S.	H-13	FEM Prox	II-B	Resec-Endoprót-V	No	1988...	B (5 A)
7	S.O.	V-22	FEM Dist	II-B	Resec+Aloinjert+Kempf	QT±Rosen	1988 RL Artrod	1A Ext. Metas.
8	EWING	V-30	FEM Prox	II-B	Resec+Aloinj+Prótesis H	QT T-9 Rosen	1989 RL	1A Ext. Metas.
9	S.O.	V-11	FEM Prox	II-B	Resec+Aloinj+Prótesis H	QT T-10 Rosen	1990...	B (4A)
10	S.O.	V-16	FEM Prox	II-B	Resec+Aloinj+Prótesis H	QT T-10 Rosen	1991	3A Ext. Metas.
11	C.S.	V-30	FEM Prox	II-B	Resec+Aloinj+Prótesis W	No	1992...	B (2 A)
12	S.O.P.	H-17	FEM Dist	II-B	Resec+Aloinj+Prótesis A-P	No	1988... I spacer	B (6 A) Rev
13	S.O.	H-17	FEM Dist	II-B	Resec+Aloinj+Prótesis A-P	QT T-10 Rosen	1991...	B (3 A)
14	S.O.	H-13	FEM Dist	II-B	Resec+Aloinj+Prótesis A-P	QT T-10 Rosen	1992 RL Ampt	1A Ext. Metas.
15	S.O.P.	V-20	FEM Dist	II-B	Resec+Aloinj+Prótesis A-P	QT T-10 Rosen	1993...	B (1 A)
16	S.O.	H-25	TIB Post	II-B	Resec+Aloinj+Prótesis A-P	QT T-10 Rosen	1993...	B (1 A)
17	S.O.P.	V-17	FEM Dist	II-B	Resec+Aloinj+Prótesis A-P	No	1994...	B (1/2 A)
18	C.S.	V-57	TIB Post	II-B	Resec+Aloinj+Kempf	No	1991 Artrodesis	1 B (3 A) Rev.
19	ADAM	V-22	TIB Diaf	II-B	Resec+Aloinj+Kempf	No	1988... I	B (6 A)

S.O.: Osteosarcoma, C.S.: Condrosarcoma, EWING: Sarcoma de Ewing, S.O.P.: Sarcoma Paraostal, FEM: Femoral, TIB: Tibial, Prox: Proximal, Diaf: Diafisaria, Dist: Distal, Prótesis V: VIVIUM, Prótesis H: HARRIS, Prótesis A-P: Allo-Pro, Kempf: Clavo endomedular, QT: Quimioterapia, Rosen T-9, Rosen T-10, RL: Recidiva local, I: Infección, B: Libre enfermedad, Ext: Exitus, Metas: Metástasis, Rev: Revisión.

ma Kotz (10), implantadas a nivel femoral proximal o bien distal y también a nivel tibial proximal, generalmente en pacientes jóvenes y con las fisis cerradas. El segundo período coincide con la existencia del banco de tejidos en el Hospital y la posibilidad de obtener aloinjertos simétricos a la pieza reseca tumoral. De este modo, se pueden realizar sistemas compuestos de aloinjerto + endoprótesis que permiten la movilidad articular.

Para el estadiaje de los tumores hemos seguido los criterios de Enneking (11). Todos los tumores analizados estaban en un estadio agresivo extracompartimental (II-B) sin ningún compromiso vasculonervioso de la extremidad, aspecto que se comprobó durante la cirugía.

RESULTADOS

Extremidad superior

La edad de los pacientes ha oscilado entre los 10 y los 62 años (media: 27). La localización tumoral fue en el húmero proximal en 6 de los 7 casos. El caso restante asentaba en la epífisis distal del radio derecho.

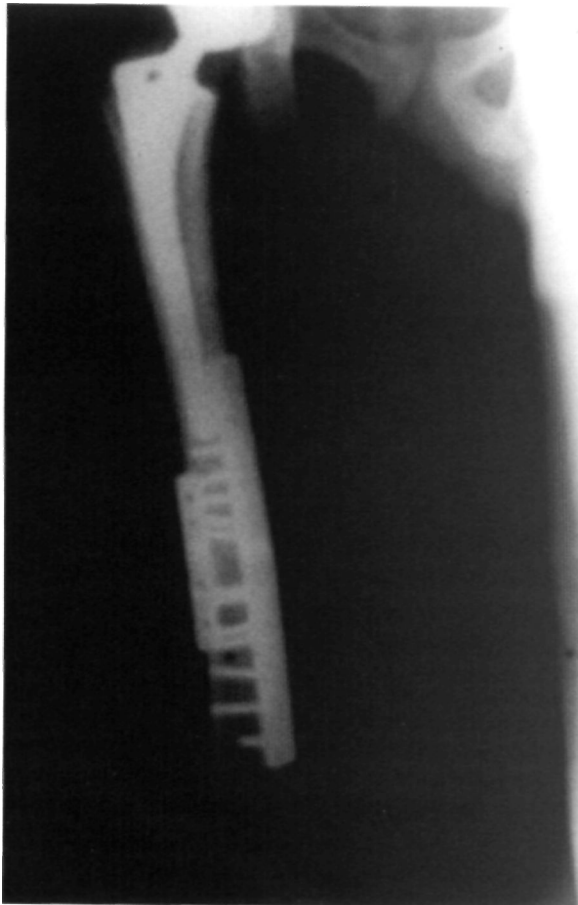


Figura 3. Montaje mixto Aloinjerto Endoprótesis de Harris con cotilo Harris asociando en interfase femoral 2 placas antirrotatoria y estabilizadora (caso 10).

Todas las pautas de Quimioterapia pre y postoperatoria se ha llevado bajo control del Servicio de Oncología. El T-9 de Rosen se aplicó en el sarcoma de Ewing, consiguiendo respuestas positivas en los 2 casos tratados, permitiendo el implante de Endoprótesis humeral. Estos dos casos han tenido un seguimiento de 6 años y de 2 años, respectivamente, sin complicaciones.

— El caso afecto de osteólisis por mieloma, tras la aplicación de la endoprótesis.. siguió tratamiento con melphalan/prednisona y solamente hasta 2 años posteriores al implante, no se evidenciaron signos radiológicos de afectación pelviana, craneal y femoral como generalización de su patología, aun teniendo una extremidad útil.

— Los 2 casos de condrosarcoma humeral de bajo grado, han sido tratados con sendas endoprótesis. El seguimiento ha sido de 5 años, en los que

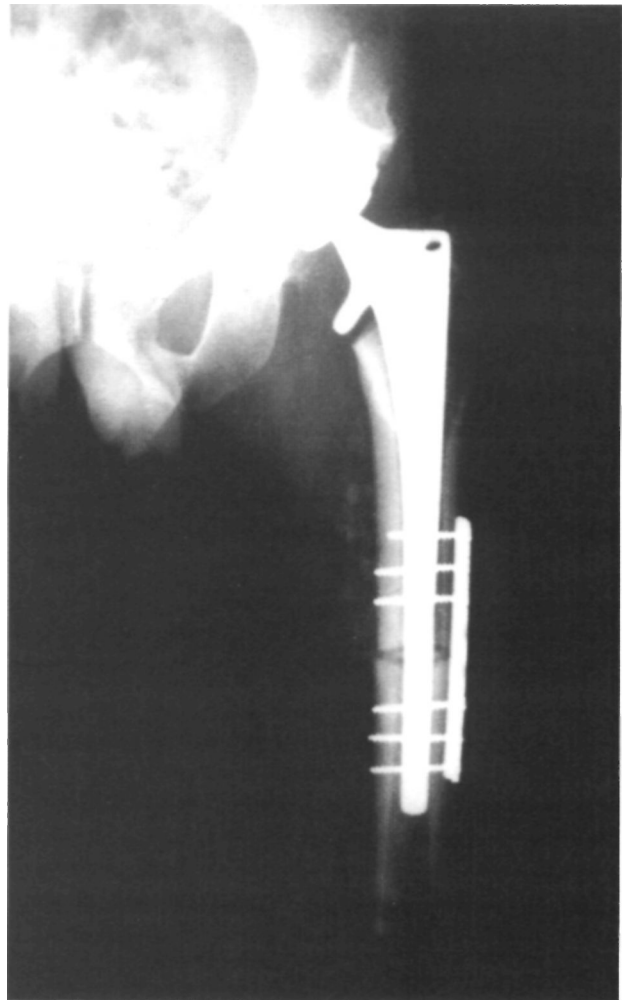


Figura 4. Montaje realizado en el caso 8. Tras la resección de Sarcoma de Ewing II.B. Aloinjerto Endoprótesis de vástago largo, no cementada y placa antirrotatoria en interfase.

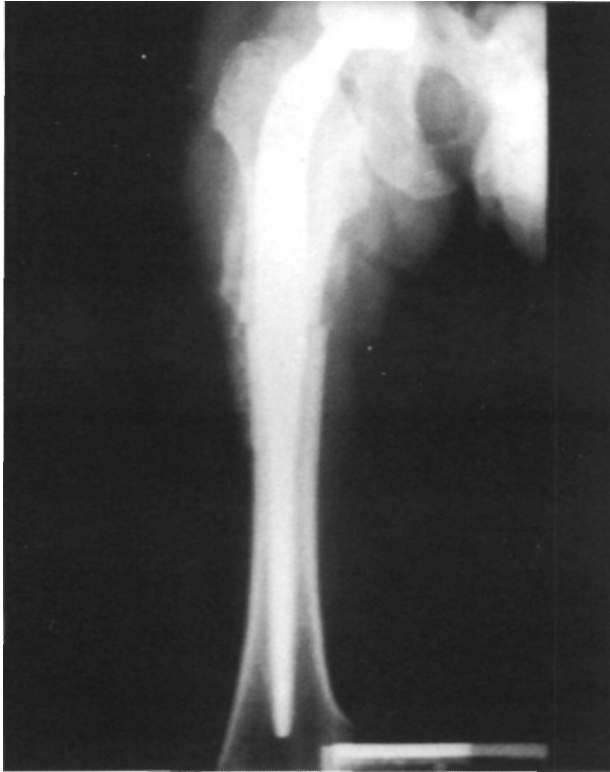

Figura 5. Condrosarcoma bajo grado (caso 11) resección proximal femoral, Aloinjerto - Endoprótesis de Wagner. Interfase rodeada de papilla de esponjosa de banco.

solamente hemos detectado 2 recidivas locales en material condroblástico en partes blandas que fueron reseçadas y nos permitieron observar un recubrimiento de la prótesis con hueso lamelar. Las prótesis estaba perfectamente integrada al húmero del huésped. El segundo de los condrosarcomas presentó en el tercer año de control post operatorio, recidivas locales en fosa supraespinosa y cuello, asociadas a metástasis pulmonares en ambos campos, que precipitaron un desenlace fatal.

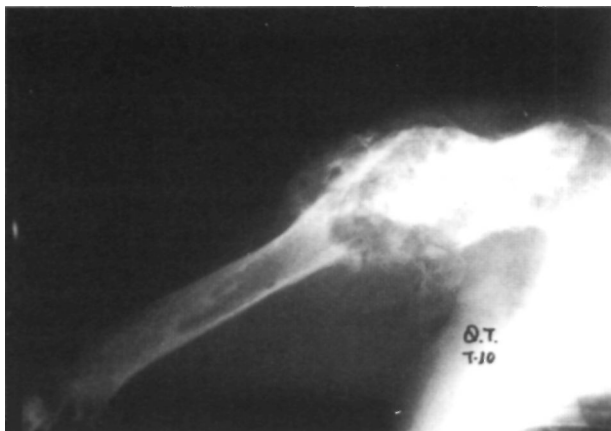


Figura 6. Osteosarcoma humeral (caso 0). Resultado tras la Quimioterapia T.10 Rosen con esclerosis y compartimentación.

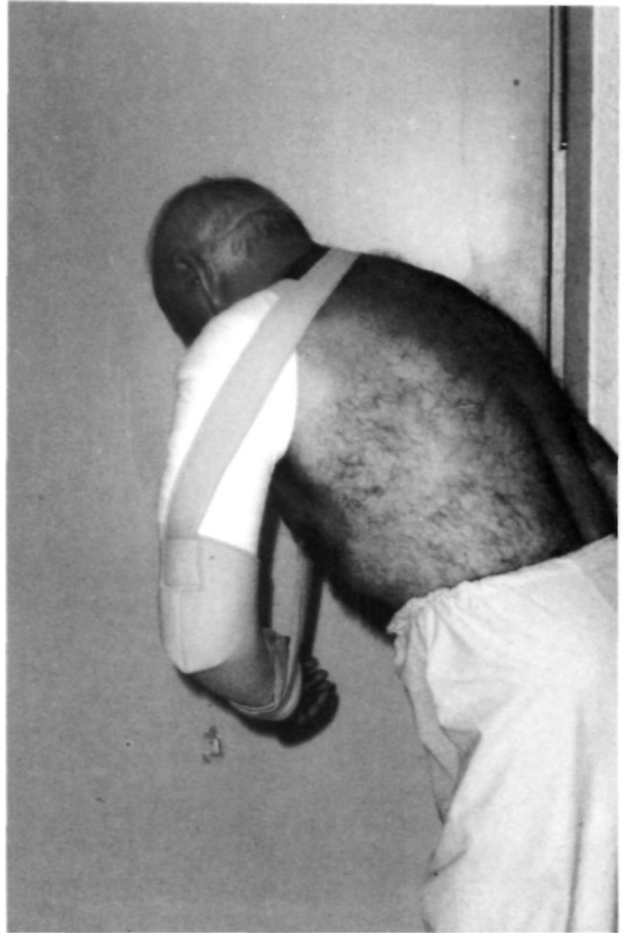


Figura 7. Aspecto clínico postoperatorio, ejercicios desgravitados para potenciar la abducción. Detalle de la alopecia.

— El osteosarcoma humeral fue tratado después de la biopsia incisional según el protocolo quimioterápico T-10 de Rosen con 4 pautas preoperatorias, consiguiendo una marcada esclerosis y compartimentación tumoral que nos permitió realizar una resección de 16 cm. humerales proximales, sobre márgenes libres de tumor. El implante en este caso consistió en una prótesis modular Lima, que permite su confección, a demanda, en el mismo acto quirúrgico; obviamente, siempre en función de la resección impuesta por los márgenes tumorales. El seguimiento es actualmente de 6 meses y el paciente acude a controles de quimioterapia postoperatoria.

— El T.C.C. del radio derecho fue resecado, y sus 12 cm. de hueso afecto, substituidos por aloinjerto apoyado en placa A.O. con artrodesis carpiana muy bien tolerada, que no supone ningún handicap para el paciente, tras los 5 años de control del montaje. Reseñamos que en la cara anterior de la estiloides cubital, se apreció una recidiva

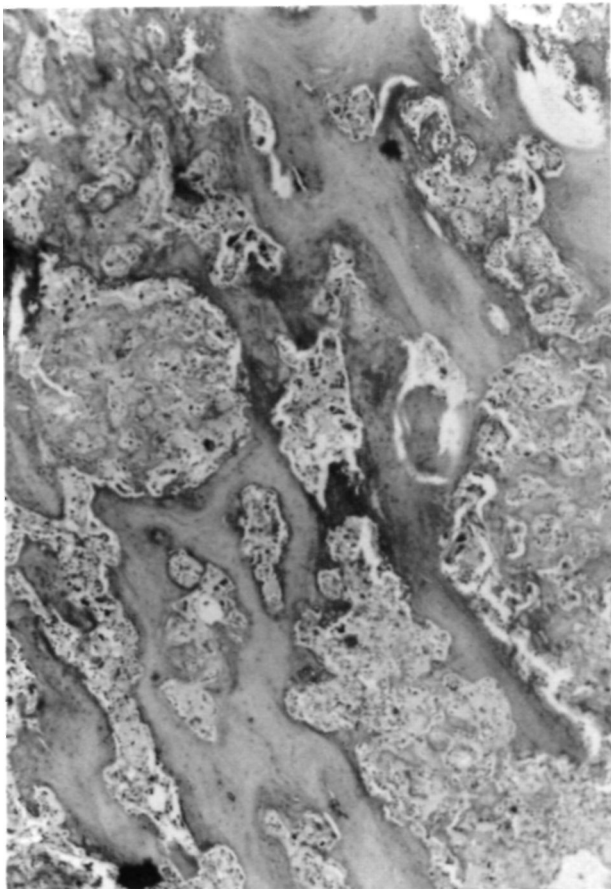


Figura 8. Aspecto histológico de Osteosarcoma II.B. con detalle del osteoide tumoral repartido en una estroma anaplásico. Aumento x 100.

en partes blandas de T.C.G. de unos 2 cm. como resultado de una posible siembra durante el abordaje quirúrgico, solucionada con la simple resección y biopsia del material.

Extremidad inferior

Hemos de valorar los montajes para el salvamento de extremidad de los 19 casos expuestos en la Tabla II, que corresponden a 13 varones y a 6 mujeres. Las edades oscilan entre los 10 y los 50 años (promedio 20 años).

— Hay 11 casos de osteosarcoma que han sido sometidos a pautas de Quimioterapia T-10 Rosen con excelente respuesta en 10/12 con necrosis tumoral. Esto ha permitido el éxito de los montajes, bien con megaprótesis modulares de Kotz (10) o bien con la excelente evolución de los diversos sistemas mixtos utilizando aloinjerto y endoprótesis, detallados en cada caso.

— Hay también otros 3 casos de sarcoma osteogénico paraostal que no han recibido quimioterapia,

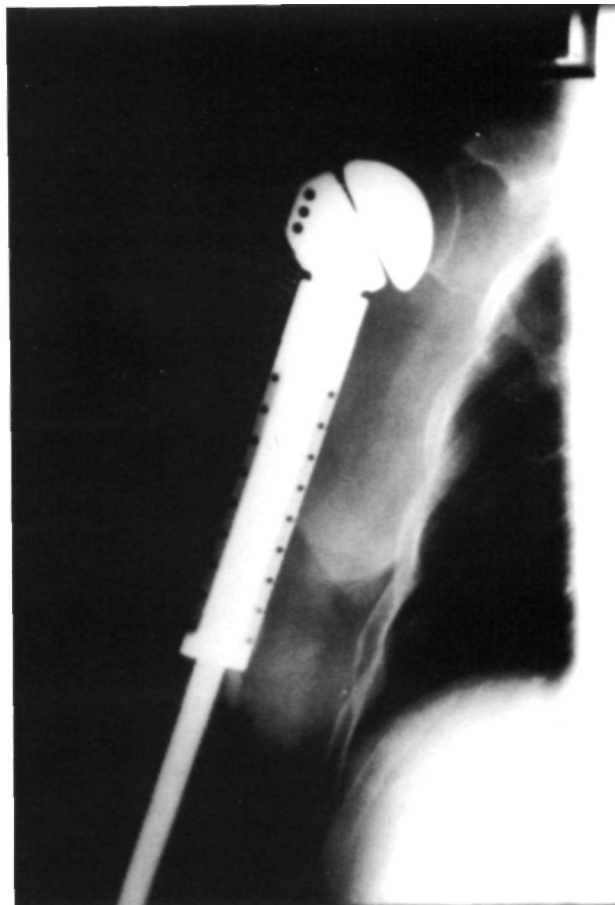


Figura 9. Endoprótesis tipo LIMA modular humeral con vástago cementado como tratamiento de Osteosarcoma humeral.

al no hallar, ni con estudio RMN, ni en la pieza reseçada, una prolongación endomedular de tumor. Solamente 1 de los 3 ha tenido que ser revisado por presentar necrosis cutánea, sobreinfección larvada y acabar por retirar el aloinjerto, colocando un espaciador de polietileno, rodeado con bolas de gentamicina, para la substitución del tercio femoral distal, con un buen arco funcional de movilidad, marcha y sin dolor.

— El sarcoma de Ewing femoral proximal, tuvo una respuesta excelente con la quimioterapia T-9 Rosen (5) preoperatoria. Como en un adulto de 30 años, de acuerdo con la comisión de tumores, se planteó realizar una resección femoral y utilización de los primeros aloinjertos de banco de unos 16 cm. para revestir una prótesis Harris-Galante y en la interfase aloinjerto/fémur, aplicar una placa antirrotatoria junto con esponjosa triturada de banco, para que actuase de excitadora del callo perióstico. El montaje fue muy sólido, estable y el paciente deambuló. La quimioterapia ulterior a la intervención fracasó por inmunodepresión, presencia de

Tabla III: Resultados de las 12 endoprótesis implantadas (criterios ISOLS). Prótesis (5 - Modelo KOTZ 4 - W-Link 1 - VIVIUM 1 - LIMA, 1 - KC)

	Exc	Buena	Regula	Pobre
Reconstrucción Anatómica		12/12 (100%)		
Suministro —problemas-		10/12 (83%)		2/12 (16,6%)
Morbilidad operatoria		0		
Aflojamientos migración				2/12 (16,6%)
Fracasos				2/12 (16,6%)
	Buen resultado	10/12 (83%)		

metástasis pulmonares, mal estado general y exitus a los 6 meses del salvamento de la extremidad.

— Los 3 casos de condrosarcoma de bajo grado están viviendo con montajes sólidos, con la simple actuación quirúrgica, resección extratumoral, con márgenes limpios. 2 de ellos mediante prótesis tipo Vivium cementada y otro con una prótesis de Wagner y Aloinjerto de 17 cm. En ambos casos por degeneración de un osteocondroma del adulto en el arbotante inferior del cuello femoral. Ambos con seguimiento de 5 y de 2 años, respectivamente, están integrados a la vida ordinaria. El tercer paciente deambula con una artrodesis de rodilla, realizada con aloinjerto tibial proximal y clavo endomedular de Kuntscher encerrojado proximal y distal. Con la artrodesis puede realizar las labores agrícolas, en su huerto.

— Para finalizar la casuística tenemos el Admantinoma de tibia tratado con resección tibial diafisaria de 17 cm. y aplicación de Aloinjerto intercalar simétrico, mediante fijación endomedular con clavo de Grosse-Kempf. La intervención fue realizada en 1988, seguida desde entonces (6.º

año) lo cual nos permite tener una visión amplia de su evolución y del conocimiento de la osteointegración de los aloinjertos criopreservados de banco.

Para la valoración de los montajes quirúrgicos, necesarios para el salvamento de extremidades hemos seguido las pautas adoptadas por la I.S.O.L.S. (12) según los apartados para las Endoprótesis (Tabla III) como para los Sistemas Compuestos aloinjerto-endoprótesis (Tabla IV).

Hemos conseguido una reconstrucción anatómica con la aplicación de las 12 endoprótesis.

La morbilidad operatoria ha sido nula, por la aplicación estricta del protocolo tumoral de la U.T.O. de forma que no existe improvisación, reduciéndose los imprevistos y paralelamente las complicaciones.

La reacción tisular es evidenciable en el seguimiento de cada caso, con la remodelación de las interfases y observación de la cobertura laminar de la endoprótesis. En los 2 casos que hemos tenido de recidiva local sobre prótesis modular de Kotz, esta reacción tisular es enorme, así como el anclaje

Tabla IV: Valoración sistemas mixtos (aloinjerto - endoprótesis) 14 casos

	Exc	Buena	Regular	Pobre
Reconstrucción Anatómica		12/14 (85%)	2/14 (14%)	
Suministro —problemas-		14/14(100%)		
Morbilidad operatoria		0		
Reacción Tisular		11/14(78%)		3/14(21%)
Aflojamientos				1/14 (7%)
Fracasos				2/14 (14%)
	Buen resultado	10/14 (85,7%)		

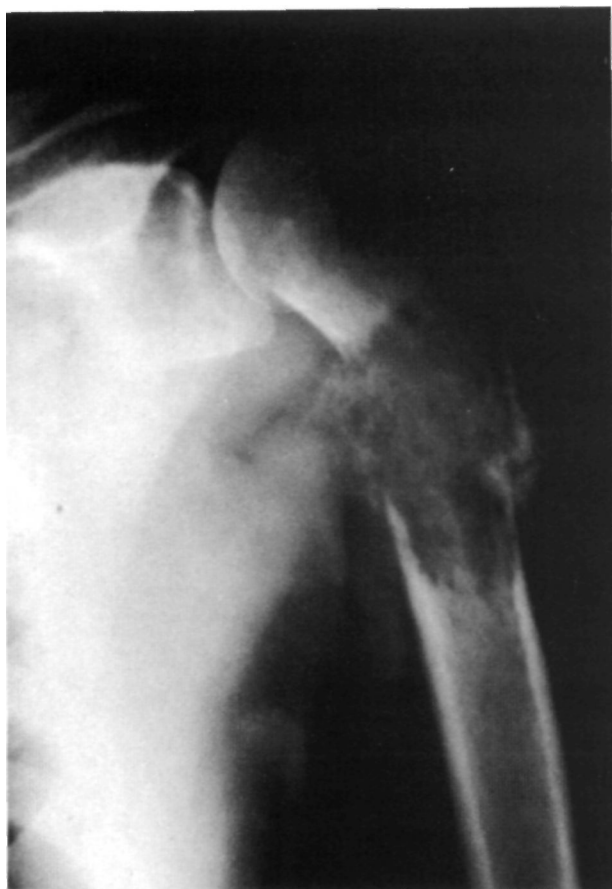

Figura 10. Imagen R.X. osteolítica destructiva Diáfisaria proximal humeral, con invasión de partes blandas Tumor Agresivo II.B. (Mieloma solitario) (caso 4, tabla I).

endostal de la endoprótesis misma, lo que da idea de su estabilidad.

No hemos observado aflojamientos ni migraciones, salvo que anotemos estas 2 revisiones por recidiva.

Fracasos del montaje serán los del éxitus por aparecer las metástasis pulmonares en el Ewing femoral y los 2 casos con amputación, por recidiva local de Osteosarcoma. Con ello tenemos en las 12 Endoprótesis aplicadas 3/12 (16,6%) de fracasos con 10/12 (83%) de buenos resultados, con seguimientos entre los 2 y los 5 años.

En cuanto a la valoración de los sistemas compuestos aloinjertos de banco y endoprótesis, con los 14 casos de reconstrucción hemos conseguido en 12/14 (85%) de conservación anatómica y sólo las 2 artrodesis de rodilla (14%) que conservan la extremidad útil para hacer sobrecarga con ella.

Por lo que se refiere a la reacción tisular, remarcar que la necrosis cutánea, actúa como punto

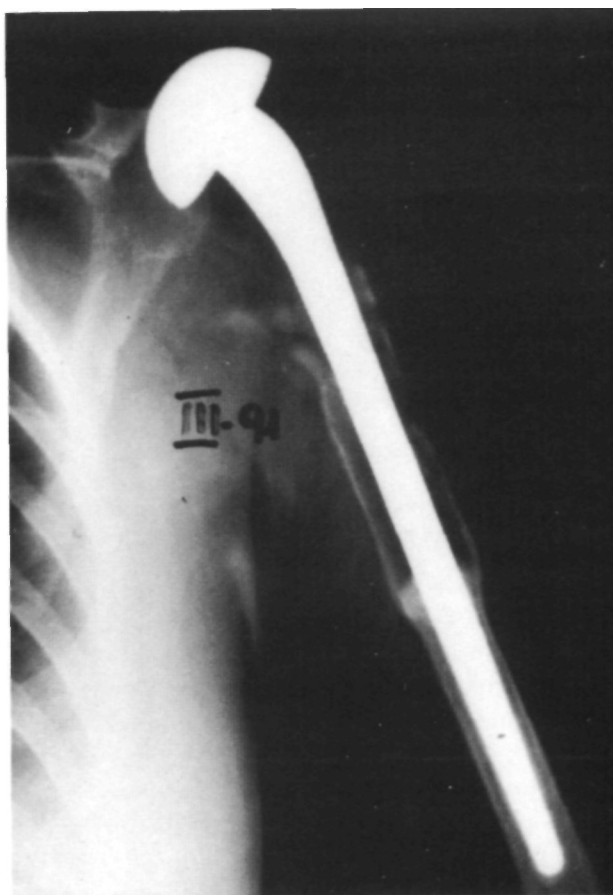


Figura 11. Endoprótesis modelo W. Link humeral, como montaje tras la resección de tumores II.B. de localización humeral. Obsérvese cómo el polietileno de la prótesis es recubierto por hueso noviformado. (caso 2, tabla I).

de entrada de sobreinfección larvada. En 3 casos (21%) ha sido detectada y ha conllevado al aflojamiento o desmoronamiento del montaje compuesto, 1/14 (7%).

Hemos practicado 2 revisiones de estos montajes compuestos 2/14 (14%). Uno, con la colocación del espaciador de polietileno (caso 12) y otro por retardo de consolidación de una interfase diáfisaria distal, que se solucionó con injerto mixto autólogo y de banco en zona intertibioperonea (caso 18). Con ello la respuesta de buenos resultados es de: 12/14 (85%) con un seguimiento de 2 a 5 años de los casos expuestos.

En lo referente al cuadro general de complicaciones en el salvamento de extremidades (Tabla V) la complicación más importante fue la infección, detectada en 3/26 montajes (11,5%). En tan sólo uno de estos casos, la afección ha sido la causante del desmoronamiento del aloinjerto y su revisión. Retardo de consolidación de las interfases e incluso «non union» fue detectado en 2/26 casos.

Tabla V: Complicaciones en el salvamiento extremidades

Infección	3/26 (11,5%)	Casos 12, 18, 19
Non Union	2/26 (7,6%)	Casos 12, 18
Necrosis cutánea	3/26 (11,5%)	Casos 12, 18, 19
Fallos material	2/26 (7,6%)	Casos 12, 18
Lesiones VASC-NERV	3/26 (11,5%)	Casos 7, 13, 15
Revisiones	2/26 (7,6%)	Casos 12, 18
Amputaciones	3/26 (11,5%)	Casos 4, 5, 14

Estas complicaciones, correspondientes a los casos 12 y 18, son de obligada revisión. Los casos de infección detectada, se iniciaron con sendas necrosis cutáneas por la zona de acceso quirúrgico, cara interna de tibia y externa de cóndilo femoral. Destacar también unas leves lesiones vasculonerviosas de manipulación peroperatoria con parálisis temporal de C.P.E. Las flictenas en dorso del pie por trombosis venosa profunda se solucionan espontáneamente con medicación y la ortesis temporal anti-equino siempre inferior a 3 meses.

Finalmente hacemos referencia a la valoración general de los 26 casos de salvamento de extremidad, en cuanto a la función de las extremidades, post cirugía (Tabla VI) E 21/26 casos (80,7%) se obtuvieron buenos resultados. Tan sólo 2 casos, tuvieron dolor por desmoronamiento y por la «non union» de las interfases (7,6%). Hemos obtenido prácticamente una buena estabilidad en 23/26 (88,4%), asociada a una buena actividad funcional.

Enneking (12) hace especial hincapié en el grado de aceptación individual del montaje realizado y que en nuestra serie fue bueno en 20/26 (77%). En 2/26 (7,6%) los consideramos regulares, por someterlos a una artrodesis de rodilla. En 3/26

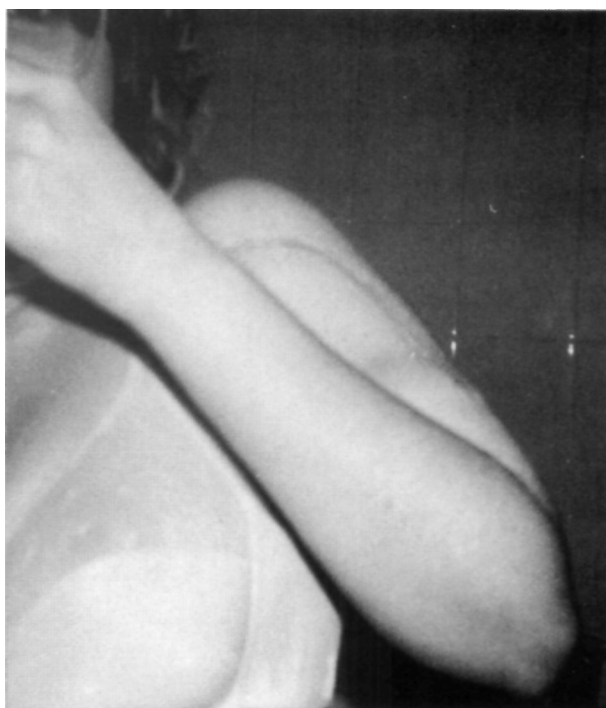

Figura 12. Resultado a 2 años de control de la movilidad de la extremidad intervenida con endoprótesis W. Link por Condrosarcoma a bajo grado humeral.

(11,5%) han sufrido amputaciones de la extremidad, por recidiva tumoral del osteosarcoma, que inicialmente fue tratado con técnicas de salvamento de extremidad y esta solución, asociada a una ortesis externa substitutiva, la colocamos en la columna de pobre valoración.

Globalmente la valoración de los 26 casos intervenidos, que han requerido cirugía de revisión han sido 5/26 (15,3%) que realmente contrasta con los 21 casos (80,7%) cuya solución por el momento ha sido totalmente eficaz.

Tabla VI: Salvamiento extremidades. Valoración general. (Parámetros ISOLS)

	Exc	Buena	Regular	Pobre
Movimiento		21/26 (80,7%)	3/26 (11,5%)	2/26 (7,6%)
Dolor				2/26 (7,6%)
Estabilidad		23/26 (88,4%)		3/26 (11,5%)
Estabilidad			3/26 (11,5%)	
Potencia		23/26 (88,4%)		
Actividad funcional		23/26 (88,4%)		
Aceptación individual		20/26 (77%)	2/26 (7,6%)	3/26 (11,5%)
Cirugía de revisiones				5/26 (15,3%)

DISCUSIÓN

Para el tratamiento quirúrgico conservador de las extremidades, es fundamental una sistemática de actuación o protocolo tumoral, que tras la gradación y estadiaje, indique el camino de una quimioterapia eficaz para el control local del tumor y después permita una actuación quirúrgica reglada y sin improvisaciones.

Cuando el tipo de tumor a tratar, no es susceptible de aplicación de quimioterapia, el tratamiento quirúrgico es el apropiado, si es un tumor a bajo grado, monotópico y monostótico, en estadio II-B. (Como los condrosarcomas a bajo grado, sin afectación de los vasos de la extremidad).

Los montajes esqueléticos, tras la resección ósea, fueron realizados inicialmente en nuestra casuística mediante las endoprótesis, modelos según las escuelas, de Kotz (10), Missenard (14), Langlais (15), Cañadell (16), Wats (17) quienes diseñaron y usaron estas prótesis modulares con variantes en sus anclajes, cementados o porosos.

Estos tratamientos conservadores, conllevan inherentemente el problema de los márgenes tumorales libres de tumor. Existen las recidivas, los fracasos por infección, que son problemas importantes. Los fallos del material, por fatiga, las fracturas en interfases, es decir, entramos en el capítulo de la cirugía de revisión, para la que se debe estar preparado. Existen diversas formas de actuación según Tomeno (18), Sim (19), Simon (20), todos ellos adscritos a la ISOLS.

Con la posibilidad de tener Banco de huesos, experimentamos la sensación de implantar material biológico con el uso de aloinjertos criopreservados asociados a sistemas de osteosíntesis, fundamentalmente endomedular, para evitar los fracasos de las síntesis con placas corticales atornilladas.

En función de la edad de los pacientes (jóvenes en su mayoría) con localizaciones femoral proximal o distal y teniendo una excelente cobertura muscular, hemos podido observar la consolidación de las

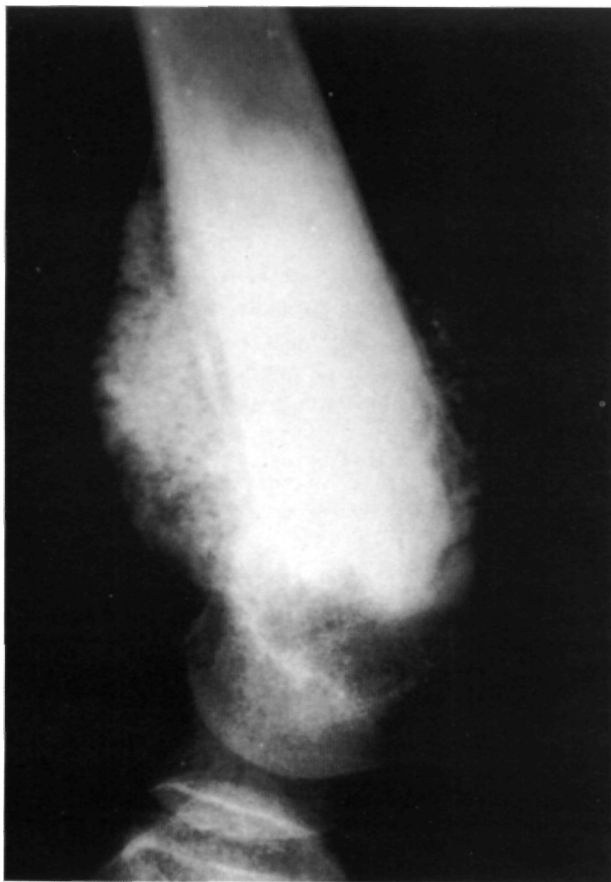

Figura 13. Osteosarcoma Osteoblástico femoral que rompe cortical y hace invasión de las partes blandas en zona posterior poplítea. Imagen post Quimioterapia T.10 Rosen.

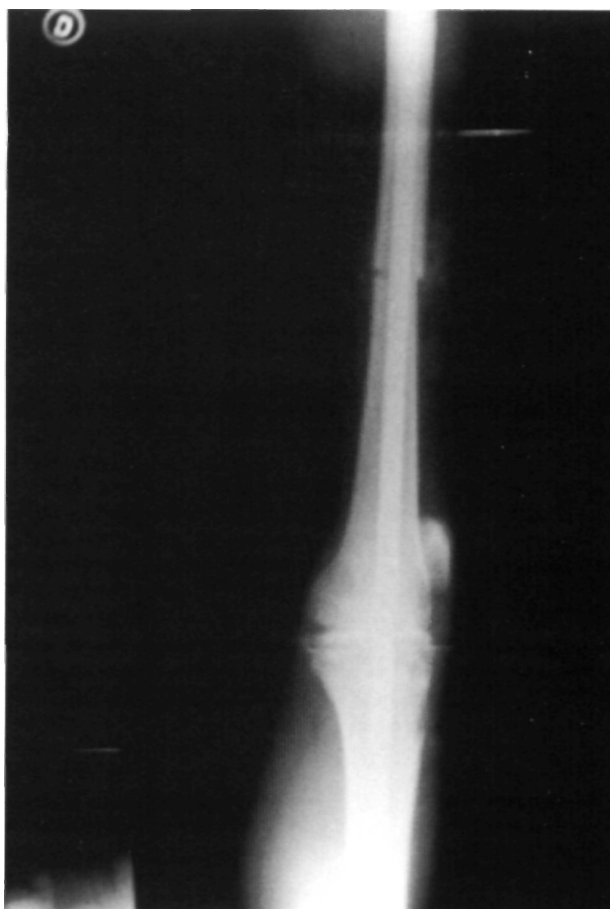

Figura 14. Montaje con Aloinjerto-Kunstcher endomedular femoro-tibial con artrodesis de rodilla.

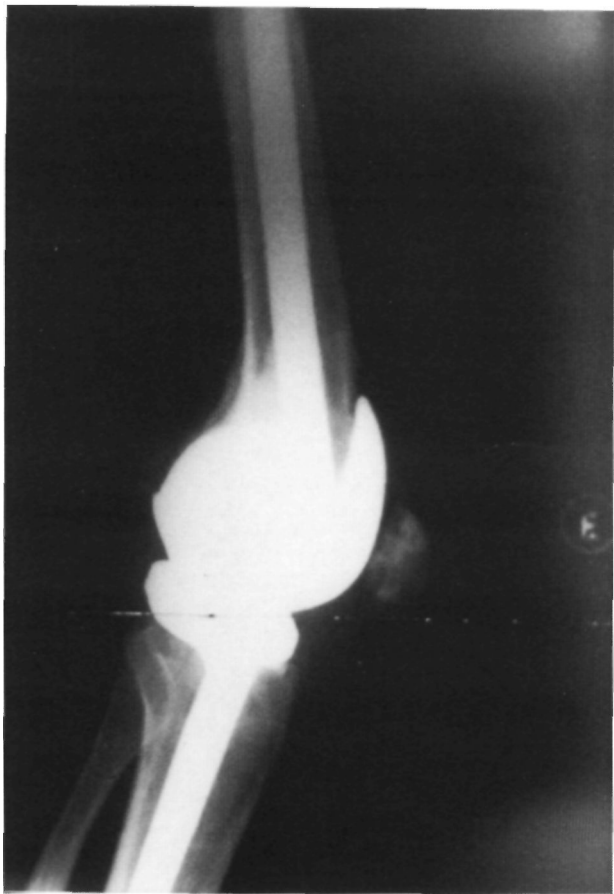


Figura 15. Montaje con Endoprótesis Allo.Pro. y Aloinjerto femoral distal. Con movilidad de la rodilla.

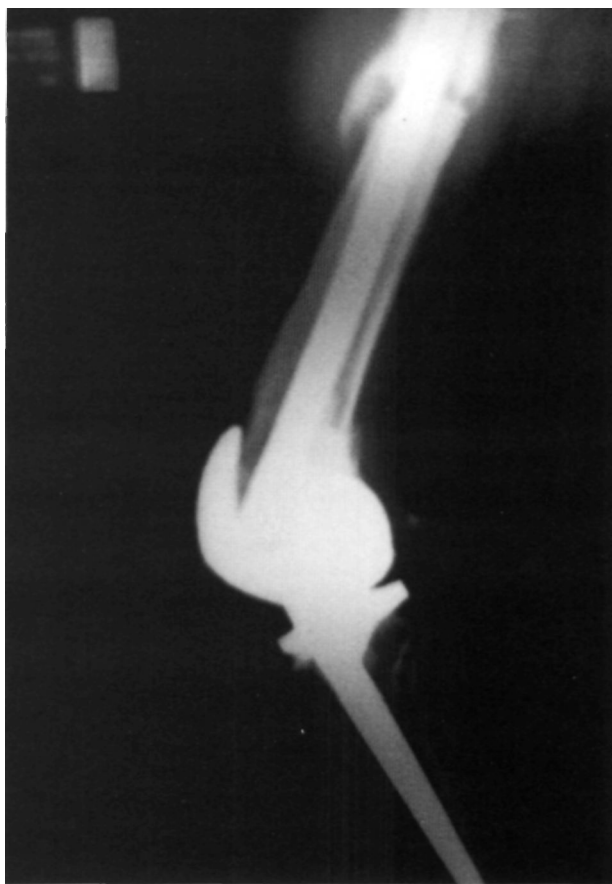

Figura 16. Montaje con Endoprótesis y Aloinjerto para tumores de esta localización. A los 6 meses aparece imagen en interfases de «non union» con callo irritativo, sin movilidad anormal.

interfases, así como la osteointegración de los aloinjertos. También hemos comprobado su desmoronamiento, que se ha iniciado en los problemas de cobertura cutánea, necrosis y sobreinfección ulterior, que se ha tenido que solucionar mediante Cirugía de revisión.

Los aloinjertos implantados en la L.J.T.O. carecen de conservación de las carillas cartilaginosas, tal y como Mankin y cois. (13) describen, mediante conservación con Dmsó (Sol. 8% de dimetil sulfóxido a -80 grados) ya que nuestra infraestructura del banco de huesos, por el momento, no lo permite. Si bien tampoco nos gusta observar el deterioro articular indoloro (artropatía neuropática) que su-

fren la cadera, la rodilla, o el hombro en donde los aloinjertos implantados con carillas articulares cartilaginosas, acaban deteriorándose en los meses de seguimiento. Nuestra preferencia es el implante mixto de endoprótesis/aloinjerto en el fémur proximal y en fémur distal, usando rodilla constreñida central estabilizada. Los tutores diafisarios endomedulares largos, son anclados diafisariamente, sin el uso de cemento, que sustituimos por papilla ósea (de esponjosa de banco) que es aplicada endomedularmente, la misma que utilizamos para rodear las interfases, para excitar la formación del callo perióstico.

Bibliografía

1. Sweetnam R, Knoweeden J, Seddon II. Bone Sarcoma treatment by irradiation, amputation or combination of the two. *Brit Med J* 1971;2:363-7.
2. Cade S. Osteogenic sarcoma. A study based on 133 patients. *J R Coll Surg Edinburgh* 1955; 1: 79-111.
3. Gruca, Sanios Palazzi, Madrigal JJ. Tratamiento de los Tumores óseos primitivos. Edit. Toray Barcelona 1968; 43-62.
4. Cortés EP, Holland JF, Wang JJ, Isins LF. Doxorubicin in disseminated Osteosarcoma. *JAMA* 1972; 221: 1132-8.
5. Rosen G, Nirenberg A. Chemotherapy for Osteogenic Sarcoma. An Investigative method. *Cancer Treat Rep* 1982; 66: 1687-97.

6. **Eilber FR, Mirra JJ, Grant TT, Weisenburger T.** Is amputation necessary for sarcomas? *Ann Surg* 1980; 192: 431-8.
7. **Delepine G, Goutalier D.** La resection dans le traitement des Osteosarcomes des membres. *Rev Chir Orthop* 1985; 71: 451-61.
8. **Campanacci M, Cervellati C, Guerra A, Biagini R, Rugieri P.** Knee Resection-Atrodesis. En: Enneking WF. Ed. *Limb Salvage in Musculoskeletal Oncology*. N. Y. Churchill Livingstone, 1987; 364-78.
9. **Dubousset J, Missenard G, Genin J.** Traitement chirurgical conservateur des Sarcomes Osteogeniques des membres. Techniques et resultats fonctionnels. *Rev Chir Orthop* 1985; 71: 451-61.
10. **Kotz R, Engel A.** Tumor prosthesis for bone and joint reconstruction. The design and application. N. Y. Thieme and Stratton 1983; 187-91.
11. **Enneking WF.** *Musculoskeletal Tumor Surgery*. Churchill-Livingstone Inc. 1983; 4-471.
12. **Enneking WF.** A system of staging Musculoskeletal Neoplasms. *Clin Orthop* 1986; 204: 9-24.
13. **Mankin HL, Gebhardt MC, Tomford WW.** Use of frozen cadaveric allografts in the treatment of benign and malignant tumors about knee. En: *Limb Salvage in Musculoskeletal Oncology*. Churchill-Livingstone 1987; 354-64.
14. **Missenard G, Tomeno B, Langlais F, Dubousset JF, Augereau B, Schvingt E, Bonnel F, Denayer P, Groulier P, Trifaud A, Vidal J.** Total Knee Prosthesis after upper tibia resection for tumors. Springer-Verlag 1989; 591-604.
15. **Langlais F, Vielpeau C.** Allografts of the hemipelvis after tumor resection. Technical aspects. *J Bone Joint Surg* 1989; 71-B: 58-62.
16. **Cañadell J.** Protocolos terapéuticos del cáncer de la Clínica Universitaria de Navarra. Pamplona, EUNSA 1984; 47-105.
17. **Watts HG.** Endoprosthetic replacement after Osteosarcoma. Resections in adolescents in tumor prosthesis for bone and joint reconstruction. N. Y. Ivins 1983; 315-20.
18. **Tomeno B, Istria R, Merle D'Aubigne R.** La resection-Arthrodèse du genu pour tumeur. *Rev Chir Orthop* 1978; 64: 313-25.
19. **Sim FH, Chao EZS.** Hip salvage by proximal femoral replacement. *J Bone Joint Surg* 1981; 63-A: 1228-38.
20. **Simon MA.** Causes of increased survival of patients with Osteosarcoma. Current controversies. *J Bone Joint Surg* 1984; 70-A: 306-10.