

Cótilos impactados vs. roscados no cementados.

Estudio radiológico post-operatorio comparativo

M. COTS PONS, J. CASAS SABATER, M. GARCIA-ELIAS COS, J. RODRIGUEZ MIRALLES,
P. ROSSIGNANI DE STEFANI, J. OROVIO DE ELIZAGA y A. J. CASANOVAS RUIZ-FORNELLS

Servicio de Cirugía Ortopédica y Traumatología. Hospital General de Cataluña.

Resumen.—Se han valorado radiografías AP de pelvis obtenidas tras colocación de 102 prótesis no cementadas en 97 pacientes: 51 eran del tipo cótilo roscado (CR), y 51 del tipo cótilo impactado (CI). Se ha medido el ángulo de inclinación, la posición del cótilo, el grado de centrado, el grado de protrusión/extrusión, y la superficie de contacto entre cótilo y la cavidad acetabular. Globalmente los CR quedan implantados más verticalmente que los CI ($p=0,006$), así como más lateralizados ($p=0,02$). El porcentaje de cótilos bien centrados en relación al acetábulo es mayor entre los CI que entre los CR ($p=0,002$). Un 19% de los CR quedaron parcialmente extraídos, no llegando a contactar con el fondo de la cavidad acetabular, mientras que en ningún caso de los CI se apreció este problema. En conclusión, a pesar de la teórica ventaja de poseer una estabilidad inicial mayor, la orientación de los CR no resulta tan óptima como la obtenida con los CI, lo que asegura una estabilidad mejor a largo plazo y una menor usura del polietileno.

SCREWED VS. PRESS-FIT IMPACTED SOCKETS. POSTOPERATIVE RADIOLOGIC COMPARATIVE STUDY

Summary.—Post-operative anteroposterior radiographs of the pelvis in 102 patients receiving a cementless total hip arthroplasty were analyzed. In a group, a screwed spherical socket (SCR) was applied, while in other a press-fit impacted socket (IMP) was used. The following parameters were studied: inclination angle, location and centering of the acetabular component, degree of protrusion-extrusion, and percentage of contact surface between the socket and the acetabulum. SCR sockets appeared to be placed more vertically ($p=0.006$), and laterally ($p=0.02$) than IMP prostheses. The percent of properly centered sockets was higher among IMP than among SCR implants ($p=0.002$). SCR prostheses were found to be partly extruded in 19% of cases while none of the IMP prostheses had this problem. In conclusion, despite the theoretical advantage of the SCR implants having a better initial fixation than the IMP implants, the latter tend to be implanted in a more optimal position, thus ensuring a better long-term stability and therefore less wear problems can be expected.

INTRODUCCIÓN

De entre los cótilos no cementados existentes en el mercado destacan dos tipos: los roscados (CR) y los impactados (CI). Mittlemeier (1) fue el introductor de los cótilos roscados con un implante troncocónico de cerámica, seguido con posteriori-

dad por Lord (2) que diseñó un CR troncocónico metálico transformado después en troncoelipsoidal (3). Posteriormente, Endler (4) propuso un CR de polietileno. La utilización de estos cótilos roscados se fundamenta en el respeto del soporte óseo, que evita el labrado excesivo del cótilo y proporciona un buen anclaje protésico inicial (2, 5, 6).

Los cótilos roscados han sido cuestionados por la dificultad de conseguir un buen contacto hueso-prótesis sin un fresado importante del acetábulo, que puede llegar a provocar una protrusión (7). Por eso se han comenzado a utilizar componentes acetabulares hemisféricos de diseño más anatómi-

Correspondencia:

Dr. M A R C C O T S P O N S
Hospital General de Cataluña
La Gomera, s/n
08190 Sant Cugat del Valles (Barcelona)





Figura 1. Fotografía de los componentes acetabulares utilizados para este estudio. A) Cótilo roscado Tropic®. B) Cótilo impactado Omega®.

co, que requieren una resección ósea mínima y permiten una mejor orientación inicial proporcionando un grado de centraje y contacto circunferencial más óptimo.

El objeto de este artículo, es el estudio comparativo de la posición en el postoperatorio inmediato, de dos cótilos diferentes, uno roscado, el otro impactado, ambos no cementados y con recubrimiento de hidroxiapatita (HAC).

MATERIAL Y MÉTODOS

Se han estudiado 102 prótesis no cementadas en 97 pacientes (51 eran del tipo CR y 51 del tipo CI). La distribución por sexos ha sido de 16 hombres y 35 mujeres para los CR y de 28 hombres y 23 mujeres para los CI. La edad media fue de 63 años para los CR y de 64 para los CI. En 29 ocasiones la cadera afectada fue la derecha y en 22 ocasiones la izquierda en los CR y en 30 ocasiones la cadera afectada fue la derecha y en 21 ocasiones la izquierda en los CI. En todos los casos se utilizó la vía de abordaje postero-externa, sin osteotomía del trocánter. Los implantes protésicos utilizados fueron:

— Cótilo roscado Tropic® (Fig. 1A). Se trata de un cótilo diseñado en forma de cúpula hemisférica, en aleación de titanio, no cementado y con recubrimiento de

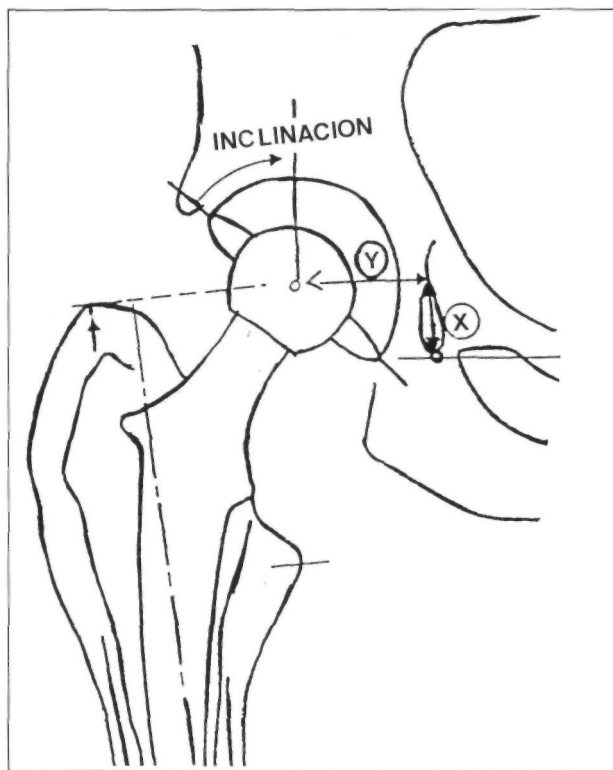


Figura 2. Medición del ángulo de inclinación acetabular. Posición del cótilo según Sutherland y Callaghan.

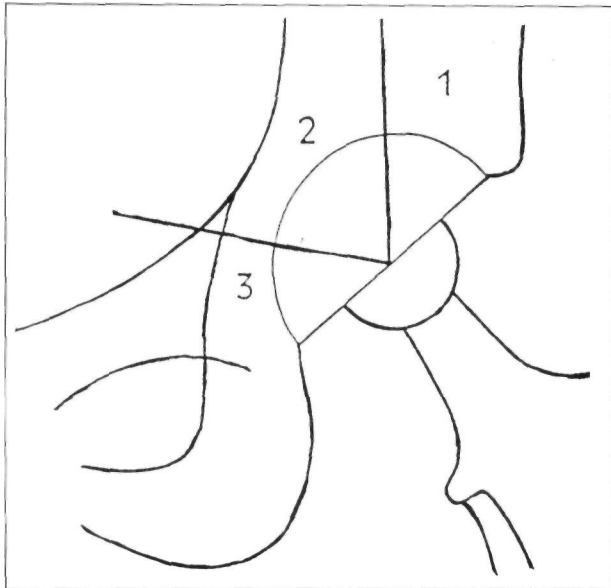


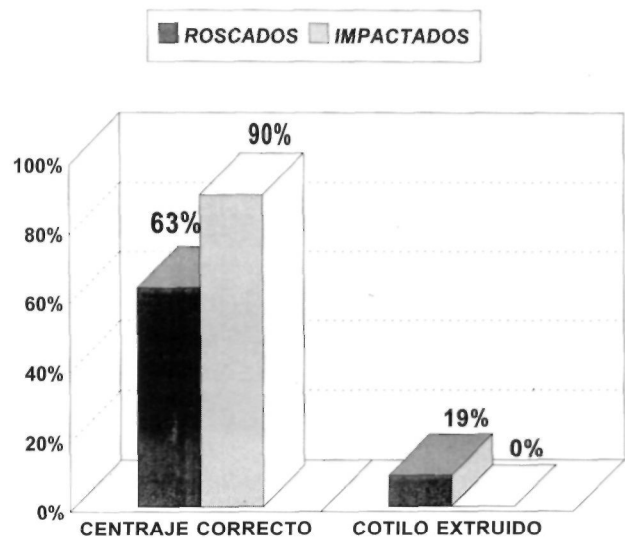
Figura 3. Superficie de contacto entre el cótilo y la cavidad acetabular según De Lee y Charnley.

HAC. Su estabilidad primaria se asegura por un efecto «press-fit» creado por el roscado autotarodante. Está provisto de seis orificios que permiten una fijación complementaria, opcional, realizada mediante dos o tres tornillos de titanio. La estabilidad secundaria se consigue por una osteogénesis rápida inducida por la HAC. El componente de polietileno es hemisférico concéntrico, provisto de una ceja antiluxante, que puede ser colocado en diferentes posiciones.

— Cótilo impactado Omega®. Se trata de un cótilo hemisférico en aleación de titanio, no cementado y con recubrimiento de HAC. Dos pivotes de anclaje y «los alas» antirrotatorias aseguran la estabilidad primaria.

Siete orificios permiten una fijación de refuerzo del anclaje primario, mediante dos o tres tornillos de titanio. El componente de polietileno es semiesférico, con apoyo

Tabla II



homogéneo sobre la superficie interna de la cúpula metálica, provisto de una ceja antiluxante, que puede ser fijado en diferentes posiciones. Si el hueso es de buena calidad el implante elegido es del mismo tamaño que la última fresa utilizada. En caso de existir un hueso porótico se colocaba un cótilo dos milímetros más grande que la fresa utilizada (Fig. 1B). En todos los casos se implantó un vástago no cementado con recubrimiento de HAC tipo Corail®.

Se han valorado radiografías de pelvis en proyección anteroposterior obtenidas en el postoperatorio inmediato. En todas ellas se han medido el ángulo de inclinación acetabular (Fig. 2), la posición del cótilo según el método de Sutherland (8) y Callaghan (9) (Fig. 2), la superficie de contacto entre el cótilo y la cavidad acetabular según las zonas de De Lee y Charnley (f 0) (Fig. 3) y los grados de centrado y protusión-extrusión del componente acetabular.

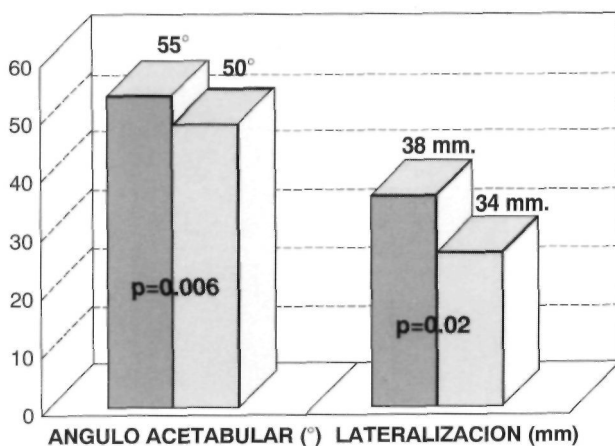
Las variables cuantitativas fueron comparadas estadísticamente mediante el test de Student para muestras apareadas. Las variables cualitativas fueron estudiadas mediante el test del Chi-cuadrado. Se consideró que las diferencias eran significativas para valores de $p < 0,05$.

RESULTADOS

Radiológicamente los CR quedaban implantados con un ángulo de inclinación acetabular más vertical que los CI ($55^\circ \pm 9,2$ vs. $50^\circ \pm 6,9$; $p = 0,006$), así como más lateralizados ($38 \pm 9,5$ mm vs $34 \pm 8,3$ mm; $p = 0,02$) (Tabla I).

En cuanto al centrado de los cótilos respecto del acetábulo óseo, el porcentaje de implantes correctamente centrados era mayor entre los CI que entre los CR (90% vs 63%; Chi-cuadrado: 20,3;

Tabla I



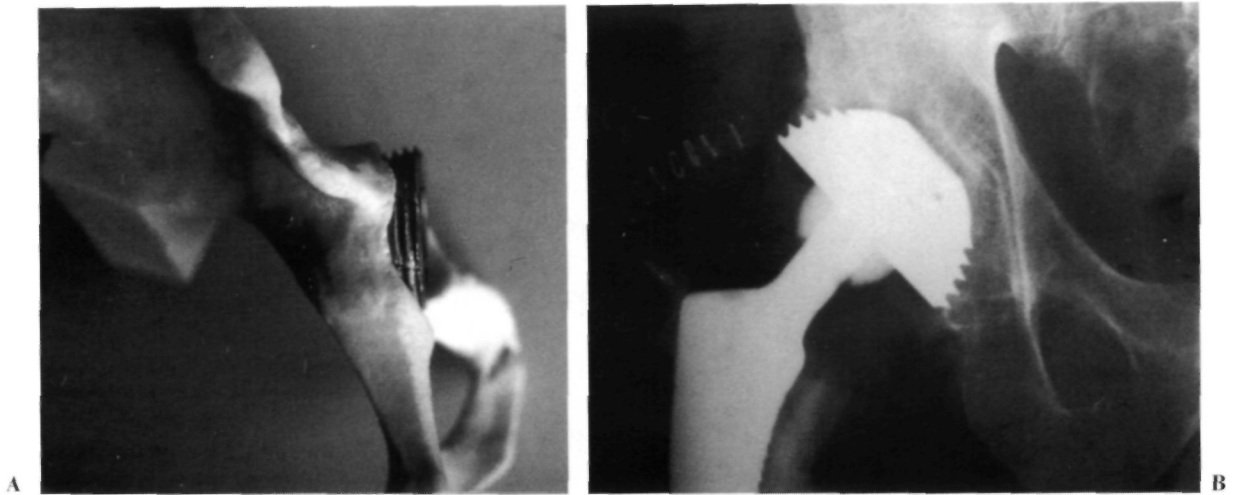


Figura 4. A) Cótilo implantado a 45 ° con una o más espiras descubiertas. B) Imagen radiológica.

$p=0,002$): En nuestra serie, un 19% de los CR quedaban parcialmente extruidos, con la consiguiente ausencia de contacto inicial en una o más de una de las tres zonas de De Lee y Charnley (10), mientras que en ninguno de los CI se apreciaba este problema (Tabla II).

DISCUSIÓN

Hemos podido observar que al elegir el diámetro del cótilo roscado que proporciona el efecto

«press-fit» necesario para conseguir la estabilidad primaria, e implantarlo con la inclinación idónea de 45 °, pueden quedar una o más espiras del implante no cubiertas (Fig. 4A y B). Para lograr un mejor cubrimiento del implante, debemos dar una angulación aproximada de 55 °, con lo que tendemos a verticalizarlo (Fig. 5A y B).

Al implantar un cótilo impactado conseguimos dar la inclinación acetabular con menos dificultad logrando un contacto implante-hueso más satisfactorio (Fig. 6).

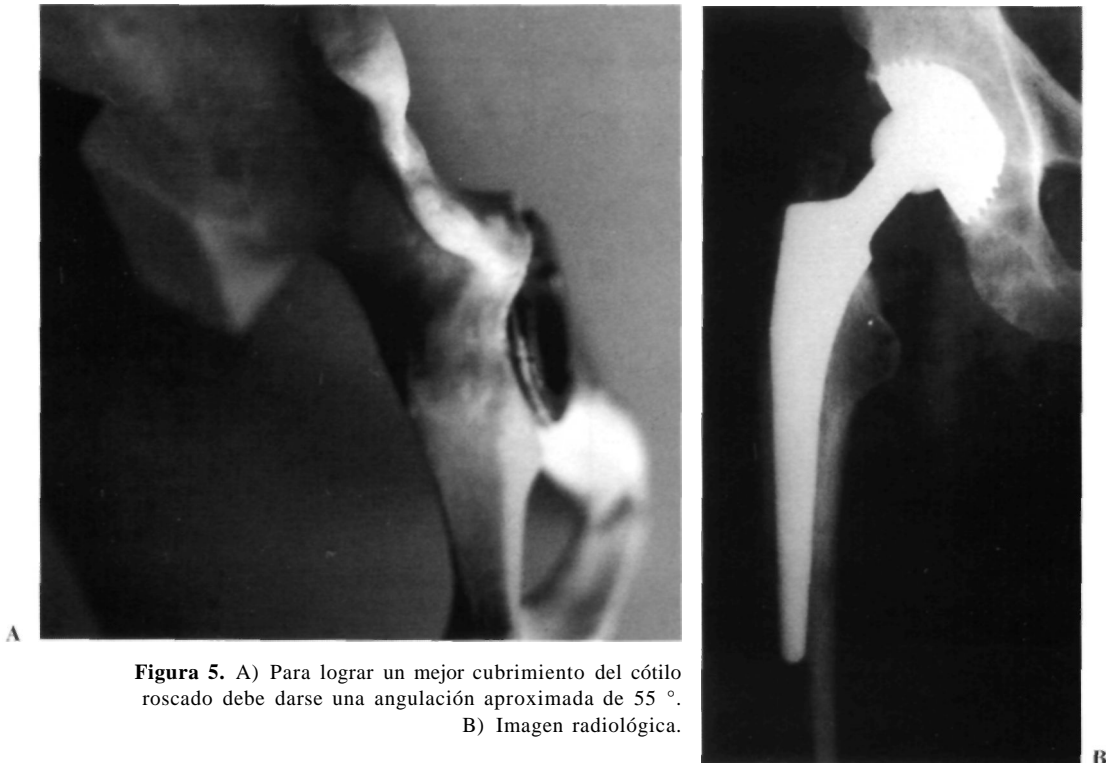


Figura 5. A) Para lograr un mejor cubrimiento del cótilo roscado debe darse una angulación aproximada de 55 °. B) Imagen radiológica.

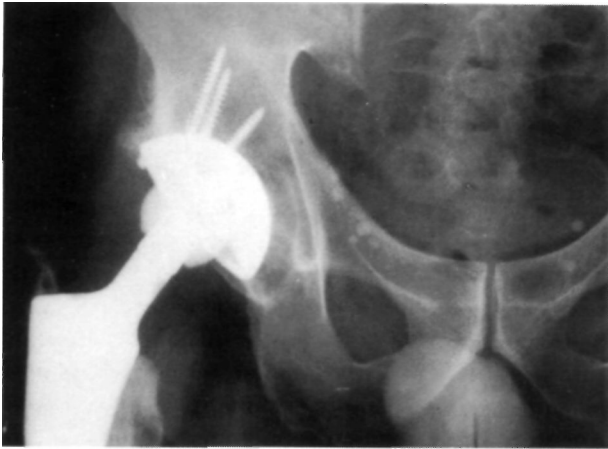

Figura 6. Cótilo impactado con una inclinación acetabular de 45°. Conseguimos un contacto implante-hueso satisfactorio.

La mayor parte de las series publicadas sobre desgaste del polietileno acetabular en las artroplastias totales de baja fricción dan unos valores medios entre 0,09 - 0,13 mm/año con una relación entre desgaste y tiempo transcurrido desde la intervención (11-18). Los desgastes superiores a 0,2 mm/año son considerados patológicos, encontrándose una relación estadísticamente significativa, entre otros factores de riesgo (edad < 50 años, peso > 80 Kgr), con la colocación vertical de la cúpula en el momento de realizar la artroplastia (ángulo acetabular > de 50°) (19, 20).

Cuando el desgaste es mayor de 2 milímetros se favorece la aparición de aflojamientos radiológicos,

con la presencia de quistes en el calcar y la aparición de cavidades osteolíticas alrededor del vástago femoral (19-21). La presencia de residuos de polietileno por usura, suelen producir reacción a cuerpo extraño con la consiguiente presencia de macrófagos, panus periprotésico y liberación de enzimas (prostaglandinas E1). Ello favorece la penetración de la cabeza femoral en el polietileno, el aflojamiento del cótilo, la aparición de cavidades osteolíticas a nivel del fémur, causantes de las pérdidas de sustrato óseo que rodea el vástago, y como consecuencia el aflojamiento protésico (18, 20, 22).

CONCLUSIONES

Los parámetros radiológicos estudiados, han evidenciado una implantación más correcta del componente acetabular en los CI que en los CR, tanto en la valoración del ángulo de inclinación acetabular, como en el grado de centraje y contacto conseguido entre el cótilo y la cavidad acetabular.

Los CR presentan la teórica ventaja de poseer una estabilidad primaria mayor. No obstante, dado la posibilidad de mejorar la fijación inicial de los CI con uno o varios tornillos, unido a la mejor congruencia conseguida con los CI, se favorece la estabilidad definitiva del implante, gracias a la osteointegración por el crecimiento óseo inducido por el recubrimiento de HAC.

Bibliografía

1. **Mittlemeier H.** Zementlose verankerung von endoprothesen nach dem tragippenprinzip. *Z Orthop* 1974; 112: 27.
2. **Lord GA, Hardy JR, Kummer FJ.** An uncemented total hip replacement. Experimental study and review of 300 madreporique arthroplasties. *Clin Orthop* 1979; 141: 2.
3. **Lord GA, Bancel P.** The madreporique cementless total hip arthroplasty. New Experimental data and a seven-year clinical follow-up study. *Clin Orthop* 1983; 176: 67.
4. **Endler M, Endler F.** Erste erfahrungen mit einer zementfreien. Polythylensch raubpfane beim Huftgelenkersatz. *Orthop Prax* 1982; 18: 319.
5. **Lord GA.** Arthroplasties totales de hanche sans ciment par implants inadreporiques. *Conf Enseig SOFCOT*; 1980 Paris; 20.
6. **Lord GA, Marotte JH, Blanchart JP, Guillamon JL, Gory M.** Pour un ancrage biologique sans ciment des arthroplasties totales de hanche. Premier bilan sur 200 prothèses inadreporiques. *Rev Chir Orthop* 1978; suppl. 11: 5.
7. **Harris WH.** The porous total hip replacement system: Concept, design, components, instrumentation and extraction. En: Harris WH, editor. *Advanced concept in total hip replacement*. Slack Inc. New York, 1985; 193-207.
8. **Sutherland CJ, Wilde AH, Borden LS, Marks KE.** A ten-year follow-up of one hundred consecutive Muller curved-stem total hip-replacementarthroplasties. *J Bone Jt Surg* 1982; 64A: 970.
9. **Callaghan JJ, Dysart SH, Savory CG.** The uncemented porous-coated anatomic total hip prosthesis. Two-year results of a prospective consecutive series. *J Bone Jt Surg* 1988; 70A: 337.
10. **De Lee J, Charnley J.** Radiological demarcation of cemented sockets in total hip replacement. *Clin Orthop* 1976; 121: 20.
11. **Cupic Z.** Long-term follow-up of Charnley arthroplasty of the hip. *Clin Orthop* 1979; 141: 28.
12. **Charnley J, Halley DK.** Rate of wear in total hip replacement. *Clin Orthop* 1975; 112: 170.
13. **Galante J, Rosloker W.** Materials, wear, and potential late complications. *AAOS Instuct Course Lect.* 1974; XXIII: 178.
14. **Griffith MJ, Seidenstein MK, Williams D, Charnley J.** Eight years results of Charnley arthroplasties of the hip with special reference to the behaviour of cement. *Clin Orthop* 1978; 137: 24.
15. **Livermore J, Ilstrup D, Morrey B.** Effect of femoral had size on wear of the polyethylene acetabular component. *J Bone Jt Surg* 1990; 72A: 518

16. **Salvati EA, Wilson PD, Jolley MN, Vakili F, Aglietti P, Brown GC.** A ten-year follow-up study of our first one hundred consecutive Charnley total hip replacements. *J Bone Jt Surg* 1981; 63A: 753.
17. **Stauffer RN.** Ten-year follow-up study of total hip replacement. *J Bone Jt Surg* 1982; 64A: 983.
18. **Wroblewski BM.** Direction and rate of socket wear in Charnley low-friction arthroplasty. *J Bone Jt Surg* 1985; 67B: 757.
19. **García Címbrelo E.** Desgaste acetabular en la artroplastia de baja fricción: Factores de riesgo y consecuencias clínicas. *Rev Ortop Traum* 1992; 36 IB: 284-90.
20. **Berry DJ, Barnes CE, Seott RD, Cabanela ME, Poss R.** Catastrophic failure of the polyethylene liner of uncemented acetabular components. *J Bone Jt Surg* 1994; 76B: 575-8.
21. **Wroblewski BM.** 15-21 year results of the Charnley low-friction arthroplasty. *Clin Orthop* 1986; 211: 30.
22. **Goldring SR, Schiller AL, Roelke M, Rourke CM, O'Neill DA, Harris WH.** The synovial-like membrane at the bone-cement interface in loose total hip replacement and its proposed role in bone lysis. *J Bone Jt Surg* 1983; 65A: 575.