

Fracturas de estrés en la infancia

J. A. NAVASCUES DEL RIO, S. LÓPEZ VALVERDE, J. L. GONZÁLEZ LÓPEZ, J. SOLETO MARTIN, P. CERVERA BRAVO, J. A. RODRÍGUEZ DURANTEZ y J. L. GARCÍA-TREVIJANO FORTE

Sección de Traumatología y Ortopedia Pediátrica. Servicio de Cirugía Pediátrica. Hospital General Universitario Gregorio Marañón. Madrid.

Resumen.—Aportamos 13 casos de fracturas de estrés diagnosticadas en nuestro centro en los últimos 5 años ocurridas en niños entre 4 y 15 años de edad. Encontramos una mayor incidencia en el sexo masculino (9 de los 13 casos), así como un claro predominio de la localización en el tercio proximal de la diáfisis tibial (7 casos), hallazgos que concuerdan con los referidos en la literatura. Uno de los aspectos más interesantes de este tipo de fracturas es su similitud tanto clínica como radiológica con procesos de origen infeccioso y neoplásico, por lo que la realización de un correcto diagnóstico diferencial, apoyado en las radiografías simples, tomografías, gammagrafía, TAC y, más recientemente, RMN, resulta crucial.

STRESS FRACTURES IN CHILDREN

Summary.—We present 13 cases of stress fractures in children, collected in our center during the last 5 years. The age of patients ranged from 4 to 15 years old. In agreement with literature, we found a greater incidence on males (9 of 13 cases), and a predominant location on the proximal shaft of the tibia (7 cases). One of the most interesting aspects of this type of fractures is their clinical and radiological similarity with infections and tumors. Therefore, it is essential to achieve a right diagnosis based on standard radiographs, tomography, radionuclide bone scan, CT-scan and, most recently, MRI.

INTRODUCCIÓN

Las fracturas de estrés son el resultado de una tensión muscular repetida y prolongada sobre un hueso no preparado para soportar dicha tensión (1). Aunque ocurren en todos los grupos de edad, la localización, clínica y hallazgos radiográficos varían con la edad del niño y son diferentes de los del adulto (2).

Es frecuente que sean confundidas con lesiones tumorales (sarcoma de Ewing principalmente) o infecciosas, por lo que resulta primordial la realización de un diagnóstico diferencial precoz.

Correspondencia:

Dr. J. A. NAVASCUES DEL RIO
Sección de Traumatología y Ortopedia Pediátrica
Servicio de Cirugía Pediátrica
Hospital General Universitario Gregorio Marañón
Doctor Castelo, 49
28010 Madrid

MATERIAL Y MÉTODOS

Entre 1989 y 1994 se diagnosticaron en nuestro centro 13 casos de fracturas de estrés ocurridas en otros tantos niños en edades comprendidas entre los 4 y los 15 años, con una media de 11 años (Tabla I). Nueve de los 13 casos pertenecían al sexo masculino (69%).

Sólo en 4 de los casos se pudo encontrar una actividad física exagerada o inadecuada como probable desencadenante de la lesión (prácticas deportivas en 3 casos y uso prolongado de muletas en 1). Ninguno de nuestros pacientes refirió traumatismo previo.

En todos los casos el motivo de consulta fue la aparición de dolor en el lugar de la fractura. El tiempo transcurrido entre la aparición del dolor y la primera consulta osciló entre 10 días y 8 meses, con una media de 4 meses.

En la exploración se pudo comprobar dolor a la palpación en la zona afectada en todos los casos, acompañado de tumefacción palpable en 7 de ellos.

Se realizaron radiografías simples en todos los pacientes, que en 11 de ellos se acompañaron de una o más de las siguientes pruebas diagnósticas: gammagrafía con

Tabla I. Casuística HGUGM (1989-1994)

	Sexo	Edad	AP	T. evol	Rx	Pruebas Dgteas					Localización	Dx inicial
						Tom	TAC	Te	Biop			
1	M	11	No	8 m	Sí	Sí	Sí	Sí	—	—	3. ^{ra} meta	O. osteoide
2	V	10	Sí	1,5 m	Sí	—	Sí	Sí	—	—	1/3 p. tibia	Ewing
3	V	13	No	1 m	Sí	—	—	Sí	—	—	1/3 p. tibia	Fx estrés
4	V	14	Sí	1 m	Sí	Sí	Sí	Sí	—	—	1/3 p. tibia	Fx estrés
5	M	13	Sí	1 m	Sí	—	—	—	—	—	1/3 m. cúbito	Fx estrés
6	V	10	No	3-4 m	Sí	—	Sí	Sí	—	—	1/3 m. tibia	O. osteoide-Fx estrés
7	M	15	No	2-3 m	Sí	—	Sí	Sí	—	—	1/3 p. tibia	O. osteoide-Fx estrés
8	V	4	No	1 m	Sí	—	Sí	—	—	—	1/3 p. tibia	Fx estrés
9	M	8	No	10 d	Sí	Sí	—	Sí	—	—	1/3 m. fémur	Osteítis-periostitis
10	V	12	No	12 d	Sí	Sí	Sí	Sí	Sí	—	1/3 p. tibia	O.osteoide-Fx estrés
11	V	8	No	21 d	Sí	—	—	—	—	—	1/3 p. tibia	Fx estrés
12	V	9	No	8 m	Sí	—	Sí	Sí	—	—	1/3 d. fémur	O. osteoide
13	V	14	Sí	4 m	Sí	—	Sí	Sí	—	—	1/3 p. peroné	Fx estrés

AP: Antecedentes relacionados. Rx: Radiografías simples. Tom: Tomografías. Te: Escintigrafía con ⁹⁹Tc.

⁹⁹Tc (10 casos), TAC (9 casos), tomografías (4 casos) y en 1 caso hubo que recurrir a la biopsia para la comprobación del diagnóstico. No realizamos RMN en ninguno de nuestros pacientes.

RESULTADOS

En cuanto a la ubicación de la lesión, 8 se localizaron en tibia (7 en metafisis proximal y 1 en diáfisis), 2 en fémur (1 en tercio medio y 1 en tercio distal), 1 en tercio proximal de peroné, 1 en diáfisis cubital y 1 en diáfisis de tercer metatarsiano.

Como se muestra en la Tabla I en varios de los casos el diagnóstico de sospecha inicial (que no siempre se realizó en nuestro centro) no fue de fractura de estrés: en 2 ocasiones fue de osteoma osteoide, en 1 de sarcoma de Ewing y en otro de osteítis-periostitis, y en 3 más se planteó el diagnóstico diferencial entre osteoma osteoide y fractura de estrés.

A todos los pacientes se les recomendó reposo relativo y empleo de analgésicos si fueran necesarios. logrando en todos ellos la curación en pocas semanas. Los períodos de seguimiento oscilaron entre 1 y 18 meses. Sólo en 1 de ellos (caso 2) pudo observarse como secuela una dismetría por estímulo de crecimiento de 1,3 cm. en favor del miembro afectado tras sufrir una fractura de estrés en tercio proximal de tibia; paradójicamente, sólo 0,5 cm. fueron atribuibles a hipercrecimiento tibial, siendo los 0,8 cm. restantes debidos a hipercrecimiento femoral.

DISCUSIÓN

La nomenclatura empleada en la literatura al hablar de las fracturas de estrés a menudo ha re-

sultado inapropiada y se han utilizado indistintamente términos que en realidad representan conceptos distintos. Las fracturas de estrés o fracturas por sobrecarga son el resultado de una tensión muscular repetida y prolongada sobre un hueso no preparado para soportar dicha tensión (1). Se dividen en 2 tipos: las fracturas de fatiga, también denominadas a veces fracturas por tensión (3), que son aquellas que ocurren en el hueso normal cuando se aplica sobre él una tensión muscular anormal, y las fracturas por insuficiencia, que suceden en un hueso con deficiente resistencia elástica al estar sometido a una tensión muscular normal (2). El término «fractura patológica» debe reservarse para aquellos casos en que un tumor o una infección han debilitado el hueso previamente (1). y éstas no deben ser incluidas entre las fracturas de estrés.

Aunque ocurren en todos los grupos de edad (1), no está esclarecida su incidencia relativa en la infancia: mientras que para algunos autores son más frecuentes en niños y adolescentes (4, 5), otros opinan que son raras en estas edades y que ocurren más a menudo en adultos (3, 6, 7). En lo que sí existe acuerdo es en una incidencia ligeramente mayor en el sexo masculino, seguramente en relación con la mayor participación en actividades deportivas (7). Nuestra serie consta de niños entre 4 y 15 años (media: 11 años), el 69% de ellos del sexo masculino (9 de los 13 casos).

La patogenia se explica de la siguiente forma (Fig. 1): la realización de un ejercicio nuevo, repetido o fatigoso produce fatiga muscular y como consecuencia una anormal distribución de fuerzas sobre el hueso, lo cual a su vez constituye un estí-

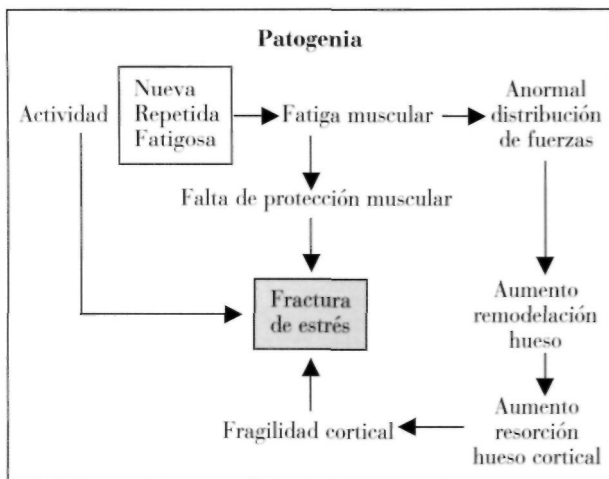


Figura 1. Patogénesis de las fracturas de estrés.

mulo para la remodelación del hueso cortical, con el consiguiente aumento de resorción. Si esta resorción es mayor que la aposición del hueso nuevo, causa fragilidad cortical, sustrato sobre el cual la repetición del ejercicio inicial unido a la falta de protección muscular por la fatiga puede dar lugar a una ruptura de dicha cortical, lo que denominamos fractura de estrés (7).

Tienden a producirse en la zona de unión metafisodifisaria de los huesos largos (2). La localización más frecuente en todas las series es el tercio proximal de tibia (zona posteromedial), donde ocurren hasta el 70% de los casos (8). Localizaciones relativamente frecuentes son también el peroné, fémur, metatarsianos y vértebras, y también se han descrito en húmero, sesamoideos, sacro, cúbito, falanges, costillas y pelvis (2, 5, 6, 9-12).

Las que se localizan en la tibia ocurren más a menudo entre los 10 y los 15 años (7), mientras que los que ocurren en el peroné tienden a hacerlo en edades más precoces (2).

La clínica es de dolor de comienzo agudo o subagudo y localizado en la zona de la fractura, aunque a veces es de carácter referido, y que suele aumentar con el ejercicio y disminuir con el reposo. Puede acompañarse o no de tumefacción dolorosa a la presión, así como de cojera y, más raramente, fiebre y astenia.

Para el diagnóstico resulta de importancia, si la edad del paciente lo permite, la obtención de una completa anamnesis, que en algunos casos pondrá de manifiesto la realización de una actividad física nueva o intensa, previa al comienzo de la clínica.

De entre los distintos métodos de diagnóstico por imagen, el más accesible y el primero que se emplea es el estudio radiológico simple, cuya sensibilidad en estadios iniciales es sólo del 28% (8). Las alteraciones radiológicas no aparecen hasta pasadas 2-3 semanas del comienzo de los síntomas (7) y pasan por distintas fases:

— En un estudio inicial puede observarse una pequeña área radiolúcida cortical, junto con un aumento de densidad trabecular del endostio a dicho nivel y proliferación perióstica.

— A las 6 semanas puede verse un aumento de formación de hueso perióstico y endóstico (que corresponde al callo de fractura) y que en un tercio de los casos se acompaña de una infracción incompleta cortical.

— En sucesivos controles se observa resorción parcial del hueso neoformado, que indica curación de la lesión.

La gammagrafía ósea con ^{99}Tc muestra un aumento de captación en la zona afectada a partir del tercer-cuarto día del comienzo de la clínica, mucho antes de que aparezcan los primeros cambios radiológicos (1). Es poco específica, pero resulta muy útil en la práctica y algunos la consideran la modalidad definitiva de diagnóstico (8, 13).

La tomografía convencional y el TAC se usan generalmente para confirmar el diagnóstico cuando las pruebas anteriores han resultado inconcluyentes (1). Las imágenes que se observan en el TAC son también a menudo inespecíficas, y consisten en edema medular y de partes blandas, formación de callo perióstico y endóstico y, más raramente, líneas radiolúcidas de fractura cortical, que en caso de aparecer resultan diagnósticas (8).

La RMN, por su parte, muestra anomalías desde estadios iniciales a los 7-10 días del comienzo de los síntomas. Estas son, ordenadas cronológicamente y junto con su significado patológico, las siguientes (4, 13, 14):

— Bandas intramedulares de muy baja intensidad (áreas de neoformación ósea).

— Áreas de baja intensidad en T1 y alta intensidad en T2 alrededor de la médula (hemorragia y/o edema perimedulares).

— Imágenes periósticas de alta intensidad en T2 (hemorragia y/o edema periósticos).

— Defecto cortical bien definido (inconstante: fractura cortical).

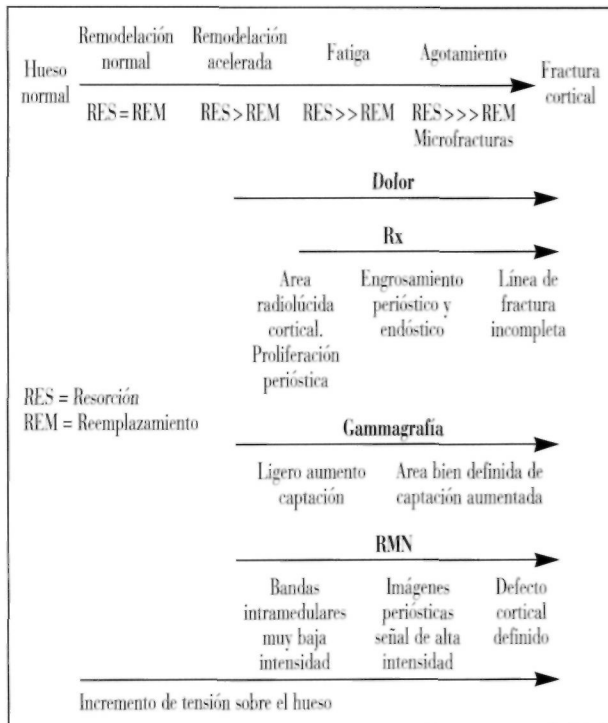


Figura 2. Evolución cronológica de las imágenes radiológicas. (Modificado de Daffner, 1992) (1).

En la Figura 2 puede verse la evolución cronológica de las distintas imágenes radiológicas en relación con la fase por la que atraviesa la fractura de estrés.

En los casos en que persistan dudas, aun después de hacer uso de las distintas técnicas de imagen citadas, está indicada la realización de biopsia (7) como ocurrió en uno de nuestros pacientes (caso 10).

Quizá el aspecto más importante de las fracturas de estrés es precisamente la necesidad de realizar un diagnóstico diferencial con otros tipos de lesiones, como son: osteoma osteoide, osteomielitis, osteosarcoma, sarcoma de Ewing, hiperostosis cortical y fracturas ocultas intraóseas (7, 13). A pesar de la sofisticación de las técnicas de imagen citadas, las fracturas de estrés en el esqueleto inmaduro se confunden frecuentemente con lesiones malignas (4). Subrayamos el hecho de que en nuestra serie de 13 pacientes, 4 fueron remitidos con un diagnóstico de sospecha distinto y en 3 más existían dudas de que se tratara de una fractura de estrés o de un osteoma osteoide.

Una vez establecido el diagnóstico, el tratamiento consiste en descarga del miembro y medidas sintomáticas. No consideramos necesario el empleo de yesos descrito por otros autores (7). Cabe esperar la desaparición de la sintomatología tras un período de unas 3-4 semanas, aunque la restitución a la normalidad desde el punto de vista radiológico precisa de varios meses como ocurre en el resto de fracturas.

Bibliografía

1. Daffner RH, Pavlov H. Stress fractures: Current concepts. *AJR* 1992; 159: 245-52.
2. Ogden JA. Traumatismos del esqueleto en el niño. Salvat Editores, S.A., 1986: 202-4.
3. Tachdjian MO. Ortopedia pediátrica. Ed. Interamericana-McGraw-Hill. 2.^a ed. Vol. 4, 1994; 3610-5.
4. Tyrrel PNM, Davies AM. Magnetic resonance imaging appearances of fatigue fractures of the long bones of the lower limb. *Br J Radiol* 1994; 67: 332-8.
5. Henales V, López P, Hervás J. Las fracturas de estrés en el niño: Diagnóstico clinicorradiológico. *An Esp Pediatr* 1990; 33: 45-9.
6. Klennerman L. Musculoskeletal injuries in child athletes. *BMJ* 1994; 308: 1556-9.
7. Rockwood CHA, Wilkins KE, King RE. Fractures in children. Vol. 3. Philadelphia. JB Lippincott, 1984; 180-3.
8. Allen GJ. Longitudinal stress fractures of the tibia: Diagnosis with CT. *Radiology* 1988; 167: 799-801.
9. Devas MB. Stress fractures in children. *J Bone Joint Surg* 1963; 45B: 528-41.
10. Haasbeek JF, FRCSC, Green NE. Adolescent stress fractures of the sacrum: Two case reports. *J Pediatr Orthop* 1994; 14: 336-8.
11. Rajah R, Davies AM, Carter SR. Fatigue fracture of the sacrum in a child. *Pediatr Radiol* 1993; 23: 145-6.
12. Shiraishi M, Mizuta H, Kubota K. Stress fracture of the proximal phalanx of the great toe. *Foot Ankle* 1993; 14: 28-34.
13. Lee JK, Yao L. Stress fractures: MR imaging. *Radiology* 1988; 169: 217-20.
14. Horev G, Korenreich L, Ziv N. The enigma of stress fractures in the pediatric age: Clarification or confusion through the new imaging modalities. *Pediatr Radiol* 1990; 20: 469-71.