

# Síndrome 49 XXXXY.

## Alteraciones musculoesqueléticas.

### A propósito de 1 caso

E. SÁNCHEZ ALEPUZ, V. VIGENT CARSI e I. ESCRIBÁ ROCA

*Servicio de COT. Hospital Universitario La Fe. Valencia.*

**Resumen.**—Presentamos una valoración de las alteraciones musculoesqueléticas en un varón afecto de síndrome 49 XXXXY como una forma rara de polisomía dentro del síndrome de Klinefelter, así como los hallazgos patológicos más frecuentes de este síndrome.

#### 49 XXXXY SYNDROME. MUSCULOSKELETAL ALTERATIONS IN A CASE

**Summary:**—We present the musculoskeletal alterations in a male patient with 49 XXXXY syndrome, as a rare form of polysomia within the Klinefelter syndrome, as well as the most frequent pathological findings in this syndrome.

#### INTRODUCCIÓN

El síndrome de Klinefelter (1) se define como varón de rasgos fenotípicos derivados de un complemento sexual que incluye 2 o más cromosomas X y uno o más Y (1).

La incidencia del síndrome de Klinefelter (47 XXY) es de un paciente por cada 1.000 nacidos vivos, y correspondería esta forma clásica a un 82% de todas las variantes de este síndrome.

La variante 49 XXXXY representa menos del 1% de todas las formas de Klinefelter (1), por lo que se trata de una polisomía del cromosoma sexual extremadamente rara.

El motivo de esta nota clínica es presentar un caso de 49 XXXXY para analizar sus alteraciones musculoesqueléticas.

#### CASO CLÍNICO

Varón de 11 años de edad cronológica que es remitido a la Unidad de Raquis de nuestro hospital para estudio y tratamiento.

#### Correspondencia:

Dr. E. SÁNCHEZ ALEPUZ  
Mar, 42  
46520 Puerto Sagunto. Valencia


Antecedentes familiares sin interés, teniendo 2 hermanos sanos. El embarazo fue normal, sin medicaciones ni irradiaciones, y el parto por cesárea electiva a término con presentación de nalgas, sin precisar reanimación al nacimiento.

A los 3 meses, coincidiendo con la primera dosis de DTP v polio, inicia anorexia y enlentecimiento de la curva ponderal, motivo por el que consulta a su pediatra, quien observa a la exploración clínica un peso y talla correspondiente al percentil 10. Cráneo alargado y estrecho con fontanela anterior abierta (3 x 3 cm.), no se palpa la fontanela posterior. Entre los restantes rasgos morfológicos del paciente destacamos la normalidad cardiorrespiratoria y abdominal v la presencia de micropene con testículos palpables en conducto inguinal. Hipotonía generalizada que le impide sostener la cabeza (Tabla I).

Las pruebas realizadas fueron normales, excepto la polisomía del cromosoma X detectado en el cariotipo (Fig. 1), siendo la prueba diagnóstica de elección.

**Tabla I:** Malformaciones psicósomáticas 49 XXXXY

Retraso mental.
Alteraciones faciales: Raíz nasal hundida, cuello corto, ligero estrabismo...
Alteraciones genitales: Micropene, testes pequeños...
Alteraciones musculoesqueléticas: Hipotonía, sinostosis radioulnar, desproporción miembros superiores/miembros inferiores, coxa valga, escoliosis, alteraciones en los pies...



**Figura 1.** Cariotipo del paciente mostrando la polisomía del cromosoma X con la fórmula 49 XXXXY.

En febrero de 1994, con 11 años y 6 meses y un cociente intelectual de un niño de 6 años, requiere enseñanza especial para su retraso mental. Presenta un micropene de 3 cm. (Fig. 2), con volumen testicular de 2 a 3 ml. en el derecho y 1 ml. en el izquierdo, mantiene los rasgos morfológicos (Fig. 3) descritos en la Tabla 1.

En cuanto a las alteraciones musculoesqueléticas, en el momento del nacimiento el niño presentó una hipoto-

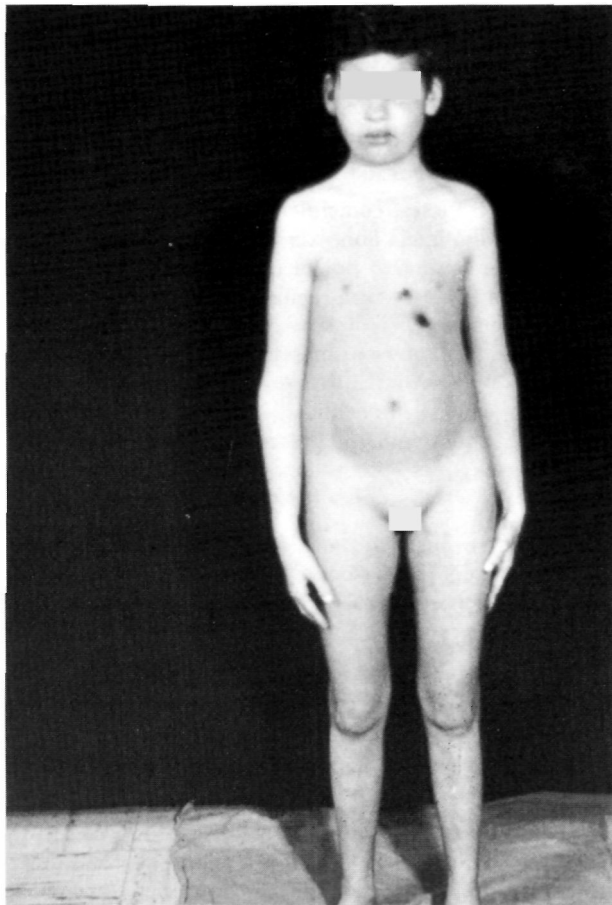
nía generalizada que precisó para su desarrollo motor terapia mediante estimulación precoz y rehabilitación.

A los 3 años se detectó pie plano-valgo bilateral asociado a valgo discreto de rodillas, que se corrigió con tacón de Thomas y cuña interna de 4 mm. Posteriormente precisó plantillas semirrígidas. En la actualidad el genu valgo está corregido, el retropié es neutro y posee buen arco longitudinal interno.

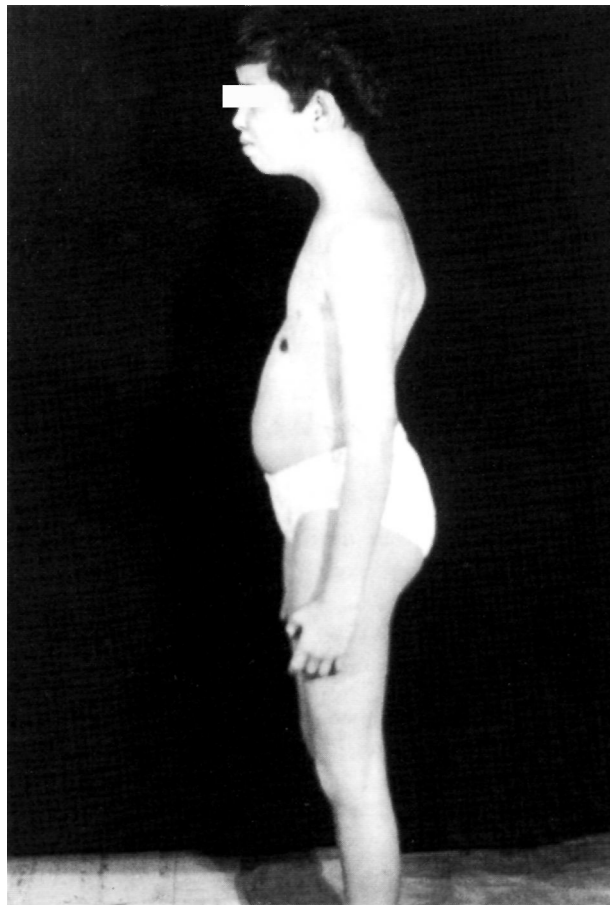
La exploración clínica del raquis pone de manifiesto omóplatos al mismo nivel, con discreta asimetría de crestas ilíacas y curva lumbar derecha que no se corrige con los test de inclinación. En el estudio radiológico en bipedestación (Fig. 4) presenta escoliosis lumbar derecha de  $13^\circ$  (T10-L4), con cifosis torácica de  $20^\circ$  (T4-T12) y una lordosis lumbar de  $57^\circ$  (T12-S1) (Fig. 5). En la actualidad lleva un corsé tipo Boston, siendo revisado cada 6 meses.

En cintura pélvica presenta coxa valga bilateral con ángulo cervicodiafisario mayor de  $150^\circ$ . No existen displasias acetabulares acompañantes (Fig. 6).

Los miembros superiores son desproporcionados en cuanto a su longitud. Posee limitación absoluta de la pronosupinación como consecuencia de una sinostosis radiocubital sin acortamiento ni arqueamiento de los huesos del antebrazo.

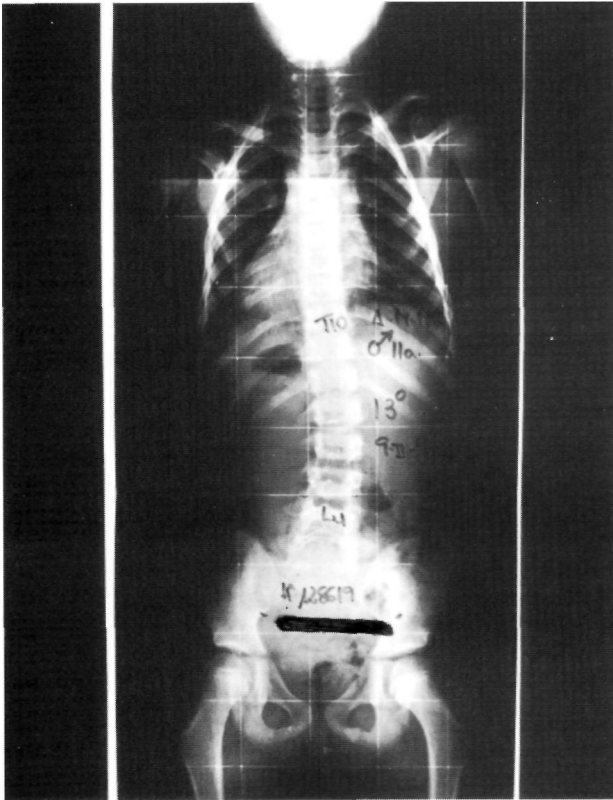


2

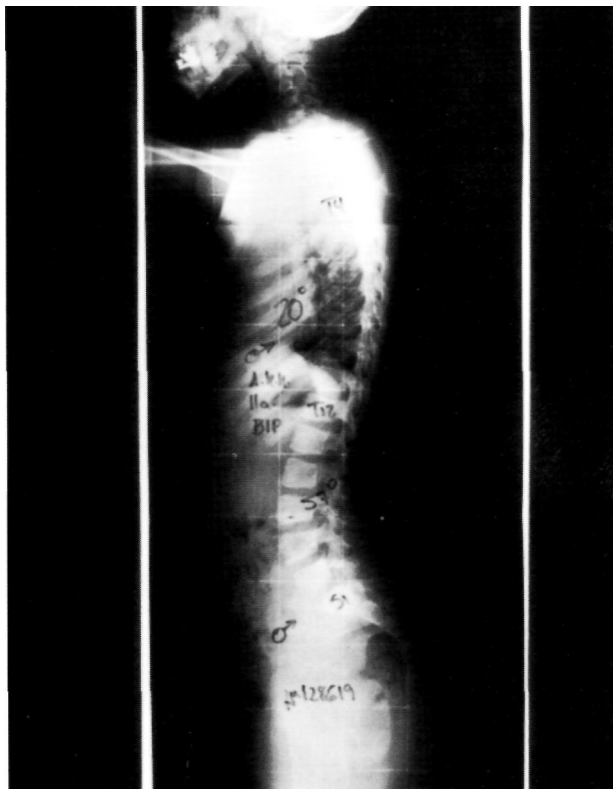


3

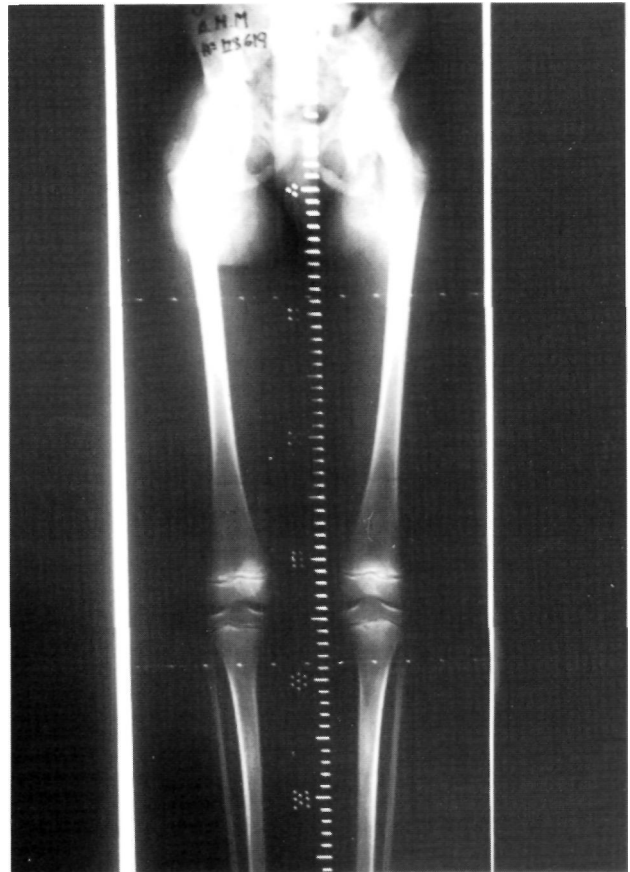
**Figuras 2 y 3.** Rasgos morfológicos del paciente a los 11 años de edad cronológica.



**Figura 4.** Radiología de raquis en bipedestación, mostrando una escoliosis lumbar derecha de 13° (T10-L4).



**Figura 5.** Radiología lateral de raquis en bipedestación, mostrando una cifosis torácica de 20° entre T4 y T12 y una lordosis lumbar de 57° entre T12 y S1.



**Figura 6.** Radiología anreroposterior en bipedestación de los miembros inferiores y cintura pélvica, mostrando una coxa valga bilateral con ángulo cervicodifisario mayor de 150°.

## DISCUSIÓN

El síndrome 49 XXXXY es un cuadro atípico de Klinefelter, siendo extremadamente raro (1), y a diferencia del síndrome clásico (47 XXY) se acompaña indefectiblemente de retraso mental (2-5) y anomalías genéticas graves (6, 7).

La relación del ortopeda con este síndrome pediátrico radica en la frecuente asociación de anomalías esqueléticas, siendo la sinostosis radiolunar la más característica (3, 5-7). Se asocian con frecuencia alteraciones en los pies (pie plano-valgo, hallux varus...), en rodillas (genu valgus), en caderas (coxa valga)... (1, 3, 6).

Poca mención se hace en la literatura respecto a las alteraciones vertebrales. En nuestro caso la escoliosis lumbar derecha, más que un hallazgo casual, creemos puede formar parte del cuadro de manifestaciones musculoesqueléticas, ya que éstas, según Cohen, Toudic y Verotti (1, 6, 7), entre otros, son más abundantes cuanto más atípico es el síndrome de Klinefeter, y en este caso realmente lo es.

**Bibliografía**

1. **Cohen MM, Nadler HL.** Trastornos prenatales. En: Behrman RE, Vaughan VC (eds.). Nelson Tratado de Pediatría. Philadelphia: Saunders Company, 1986; 317-22.
2. **Becker KL** (ed.). Principles and practice of endocrinology and metabolism. Philadelphia. JB Lippincott Company, 1990.
3. **Colmant A, David T, Bertheas MF, Fraisse J, Freycon F.** A propos d'un cas de dygenesie gonadosomatique 49 XXXXY: Elements cliniques et consequences biologiques de la polysomie X. *Pediatric* 1985; 40: 565-71.
4. **Emery AEH, Rimoin DL.** Principles and practice of medical genetics. Edinburgh. Churchill Livingstone, 1985.
5. **Sheridan MK, Radlinski SS, Kennedy MD.** Developpraental in 49 XXXXY Klinefelter syndrome. *Dev-Med-Child-Neurol* 1990; 32: 532-9.
6. **Toudic L, L'Henoret G, Riviere D, L'Hour M, Castel Y.** Le syndrome 49 XXXXY. *Arch-Fr-Pediatr* 1982; 39: 247-9.
7. **Verotti A, Chiarelli F, Violante N, Pellegini E, Palka G.** La sindrome 49 XXXXY. Descrizione di due casi clinici. *Pediatr-Med-Chir* 1986;8: 575-8.