

La prótesis de expansión de Giannini en el tratamiento del pie plano-laxo infantil

A. CARRANZA BENCANO*, P. ZAMORA NAVAS** y J. R. FERNÁNDEZ VELÁZQUEZ***

Unidad Docente de Traumatología y Ortopedia. Facultad de Medicina de Sevilla.

*** Servicio de Cirugía Ortopédica del Hospital de la Axarquía. Vélez (Málaga).*

**** Clínica Nuestra Señora de Fátima. Sevilla.*

Resumen.—Presentamos una serie de 50 pies plano-laxo infantil intervenidos con la prótesis de expansión de Giannini entre los años 1989 y 1992. Para evaluar la corrección obtenida se ha tenido en cuenta la morfología y sintomatología del pie, la valoración del fotopodograma y el ángulo de Moreau-Costa-Bartani y la línea de Sheade o eje de Meary-Tomeno en el estudio radiográfico. En la valoración final de resultados constatamos 14 casos (28%) excelentes, 31 (62%) buenos, 2 (4%) regulares y 3 (6%) malos.

GIANNINI'S EXPANSIVE PROSTHESIS FOR TREATMENT OF INFANTILE VALGUS FLAT FEET

Summary.—The authors present their experience in the surgical treatment of 50 essential valgus flat feet, performed between 1989 and 1992, using Giannini's subtalar expansive prosthesis. Patients were assessed clinically, radiologically and by photopodography for the Moreau-Costa-Bartani angle and the Sheade line or Meary-Tomeno axis. In the final evaluation 14 cases (28%) were judged to achieved excellent results, 31 (62%) good results, 2 (4%) fair results and 3 (6%) poor results.

INTRODUCCIÓN

El pie plano constituye actualmente uno de los motivos de consulta más frecuente en los Servicios de Cirugía Ortopédica, y generalmente es una deformidad postural flexible que responde favorablemente al tratamiento conservador (1-3), de tal modo que la indicación quirúrgica queda reducida exclusivamente a un pequeño porcentaje de casos (4-7), que si se abandonan a su evolución espontánea pueden concluir como pies planos dolorosos en adultos.

Existe una gran variedad de procedimientos quirúrgicos, entre los que se incluye cirugía de partes blandas (8-11), artrodesis (12), artrodesis extraarticular (13-15), osteotomías (5, 16-19), alargamien-

to de calcáneo (20), técnicas mixtas (21) y artrorrisis con prótesis subastragalina (7, 22-27).

La finalidad del presente trabajo ha sido evaluar los resultados obtenidos con la prótesis de expansión de Giannini (7) en aquellos pies planos laxos infantiles en los que hemos considerado fracasado el tratamiento ortésico.

MATERIAL Y MÉTODOS

El material de la presente revisión lo componen 50 pies plano-laxo infantil intervenidos con la prótesis de expansión de Giannini, entre los años 1989 y 1992 (Tabla I), con lo que el seguimiento mínimo es de 3 años y el

Tabla I: Año de intervención

Año	Número
1989	10
1990	14
1991	13
1992	13

Correspondencia:

Dr. A. CARRANZA BENCANO
Santa Clara, 16. 1.º D
41002 Sevilla

Tabla II: Edad

Edad	Número
9	3
10	9
11	11
12	18
13	7
14	2

máximo de 6. Corresponde a 33 pacientes, de los cuales la intervención fue practicada de forma bilateral, pero en distintos actos quirúrgicos en 17 y de forma unilateral en 16.

En cuanto al sexo, 7 eran hembras y 26 varones, de edad comprendida entre 9 y 14 años (Tabla II), con un predominio entre 11 y 12 años.

La intervención practicada en todos los casos consistió en la descrita por Giannini y mediante un único abordaje externo, sobre el seno del tarso, sin sección del ligamento interóseo, para la introducción de la prótesis y su tornillo expansor, tras la elección del tamaño correcto, mediante la introducción sucesiva de calibreadores progresivamente crecientes.

Como intervención asociada se ha realizado alargamiento de Aquiles mediante tenotomía percutánea en 33 casos (66%).

Para evaluar la corrección lograda se ha tenido en cuenta la morfología y sintomatología del pie, la valoración del fotopodograma en 4° de pies planos (primero, segundo, tercero y cuarto) y 0° o pie normal, y radiológicamente se ha considerado: a) ángulo de Moreau-Costa-Bartani, que en radiografía de perfil en carga corresponde al ángulo formado por la línea que une el punto más bajo de la tuberosidad posterior del calcáneo con el punto más bajo de la articulación astrágalo-escafoidea y la línea que une este punto con el más inferior de la cabeza del primer metatarsiano, considerándolo normal sobre los 125°, y b) línea de Shade o eje de Meary-Tomeno, considerando como normal (0°) la continuidad del eje diafisario del primer meta con el eje del astrágalo y valorando como (+) la angulación dorsal y como (-) la plantar.

Finalmente, teniendo en cuenta la evaluación final de resultado de la cirugía, se clasificaron los resultados en:

Excelente. Pacientes asintomáticos con radiología normal y fotopodograma normal o grado primero.

Tabla III: Podograma pre y postoperatorio

Grado	Preoperatorio	Postoperatorio
-1	0	1
0	0	42
1	0	7
2	6	0
3	17	0
4	27	0

Tabla IV: Ángulo de Moreau-Costa-Bartani pre y postoperatorio

Grado	Preoperatorio	Postoperatorio
160	3	0
155	5	0
150	3	0
145	22	0
140	12	2
135	4	9
130	1	25
125	0	14

Bueno. Pacientes asintomáticos, pero con algún grado de hipocorrección en fotopodograma o radiología.

Regular. Paciente hipocorregido que requiere el uso de plantillas.

Malo. Pacientes hipercorregidos o fracaso en la intervención con recurrencia de la deformidad y que requieren reintervención.

RESULTADOS

En el estudio fotopodográfico (Tabla III) preoperatoriamente se incluían 6 pies en el grado segundo, 17 en el tercero y 27 en el cuarto, mientras que postoperatoriamente se reagruparon preferentemente en nonnohuella (-12 casos) o primer grado (7 casos), destacando un caso de hipercorrección, con mínimo grado de varismo de talón.

El ángulo de Moreau-Costa-Bartani (Tabla IV) sufrió una mejoría evidente desde un predominio preoperatorio de 1-+5-140° a 125-130° en el postoperatorio, lo que supone una corrección predominante entre 10° y 20° (Tabla V).

La línea de Shade o Meary-Tomeno (Tabla VI), que se encontraba quebrada, con angulación dorsal y vértice a nivel de articulaciones astrágalo-escafoidea y escafocuneana, recobró su normalidad en 29 casos.

Como complicación destacamos 2 casos de defecto de técnica quirúrgica con mala colocación de la prótesis, que determinó escasa corrección y aparición de dolor en el postoperatorio que obligó a su

Tabla V: Grados de corrección del ángulo de Moreau-Costa-Bartani

Grado	Número
35	3
30	3
25	0
20	7
15	16
10	16
5	5

Tabla VI: Ángulo de Meary-Toraeno pre y postoperatorio

Grado	Preoperatorio	Postoperatorio
45	3	0
40	5	0
35	0	0
30	5	0
25	6	0
20	13	0
15	18	0
10	0	2
5	0	19
0	0	29

retirada y 1 caso de desviación en varo de talón que consideramos secundario a la elección de un tamaño excesivo de prótesis.

En la valoración final de resultados (Tabla VII) constatamos 14 casos excelentes (28%) de pacientes asintomáticos con buena morfología externa del pie (Fig. 1) y normalización del fotopodograma (Fig. 2) y de la radiología (Fig. 3), 31 casos (62%) considerados como buenos por tratarse de pacientes asintomáticos, con buena morfología externa del pie, pero cierto grado de hipocorrección en el

Tabla VII: Evaluación global

Excelente	Bueno	Regular	Malo
14 (28%)	31 (62%)	2 (4%)	3 (6%)

fotopodograma y/o radiología, 2 casos regulares (4%) cuyo grado de hipocorrección precisó el uso de ortesis y 3 casos (6%) considerados como malos por requerir intervención de extracción de prótesis en 2 casos y por desarrollo de varo de talón en 1.

DISCUSIÓN

Aunque el pie plano esencial del niño responde adecuadamente al tratamiento conservador (1-3), hay casos en que esta respuesta no es favorable y en ellos se plantea la posibilidad de tratamiento quirúrgico (4-7, 28) para evitar la instauración de pie plano doloroso del adulto.

La problemática se plantea en el sentido de qué técnica utilizar, cuándo está indicada la cirugía y cuándo debe realizarse.

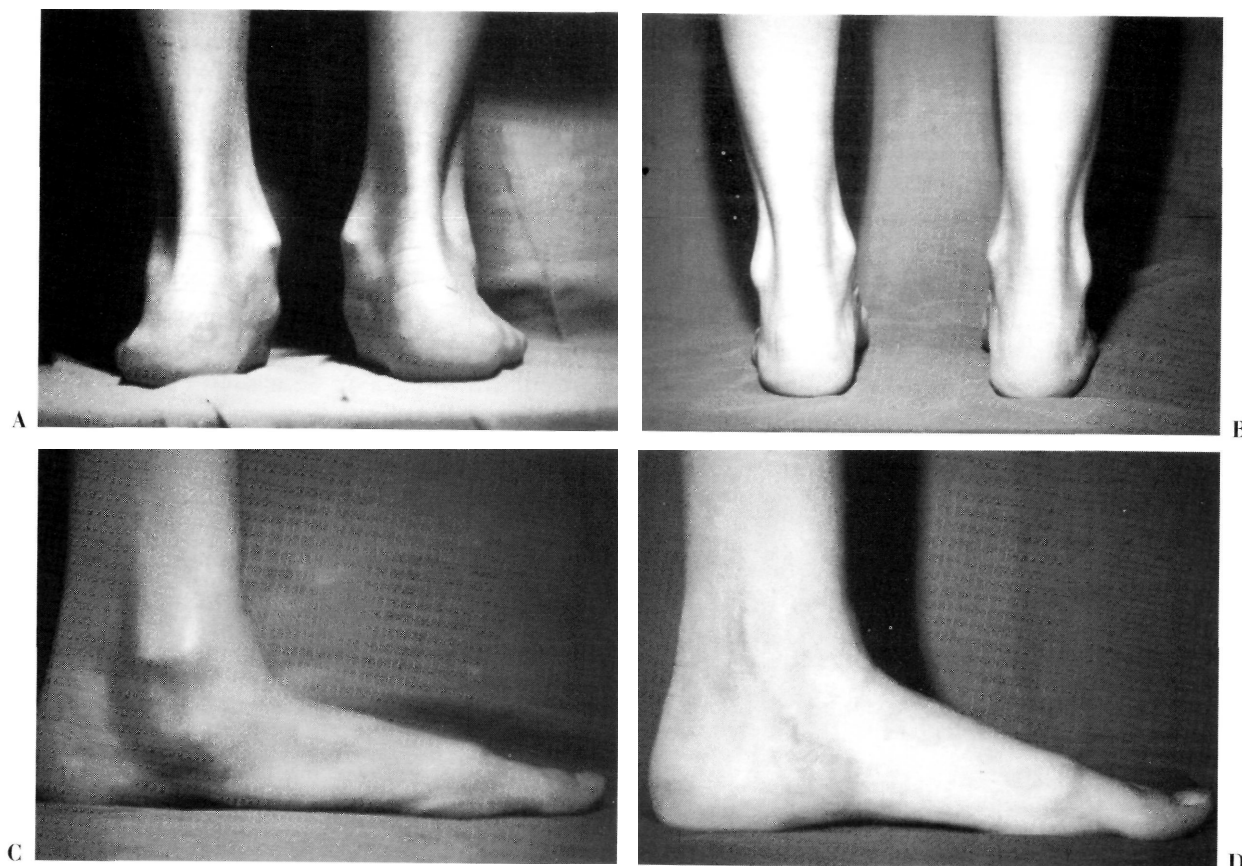


Figura 1. Corrección de la morfología externa del pie tras la intervención de Gianni. A: Visión posterior preoperatoria. B: Visión posterior postoperatoria. C: Visión lateral preoperatoria. D: Visión lateral postoperatoria.

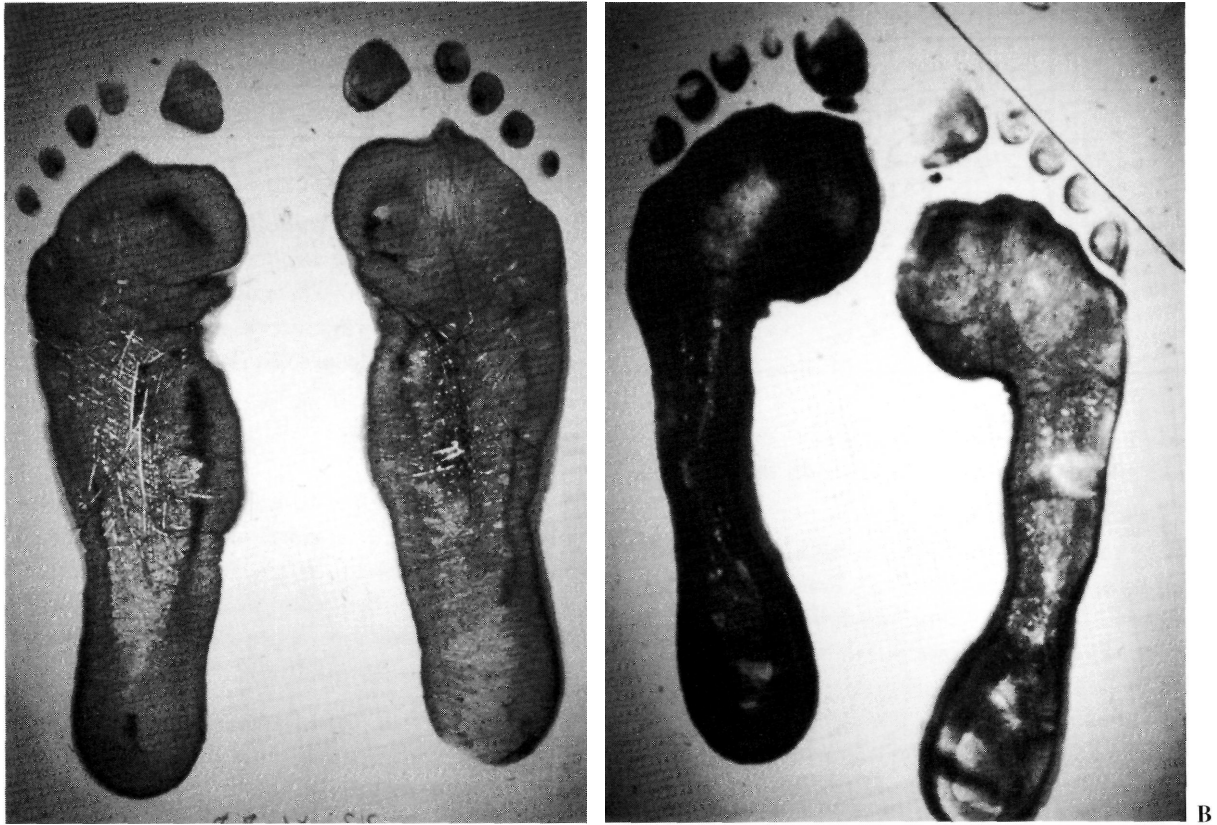

Figura 2. Corrección del fotopodograma tras la intervención de Giannini. A: Fotopodograma preoperatorio. B: Fotopodograma postoperatorio.

Se han descrito gran variedad de métodos quirúrgicos y el procedimiento utilizado por nosotros hasta 1989 ha sido la técnica y endortesis de Viladot (22-24), con lo que hemos obtenido un 88% de resultados entre excelentes y buenos, y de hecho el primer paciente en que empleamos la endortesis de Giannini (7) era portador de una prótesis de Viladot en el pie previamente intervenido, con lo que pudimos comparar los 2 métodos y obtener unos

resultados muy similares, con la ventaja de ser esta última una técnica más sencilla mediante un único abordaje externo, no precisado retensado capsuloli-

En cuanto a la indicación, al igual que con la prótesis de Viladot, consideramos que queda limitada exclusivamente del pie plano-laxo infantil (6), particularmente grave, de tercero-cuarto grado de

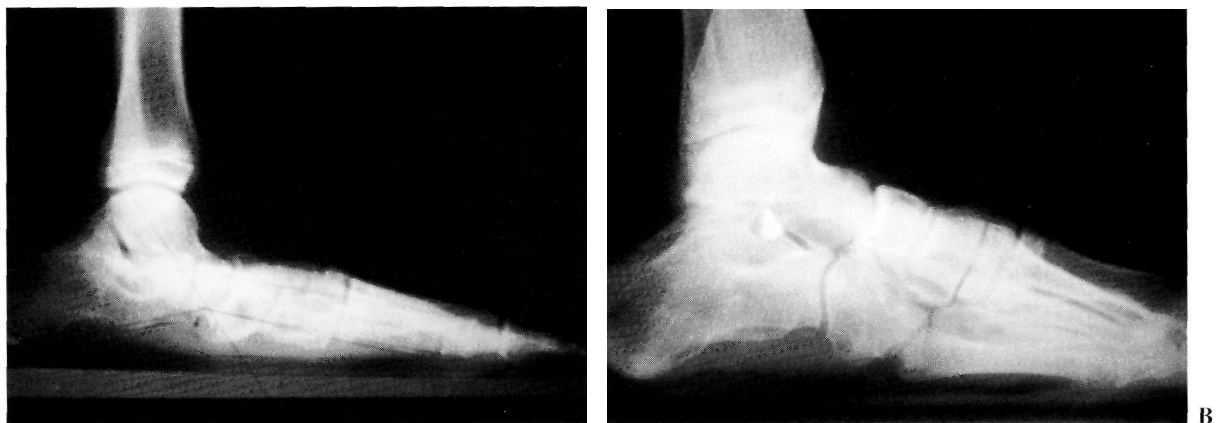


Figura 3. Corrección de la radiología tras la intervención de Giannini. A: Radiografía lateral en carga preoperatoria. B: Radiografía lateral en carga postoperatoria.

la clasificación de Viladot y algunas formas de cavo-valgo, que no han mejorado con un tratamiento ortopédico adecuado durante un mínimo de 3-4 años, así como la de los pacientes con igual deformidad que son evaluados por primera vez por encima de los 10-11 años, siendo un requisito imprescindible que la deformidad sea flexible, o sea, que podamos corregirlo manualmente, de tal manera que a la endortesis sólo le pediremos el mantenimiento de la corrección obtenida, pues el implante es mecánicamente insuficiente para controlar alteraciones pre-existentes (alteraciones neuromusculares, malformación congénita, pie plano adulto). Esta maniobra de corrección de la deformidad nos permite simultáneamente observar la tensión del tendón de Aquiles y comprobar que un número importante de pie plano-laxo que no obedece al tratamiento conservador se debe a la retracción del tendón de Aquiles (4, 29) (66% en esta serie).

En cuanto a la edad o momento óptimo de realizar la intervención, existe gran controversia (5-7, 29): nosotros hemos ido retrasando progresivamente la edad de intervención al constatar la evolución a favor de aquellos pies intervenidos con la técnica de Viladot a muy temprana edad, por ello consideramos que la edad óptima corresponde sobre los 12 años, fecha en que el pie está suficientemente desarrollado, de tal manera que no podemos esperar mejoría espontánea con el crecimiento, pero persiste aún cierto potencial de crecimiento para que se produzcan fenómenos de remodelación articular.

Con estas indicaciones, y con una técnica depurada, los resultados son constantemente buenos (7, 28) en cuanto a corrección de la deformidad, normalización del fotopodograma y mejoría evidente de los ángulos radiológicos.

Bibliografía

1. **Smith MA.** Flat feet in children. Accurate diagnosis is the key. *BMJ* 1990; 301: 942-3.
2. **Staheli LT, Chem DE, Corbett M.** The longitudinal arch. *J Bone Joint Surg* 1987; 69A: 426-8.
3. **Rose GK.** Flat feet in children. *BMJ* 1990; 301: 1330-1.
4. **Wenger DR, Mauldin D, Speck G, Morgan D, Lieber RL.** Corrective shoes and inserts as treatment for flexible flat foot in infants and children. *J Bone Joint Surg* 1989; 71A (6): 800-10.
5. **Koutsogiannis E.** Treatment of movable flat foot by displacement osteotomy of a calcaneus. *J Bone Joint Surg* 1971; 53B: 96-100.
6. **Viladot-Voegeli A, López I, Ángulo T, Crespo F, Viladot R.** A long term follow up after setrite implant for flat foot. En: Benamon PH, Montagne J (eds.). *Medicine et chirurgie du pied*. Masson. 1993: 118-22.
7. **Giannini S, Girolani M, Celcarelli F.** The surgical treatment of infantile flat foot. A new expanding ednoorthotic implant. *Ital J Orthop Traum* 1985; 11: 315-22.
8. **Miller OL.** A plastic flat foot operation. *J Bone Joint Surg* 1927; 9: 84-91.
9. **Jones GS.** Flat foot. A preliminary report of an operation for severe cases. *J Bone Joint Surg* 1975; 57B: 279-82.
10. **Lowman CL.** An operative method for correction of certain forms of flat foot. *JAMA* 1923; 81: 1500-2.
11. **Schoolfield BL.** Operative treatment of flatfoot. *Year Book Orthop Traumatology Surg* 1952; 290-1.
12. **Hoke M.** An operation for the correction of extremely relaxed flat feet. *J Bone Joint Surg* 1931; 13: 773-83.
13. **Grice DS.** An extra-articular arthrodesis of the subtalar joint for correction of paralytic flat-feet in children. *J Bone Joint Surg* 1952; 34A: 927-40.
14. **Grice DS.** Further experience with extra-articular arthrodesis of the subtalar joint. *J Bone Joint Surg* 1955; 37A: 246-59.
15. **Pirani SP, Tredwell SJ, Beauchamp RD.** Extraarticular subtalar arthrodesis: The dowell method. *J Pediatr Orthop* 1990; 10: 244-7.
16. **Chambers EFS.** An operation for correction of flexible flat feet of adolescents. *Western J Surg* 1946; 54: 77-86.
17. **Dwyer FC.** Osteotomy of the calcaneum for pes cavus. *J Bone Joint Surg* 1959; 41B: 80-6.
18. **Dwyer FC.** Citado por García García FJ (28).
19. **Evans DC.** Calcaneovalgus deformity. *J Bone Joint Surg* 1975; 57B: 270-8.
20. **Mosca VS.** Calcaneal lengthening for valgus deformity of the hindfoot. *J Bone Joint Surg* 1995; 77A: 500-12.
21. **Giannestras NJ.** Trastornos del pie. Barcelona. Ed. Salvat Editores, S. A., 1979.
22. **Viladot R, Torner CE, Roquera R.** Nueva técnica quirúrgica para el tratamiento del pie plano. *Ann Med* 1976; 6: 680-7.
23. **Viladot A.** Nouvelle technique pour le traitement chirurgical du pied-plat-valgus essentiel. *Cahiers de Chirurgie* 1975; 16: 8-10.
24. **Viladot A.** Surgical treatment of the child's flatfoot. *Clin Orthop* 1992; 283: 34-8.
25. **Valenti C.** Artrosi sottoastragalica con protesi acrilica nel trattamento del piede piatto valgo dell' infanzia. *Min Ortop* 1976; 27: 309-11.
26. **Smith S, Millar E.** Arthrodesis by means of a subtalar polyethylene peg implant for correction of hindfoot pronation in children. *Clin Orthop* 1983; 181: 15-23.
27. **Smith DK, Gilula LA, Totty WG.** Subtalar arthrodesis: Evaluation with CT. *AJR* 1990; 154: 559-62.
28. **García García FJ, García Suárez G, Prieto Montaña JR, Frías Pérez A, García García H, Moreno Torre JJ.** Tratamiento quirúrgico del pie plano flexible infantil con prótesis de expansión de Giannini: Estudio prospectivo preliminar. *Rev Ortop Traum* 1992; 36B (6): 641-5.
29. **Harris RI, Beath T.** Hipermobile flat-foot with short tendon Achillis. *J Bone Joint Surg* 1948; 30A: 116-40.