

# Luxación anterior de codo en la infancia

## A propósito de 1 caso

C. FERNANDEZ GUTIÉRREZ, A. DEL COUZ GARCÍA, D. NUÑEZ BATALLA,  
J. A. TROITIÑO PICON y J. PAZ JIMÉNEZ

*Servicio de Cirugía Ortopédica y Traumatología I. Hospital Central de Asturias. Oviedo.*

**Resumen.**—La luxación anterior de codo es una lesión excepcional que suele ocurrir cuando existen factores facilitadores como una hiperlaxitud articular, una hipoplasia de olécranon o deformidades adquiridas por traumatismo previo. El propósito de este artículo es presentar un nuevo caso con esta lesión en un niño de 8 años de edad sin factores facilitadores aparentes, así como analizar la fisiopatología de la lesión, las opciones terapéuticas y el pronóstico futuro.

### ANTERIOR DISLOCATION OF THE ELBOW IN CHILDREN. A CASE REPORT

**Summary.**—Anterior dislocation of the elbow is a rare lesion. Hipermobility of joint, olecranon hypoplasia or elbow posttraumatic deformities predisposed to the anterior dislocation of the elbow. The purpose of this paper is to point out a new case with this rare lesion in a child of 8 years old, without predisponent factors. We analyzed the injury physiopathology, therapeutic options and future pronostic.

### INTRODUCCIÓN

Las luxaciones de codo (LC) son relativamente raras en los niños, siendo su incidencia de 3-6% de todas las lesiones de esta articulación, presentando un pico máximo de incidencia al inicio de la adolescencia (1). De Palma (2) afirma que las luxaciones posteriores del codo en el niño representan más del 95% de todas las LC en la infancia, siguiéndolas por orden de frecuencia la luxación lateral y la anterior (LAC), algo coincidente con la mayoría de las series publicadas (3-5).

Por este motivo se presenta 1 caso de luxación anterior de codo, haciendo hincapié en la fisiopatología de la lesión, las opciones terapéuticas y el pronóstico de la misma.

### CASO CLÍNICO

Varón de 8 años de edad que acudió a urgencias tras sufrir caída de altura sobre el codo izquierdo, recibiendo

un traumatismo directo sobre el olécranon con la articulación en flexión. Presentaba un codo deformado, doloroso, con total impotencia funcional y actitud de flexión de 80°. La fosa olecraniana estaba borrada con desaparición del triángulo de Nélaton. No se evidenciaron alteraciones cutáneas ni vasculonerviosas periféricas. El resto de la exploración general fue normal y no presentaba antecedentes familiares ni personales de interés.

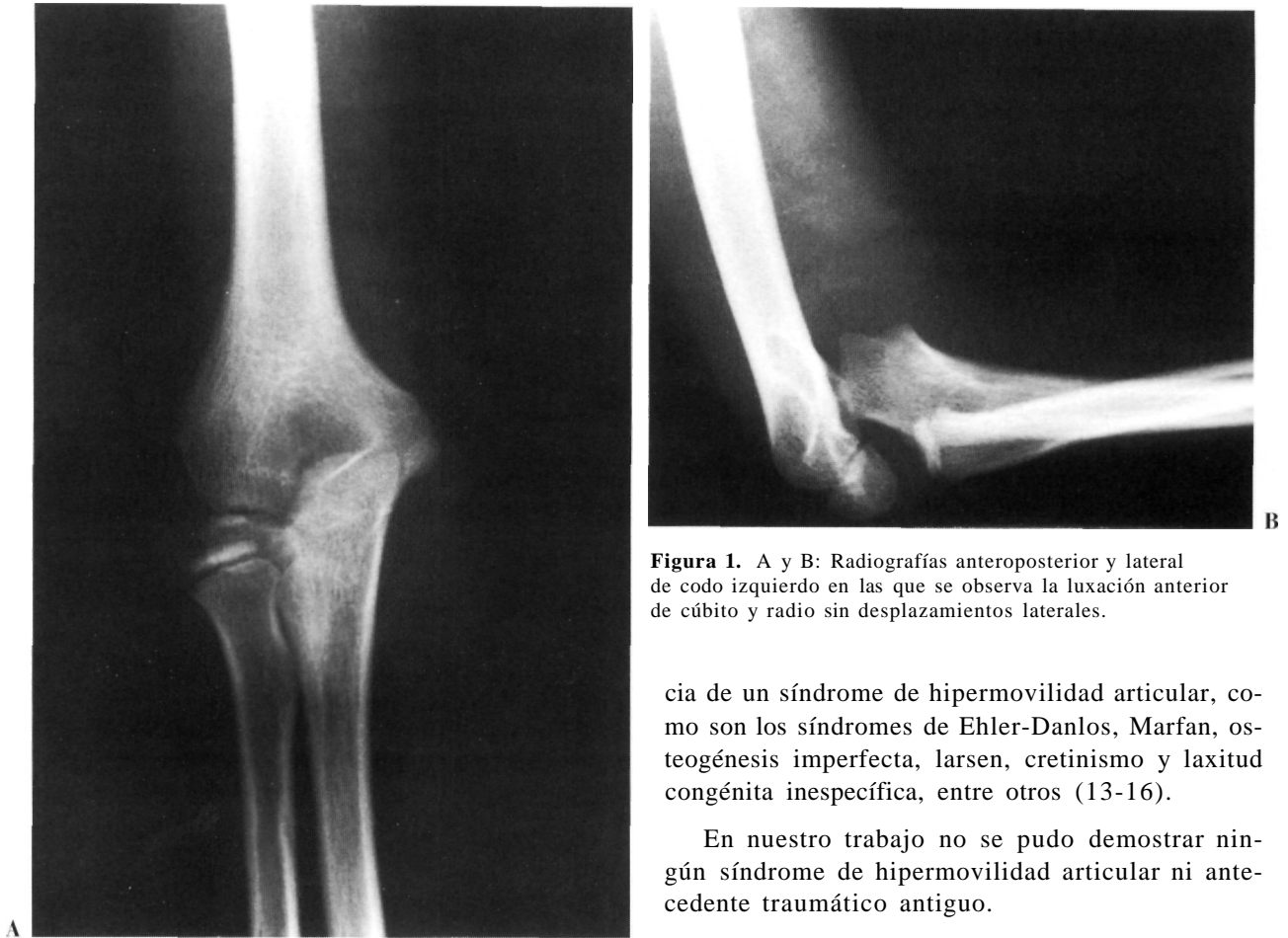
Radiográficamente se objetivó una luxación anterior pura del codo izquierdo, sin aparentes lesiones óseas (Fig. 1A y B). De forma inmediata y con anestesia general se practicó la reducción, aplicando tracción longitudinal del miembro a la vez que se presionó de forma constante en sentido distal y posterior la porción proximal del antebrazo y se extendió progresivamente la articulación hasta (me un chasquido nos indicó la reducción. Llamó la atención la facilidad con que se consiguió la reducción. La flexoextensión posterior era completa, pareciendo el codo estable. Se inmovilizó el miembro con una férula braquiopalmar posterior de veso con un ángulo de 100° durante 3 semanas. Iniciando posteriormente un programa de rehabilitación activa durante 4 semanas, tras las que se comprobó una total recuperación funcional sin ningún dolor ni deformidad a la exploración.

### DISCUSIÓN

Creemos interesante el recordar que la cavidad sigmoidea mayor del cúbito es el componente más importante en la estabilidad de la articulación del

*Correspondencia:*

Dr. C. FERNANDEZ GUTIÉRREZ  
Lorenzo Abruñedo, 40, 2.º A  
33012 Oviedo (Asturias)



**Figura 1.** A y B: Radiografías anteroposterior y lateral de codo izquierdo en las que se observa la luxación anterior de cúbito y radio sin desplazamientos laterales.

codo. Está formada en su porción anterior por la apófisis coronoides y en su cara posterior por el olecranon. La edad promedio de aparición y cierre del centro de osificación del olecranon es de 8 y 15 años, respectivamente, en la mujer, siendo de 10 y 17 años en el hombre (6, 7).

Se afirma que la «luxación anterior pura» del codo raramente se produce, debiendo de existir fracturas asociadas, sobre todo en el olecranon o en la porción proximal de la diáfisis cubital (8, 9). Así, Biga y Tliomine (10) describen la «luxación anterior transolecraniana» clasificándola en 2 tipos: la tipo I, con fractura de la base del olécranon, y la tipo II, que ocurre con el codo flexionado e impacto directo de gran violencia sobre la punta del olécranon, produciendo una fractura conminuta de la misma y posterior tracción por el tendón del tríceps.

La gran mayoría de autores proponen causas intrínsecas facilitadoras de la LAC, bien en forma de aplasias, bipotrofias o deformidades postraumáticas del olécranon (11, 12), o bien por la presen-

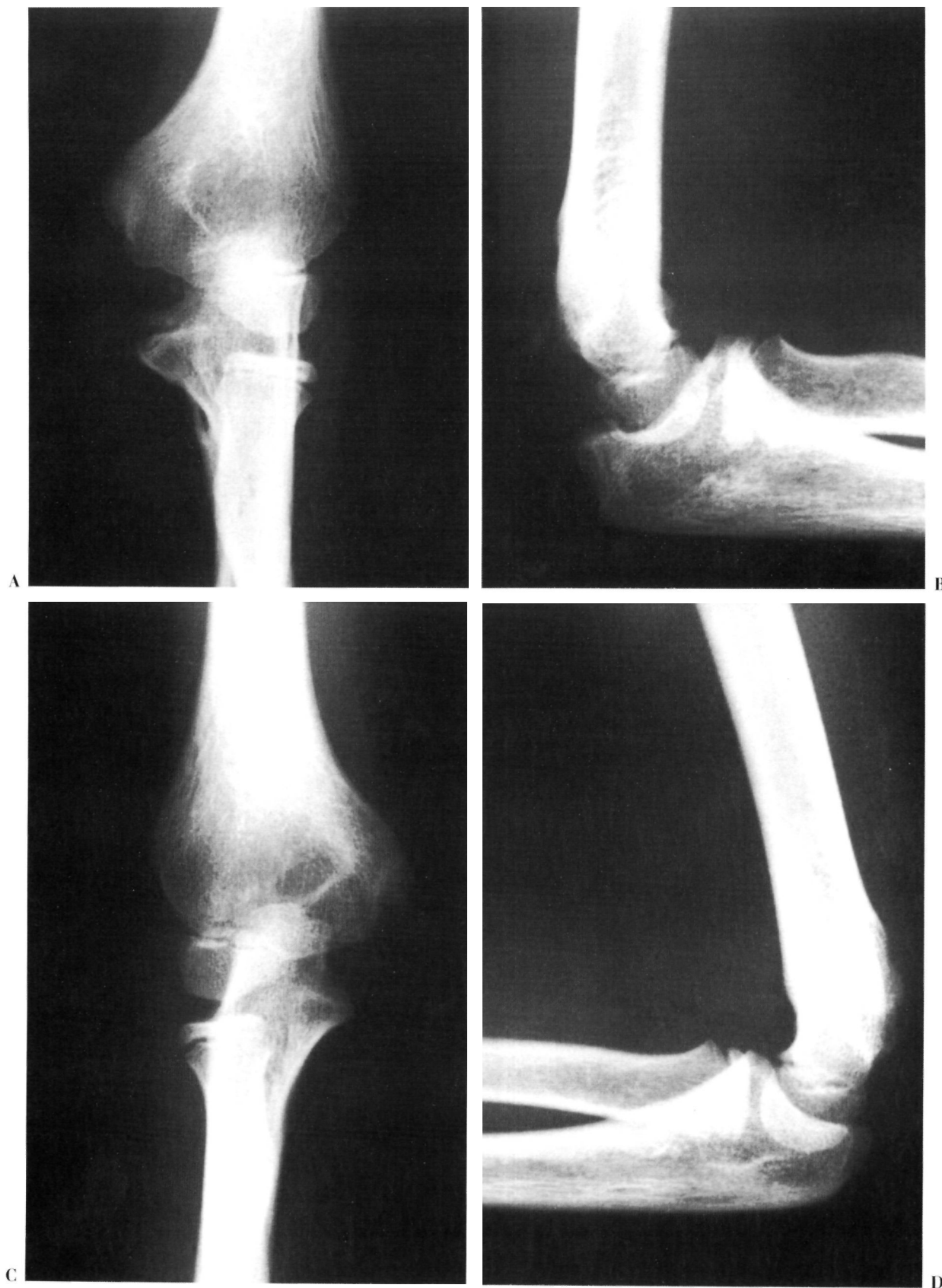cia de un síndrome de hiper movilidad articular, como son los síndromes de Ehler-Danlos, Marfan, osteogénesis imperfecta, larsen, cretinismo y laxitud congénita inespecífica, entre otros (13-16).

En nuestro trabajo no se pudo demostrar ningún síndrome de hiper movilidad articular ni antecedente traumático antiguo.

De igual modo, la evolución de los núcleos de osificación del codo sano es normal, lo que nos sugiere la normalidad estructural del olécranon en el momento de la lesión.

Aunque en un principio pensamos que se trataba de una luxación anterior pura, tras 21 meses de evolución se observa una ligera dismorfia del olécranon en las radiografías comparativas con el codo contralateral (Figs. 2A, B, C y D), con presencia de callo vicioso en su borde interno y una mínima calcificación en el tendón del tríceps braquial. Todo ello nos hace pensar en una lesión epifisaria olecraniana durante la luxación, similar al tipo II de la luxaciones transolecranianas de Biga y Thomine. De igual forma también es coincidente el mecanismo lesional, que consistió en una violenta contusión directa sobre el olécranon con el codo flexionado.

En nuestro caso se inmovilizó el codo con 100° de flexión, consiguiendo un resultado actual excelente; no obstante, y dada la fisiopatología de la lesión que sospechamos actualmente, hubiera sido preferible la inmovilización con un ángulo de 140-150° al igual que recomiendan Oury et al. (17).



**Figura 2.** A y B: Controles radiográficos a los 18 meses. Llama la atención la dismorfia de la punta del olécranon comparándolo con el codo contralateral, el callo vicioso en su borde interno y la calcificación heterotópica en el tendón del tríceps. C y D: Radiografía anteroposterior y lateral del codo contralateral sano.

Tachdjian y Linscheid (3, 8) describen 2 complicaciones incapacitantes en el 30% de las LC en el niño; la miositis osificante, sobre todo del braquial anterior, y la formación de hueso heterotópico, casi siempre en el trayecto de los ligamentos

colaterales. En nuestro caso existe una mínima calcificación en el tendón del tríceps, actualmente sin significación clínica y una dismorfia olecrania que tampoco impide la normalidad funcional y clínica.

### Bibliografía

1. **Earls AS, Thomas LM.** Codo y antebrazo: traumatismos. En: *Actualizaciones en Cirugía Ortopédica y Traumatología 4*. Madrid: Editorial Garsi, SA, 1993:317-370.
2. **De Palma AF.** *The management of fractures and dislocations*. Vol 1. Philadelphia: WB Saunders., 1966:356-358.
3. **Linscheid KL, Wheller UK.** Elbow dislocation. *JAMA* 1965;194:113.
4. **Martini M, Ilallas N, Daoud A, Descamps L.** Les luxations traumatique recents du coude. A propos de 94 observations. *Acta Orthop Belg* 1978; 44:542-554.
5. **Roberts PH.** Dislocation of the elbow joint. *Br J Surg* 1069;56:806-815.
6. **Bernard FM.** Fracturas y luxaciones del codo. En: Custilo KB, Kile RE Templeman D, eds. *Fracturas y luxaciones*. 1.ª éd. Madrid: Publicaciones Mosby, 1995:387-397.
7. **Tachdjian MO.** Radiografía y otros estudios diagnósticos. En: Tachdjian MO, ed. *Ortopedia Pediátrica*. 2.ª ed. México DF: Nueva Editorial Interamericana, 1994:65-74.
8. **Tachdjian MO.** Luxación del codo. En: Tachdjian MO, ed. *Ortopedia pediátrica*. 2.ª ed. México DE: Nueva Editorial Interamericana, 1994:359-372.
9. **Watson J.** Traumatismos del codo. En: Wilson JN, Watson .I, eds. *Fracturas y heridas articulares*. 3ª ed. Barcelona: Salvat editores, 1980:585-642,
10. **Biga N, Thomine JM.** La luxation trans-olécrânienne du conde. *Rev Chir Orthop* 1964;00:557-567.
11. **Jornel .I, Guillen Montenegro J, Magullo JA.** Luxación anterior pura de codo. A propósito de un caso personal. *Rev Ortop Traum* 1977;21:503-508.
12. **Rüster D.** Vordere ellenbogenluxation. *Zbl Chir* 1974;99:1433-1446.
13. **Blatz D.I.** Anterior dislocation of the elbow. Findings in a case of Ehlers-Danlos syndrome. *Orthop Rev* 1981;10:129-131.
14. **Cohn I.** Forward dislocation of both bones of the forearm at the elbow. *Sur Gynecol Obstet* 1922;35:776-783.
15. **Osborne C, Cotteril P.** Recurrent dislocation of the elbow. *J Bone Joint Surg* 1966;48B:340-346.
16. **Rockwood CA, Green DP.** *Fractures*. Vol 1. Philadelphia: JP Lippincotl Co, 1975:527-540.
17. **Oury JH, Roe RD, Laning RC.** A case of bilateral anterior dislocations of the elbow. *J Trauma* 1972;12:170-173.