

Condrosarcoma en pie

F. COLLADO TORRES, F. J. TORRES BARROSO y R ZAMORA NAVAS

*Servicio de Cirugía Ortopédica y Traumatología.
Hospital General Básico de la Axarquía SAS. Vélez-Málaga (Málaga).*

Resumen.—El condrosarcoma óseo en el pie es una lesión muy rara. Se presenta 1 caso de bajo grado de malignidad histológico y primario en su origen, que afecta al primer radio, tratado mediante resección amplia y sin signos de recidiva a los 3 años y medio de evolución.

METATARSAL CHONDROSARCOMA

Summary.—Bone chondrosarcoma very rarely affects the foot. We report a case of primary bone chondrosarcoma with low grade malignancy involving the first metatarsal bone. Tumor was treated by wide resection. Three and half years later, there was not signs of recurrence.

INTRODUCCIÓN

El condrosarcoma es un tumor óseo maligno que se origina a partir de células cartilaginosas. En la mayoría de los casos afecta a individuos entre la tercera y sexta décadas de vida. La clínica suele ser dolor con o sin presencia de masa. Habitualmente se presenta en huesos grandes, pelvis, fémur, tibia y cintura escapular sobre todo, y de manera insólita afecta a huesos del pie (1-6). Presentamos un caso de esta excepcional localización, con una evolución favorable a los 3 años y medio de su resección.

CASO CLÍNICO

Mujer de 76 años de edad, revisada en nuestro hospital por cuadro intestinal inflamatorio crónico, sin otros antecedentes médicos de interés. Consultó por tumora- ción dolorosa en pie izquierdo aparecida 3 meses antes con crecimiento observado de forma rápida en el último mes. La enferma tenía un estado general bueno y no presentaba otros síntomas o signos.

En la exploración clínica del pie izquierdo se encontró una masa del tamaño de un huevo de paloma con aspecto exterior uniforme y que se situaba en cara medial de ante-

Correspondencia:

Dr. F. COLLADO TORRES
Servicio de Cirugía Ortopédica y Traumatología
Hospital General Básico de la Axarquía
Urbanización El Tomillar, s/n.
29700 Vélez-Málaga (Málaga)

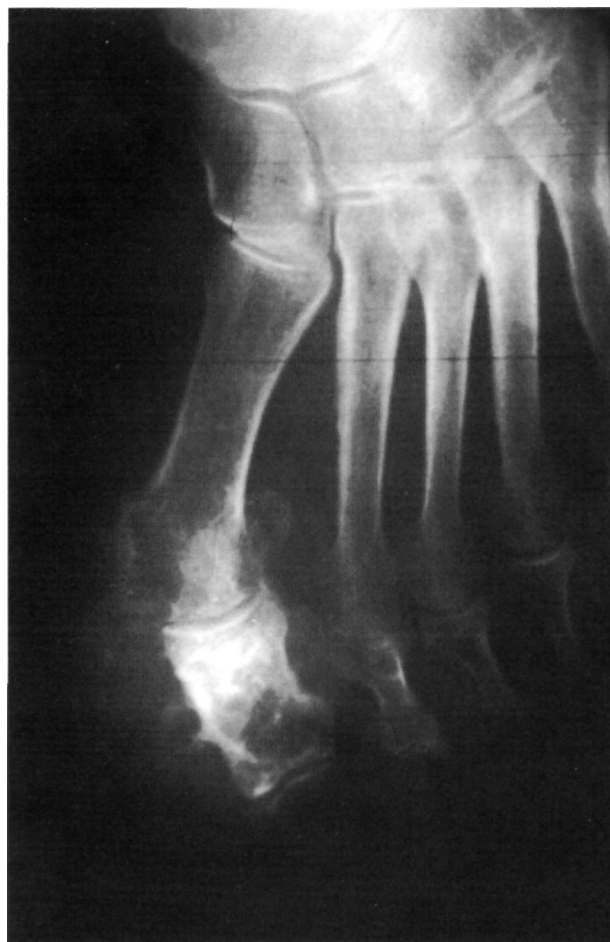

Figura 1. Lesión localizada en falange proximal del primer dedo. Expansión de corticales y calcificaciones.

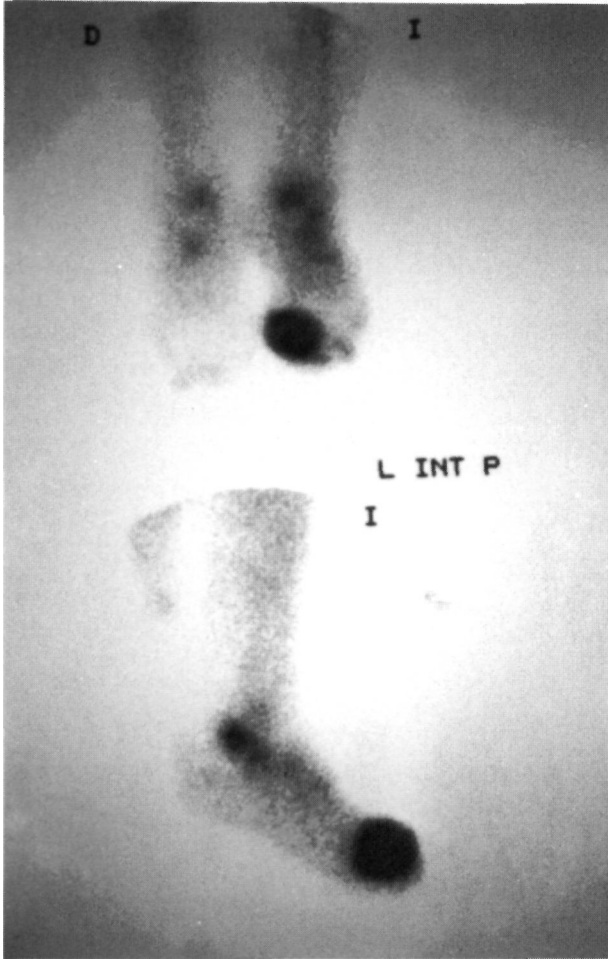


Figura 2. Gammagrafía ósea: Foco de hipercaptación de gran tamaño e intensidad del primer dedo del pie.

pié sobre dorso del primer radio. Discretamente dolorosa a la palpación, no móvil sobre planos profundos y con la piel que la cubría sin alteraciones tróficas: no había presencia de úlceras ni red venosa superficial. El resto del pie conservaba la apariencia anatómica normal, no existiendo edema; tam-

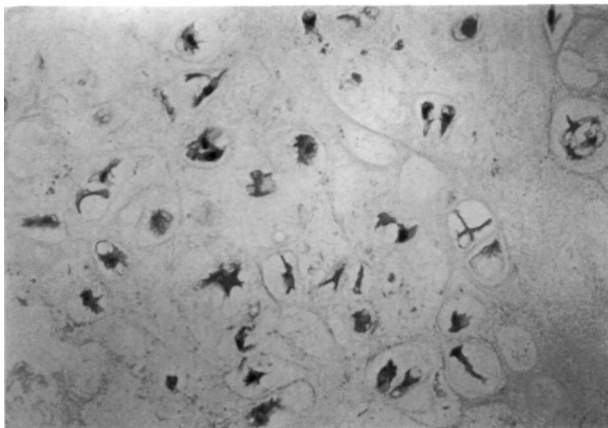


Figura 3. Microfotografía: Atipia celular, algunos condrocitos binucleados, osificación endondral (HE, 40x).

poco se constataron alteraciones neurovasculares periféricas en esa extremidad. No se palpaban adenopatías locales.

El estudio radiológico simple mostró lesión expansiva que adelgazaba las corticales sin llegar a romperlas de la falange proximal del primer dedo del pie con presencia de nodulos calcificados intramedulares (Fig. 1). La analítica convencional estaba dentro de los límites de la normalidad. Realizamos estudio de extensión mediante gammagrafía ósea, apareciendo un foco de hipercaptación de gran tamaño e intensidad en primer dedo del pie izquierdo, justo en la zona de la tumoración. Se informó que no existían otras zonas esqueléticas de captación similar (Fig. 2).

Por punción-biopsia se obtuvieron varios cilindros de material que se sometieron a estudio histológico con el siguiente resultado: proliferación de condrocitos neoplásicos con discreta atipia nuclear, algunos binucleados, destacando sobre todo la mayor población celular sin tendencia a la agrupación en una matriz de fondo mixoide. focalmente osificación endondral (Fig. 3). Diagnóstico anatomopatológico: *condrosarcoma* bien diferenciado de baja malignidad histológica.

Practicamos exéresis local amplia de la lesión extirpando toda la zona tumoral, que está bien delimitada, y

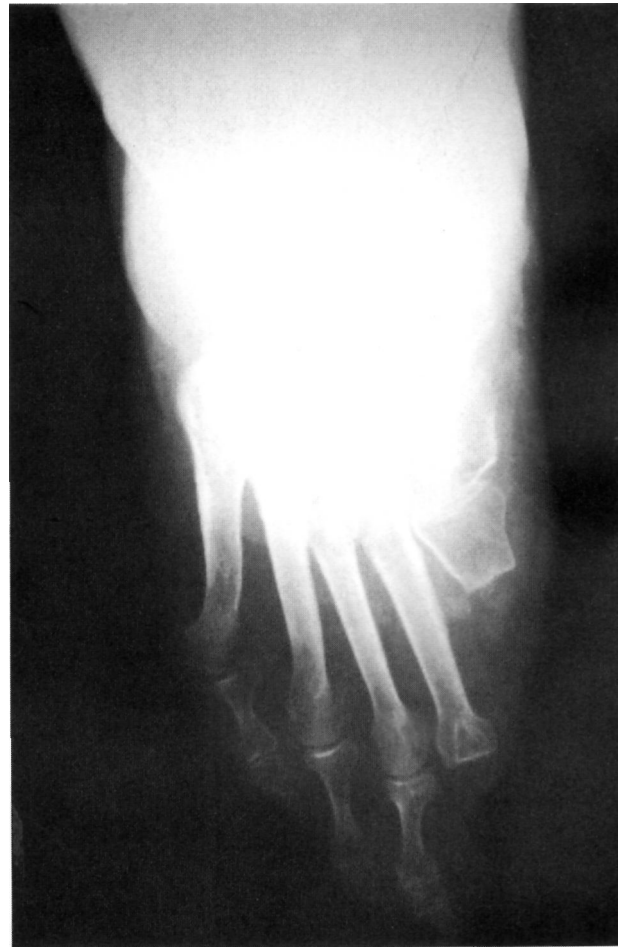

Figura 4. Imagen radiológica del pie 3 años y medio después de la cirugía.

estableciéndose una zona de seguridad con resección a nivel del tercio proximal del primer metatarsiano y cabeza del segundo. Se adaptó una ortesis a medida para rellenar el defecto tras la extirpación quirúrgica, pero la enferma no la toleró y caminaba sin ella realizando su vida previa sin especiales molestias.

Tres años y medio después la enferma está asintomática, la exploración clínica de la zona quirúrgica del pie es completamente normal y el estudio radiológico (Fig. 4) no muestra signos de recidiva local en ese momento.

DISCUSIÓN

El condrosarcoma ocupa el tercer lugar en frecuencia de presentación entre los tumores primitivos malignos de hueso después del mieloma y del osteosarcoma. Es una lesión de adultos a partir de los 30 años. La localización en huesos cortos de manos y pies es muy rara, a diferencia de las lesiones benignas cartilaginosa como el encondroma. Con excepción del astrágalo y calcáneo, los condrosarcomas son relativamente raros en los huesos distales al tobillo (1). En series importantes como la de Dahlin, la localización en el pie representa sólo el 1% del total de condrosarcomas (2). En la literatura española reciente encontramos 3 casos en 2 publicaciones sobre condrosarcoma en esta ubicación. En una de ellas [Rivas Rodero et al. (3)] se presentan 2 casos, uno localizado en primer metatarsiano, catalogado como primario, y otro en tar-

so desarrollado sobre una encondromatosis múltiple. En la otra publicación se trata de 1 caso que afecta al segundo metatarsiano del pie [Navarro Martínez et al. (4)].

El estudio radiológico simple proporciona la información más útil para el diagnóstico sobre las calcificaciones, osificaciones y reacción perióstica. Radiológicamente la lesión se caracteriza por expansión de la medular del hueso, adelgazamiento de la cortical y las citadas calcificaciones, características de esta lesión; a veces puede haber masa de partes blandas (1, 5).

Desde el punto de vista histológico es difícil diferenciar entre encondroma benigno y condrosarcoma bien diferenciado de bajo grado de malignidad. Las muestras para biopsia deben ser de diferentes zonas del tumor debido a que los datos para la diferenciación histológica entre tumor cartilaginosa benigno y condrosarcoma se puede encontrar en zonas aisladas dentro de la masa tumoral (5).

Las lesiones de bajo grado de malignidad se tratan mediante resección con márgenes amplios (6). En la localización que se describe se realizó amputación del primer radio del pie a través del tercio proximal del metatarsiano. La revisión a los 3 años y medio no evidencia signos clínicos de recidiva local y la paciente se encuentra muy satisfecha realizando su vida sin limitaciones.

Bibliografía

1. Resnick D, Kyriakos M, Greenway GD. Tumors and tumor-like lesions of bone: imaging and pathology of specific lesions. In: Resnick D, Niwayama G. eds. *Diagnosis of bone and joint disorders*. Philadelphia: WB Saunders Company, 1988:3720-3730.
2. Dahlin DC. Condrosarcomas. In: Dahlin DC. de. *Tumores óseos*. Barcelona: Ed. Toray, SA, 1981:180-205.
3. Rivas Rodero S, Martorell Cebollada MA, Terradez Raro JJ, Mayayo Artal E, García Castell SJ, Mayol Belda MJ. Condrosarcoma primario de pie. *Her Esp Cir Osteoart* 1981;16:167-171.
4. Navarro Martínez N, Ruiz de Valdivia M, Vázquez Navarrete S. Chondrosarcoma metatarsiano. Aportación de un caso, *lisp Cir Osteoart* 1993;28:115-119.
5. Greenspan A. Tumors of cartilage origin. *Orthop Clin North Am* 1989;20:347-366.
6. Enneking WF. Cartilaginous lesions in bone - chondrosarcoma. In: Enneking WF, ed. *Musculoskeletal tumor surgery*. New York: Churchill Livingstone, 1983:939-997.