

Técnica de Imhäuser en el pie zambo

Resultados a medio y largo plazo

C. FERNÁNDEZ GUTIÉRREZ, D. NUÑEZ BATALLA. J. PENA VÁZQUEZ. S. ANTUÑA ANTUÑA,
J. GONZÁLEZ MÉNDEZ, P. LÓPEZ FERNÁNDEZ y J. PAZ JIMÉNEZ

Servicio de Cirugía Ortopédica y Traumatología I. Hospital Central de Asturias. Oviedo.

Resumen.—Se revisan un total de 60 pies con equinovaro congénito pertenecientes a 48 pacientes, todos con un seguimiento superior a 5 años. En todos los casos se realizó un tratamiento combinado: ortopédico (manipulaciones y enyesados desde el nacimiento) y quirúrgico (correcciones según el método de Imhäuser modificado). Se valoró morfológica, funcional y radiográficamente cada caso. En la valoración global sólo 1 caso fue considerado malo, 13 regulares (21,6%), 6 por pies planos valgus, 3 por pronato de antepié y 4 por adducto de antepié, y 12 buenos (20%), aunque presentaban alguna alteración morfológica o funcional mínima, y 34 excelentes (56,6%). Se concluye que: 1) la técnica de Imhäuser ofrece en este trabajo el 77% de excelentes y buenos resultados; 2) el 2.º y 3.º se pueden resumir en uno solo, el hemitrasplante del tibial anterior, y 3) los resultados clínicos, morfológicos y funcionales son superiores a los radiográficos.

MODIFIED IMHÄUSER TECHNIQUE FOR CLUB-FOOT. LONG TERM RESULTS

Summary.—We checked 42 patients with club-feet (60 feet), all of them with follow-up over 5 years. All the patients received a mixed treatment: orthopaedic (manipulation and plastering) and surgical (Imhäuser technique modified). We evaluated morphological, functional and radiographic parameters. In the overall evaluation only one of the cases was considered bad result; 13 (21.6%) fair results, 6 with valgus flat feet, 3 with pronatus forefoot and 4 with adductus forefoot; 12 (20%) good results, with a minimal morphologic or functional alterations; 34 (56.6%) were excellent results. Conclusions: 1) Imhäuser technic had 77% of good or excellent results in this work; 2) the second and third Imhäuser surgical times can be summarized in only one: the external hemitrasplant of the tibial anterior tendon, and 3) clinics, morphologics and functional results are better than radiographics results.

INTRODUCCIÓN

El pie equinovaro congénito es probablemente la deformidad congenita más común del pie. Ocurre con una frecuencia aproximada de 1 por 1.000 recién nacidos vivos (1-3).

Existen pinturas y momias que revelan el conocimiento del pie zambo ya en el antiguo Egipto (4). Arqueólogos descubrieron que en México los aztecas conocían y trataban el pie zambo con férulas hechas con hojas de cactus (5). No obstante, fue Hipócrates quien hace 3.000 años describía la mal-

formación como un pie equino, varo, supinato y adductus, proponiendo las manipulaciones y los vendajes como tratamiento efectivo (6, 7). Llamó al pie zambo «killopodie» y lo trataba con una bota de cuero con suela de plomo.

La descripción del pie zambo incluye 4 deformidades: equino, varo, aducto y cavo (8).

En cuanto al tratamiento, la postura adoptada actualmente por la mayoría de los autores incluye el tratamiento ortopédico precoz con manipulaciones e inmovilización (9), seguido en casi la totalidad de los casos de alargamiento del tendón de Aquiles (10, 11) o liberación posteromedial (12-14).

Se realizan otros gestos quirúrgicos sólo cuando el tratamiento anterior fracasa o no logra corregir

Correspondencia:

Dr. DANIEL NUÑEZ BATALLA
Asensio Bretones, 46, 7.º A
33009 Oviedo

Tabla I: Principales técnicas quirúrgicas utilizadas en el tratamiento del pie equinovaro congénita*Sobre partes blandas*

- Alargamientos tendinosos:
 - Tríceps.
 - Tibial posterior.
 - Flexor del hallux.
 - Flexores de los dedos.
- Capsulotomía posterior e interna:
 - Capsulotomía posterior del tobillo y/o subastragalina.
 - Ligamento tibioperoneo posterior.
 - Inserción posterior ligamento deltoideo.
 - Ligamento tibioescafoideo.
 - Ligamento astragaloescafoideo.
 - Ligamento calcaneoescafoideo.
 - Ligamento deltoideo.
 - Cápsula escafoideocuneiforme.
- Capsulotomía anterior (tarsometatarsiana).
- Disección plantar.
- Transposición de tendones:
 - Tibial anterior al centro o borde lateral.
 - Tríceps a borde externo del calcáneo.
 - Tibial posterior.

Sobre estructuras óseas

- Acortamiento de la columna lateral del pie:
 - Osteotomía del calcáneo.
 - Artrodesis calcaneocuboidea.
 - Resección segmento del calcáneo.
 - Despongialización del cuboides.
 - Osteotomía del cuboides.
- Osteotomía medial del calcáneo posterior (cuña de base interna).
- Osteotomía de metatarsianos (diáfisis, base).
- Osteotomía desrotadora tibial.
- Triple artrodesis (calcaneoastragalina, calcaneocuboidea y astragaloescafoidea).

todas las deformidades. Las técnicas quirúrgicas más frecuentemente utilizadas se recogen en la Tabla I (15).

No obstante, existen autores (1, 11, 15-17) que publican resultados excelentes sólo con el tratamiento conservador.

Nosotros seguimos desde 1977 los criterios del profesor Imhäuser (18-21) en el tratamiento quirúrgico del pie zambo. Pretendemos en esta revisión valorar los resultados obtenidos con esta técnica, tanto en su forma original como en su forma modificada.

MATERIAL Y MÉTODOS

Se recogieron un total de 96 pies con equinovaro congénito pertenecientes a 62 pacientes tratados en nuestro centro entre 1977 y 1991 con la técnica de Imhäuser original o bien modificada. De los 96 pies sólo pudieron ser revisados 60 pertenecientes a 48 pacientes, 36 unilatera-

les y 12 bilaterales. El tiempo medio de seguimiento fue de 8 años (2-15 años); 34 pacientes eran varones (70%) y 14 mujeres (30%).

En todos se había realizado previamente un tratamiento conservador con maniobras suaves y progresivas para corregir el aducto, supino y el varo, manteniendo la reducción inmovilizada con vendaje de yeso. Nunca intentamos corregir forzosamente el equino, pues estamos de acuerdo con Lelièvre (22) y Viladot (23) en que cierto grado de equinismo favorece la corrección del aducto del antepié; además evitamos provocar un pie con deformidad en mecedora.

A los 4 meses de edad habremos conseguido transformar en la mayoría de los casos un pie, equinovaro aducto en un pie equino, pasando a corregir este componente quirúrgicamente.

La técnica de Imhäuser original (18-21) se realiza en 3 tiempos:

— *Primer tiempo.* A los 4 meses de edad. Por incisión longitudinal posterior e interna en tercio distal de la pantorrilla se alarga el tendón de Aquiles en «Z»; con sección distal interna se realiza capsulotomía posterior de la articulación tibioastragalina. Utilizamos el aparato de Schede, estribo y aguja de Kirschner para dosificar con precisión el alargamiento del tendón de Aquiles. Se flexiona dorsalmente «en bloque» a 85° del pie, suturando el tendón de Aquiles a demanda.

Inmovilizarnos con yeso inguinopédico acolchado con la rodilla flexionada a 90°, tobillo a 85°, pie en rotación externa, abducción y pronación ligera, dedos en flexión dorsal y ligero valgo de talón.

A las 4 semanas se extrae la aguja de Kirschner y el estribo, que inicialmente se incluyó en el yeso, colocando un yeso similar otras 4 semanas más seguido de una férula. Tras el inicio de la marcha usamos zapatos antivaro diurnos y férula sural nocturna.

— *Segundo tiempo.* Lo realizábamos al año de edad, y consistía en la transposición externa del tibial anterior a la base del quinto metatarsiano (24).

— *Tercer tiempo.* Reimplantación del tendón tibial anterior a su posición original cuando considerábamos que había cumplido su misión u ocurriera sobrecorrección en valgo.

Desde hace 5 años resumimos el segundo y tercer tiempo en uno solo, el hemitrasplante externo del tendón tibial anterior, que evita, por tanto, el tercer tiempo de Imhäuser. No forzamos su reinsertión en la base del quinto metatarsiano, pues consideramos suficiente su transposición a la tercera cuña.

El tratamiento quirúrgico realizado se resume en la Tabla II.

Se realiza una valoración clínica, funcional y radiográfica considerando diferentes parámetros (Tablas III, IV y V).

Tabla II: Tratamiento quirúrgico realizado en nuestra serie

| Tratamiento quirúrgico | N.º de casos | % |
|--|--------------|-----|
| Primer tiempo de Imhäuser | 60 | 100 |
| Segundo tiempo de Imhäuser | 25 | 42 |
| Tercer tiempo de Imhäuser | 20 | 33 |
| Liberación interna | 21 | 35 |
| Fasciotomía plantar | 8 | 13 |
| Osteotomía metatarsianos | 4 | 7 |
| Liberación adherencias tibial anterior | 1 | 2 |
| Realargamiento tendón de Aquiles | 1 | 2 |

En la valoración global clasificamos los resultados en excelentes, buenos, regulares y malos, ajustándose a los criterios que se recogen en la Tabla VE

RESULTADOS

Globalmente, los resultados son excelentes en el 56,6% de los casos y buenos en el 20%. El 21,6% se consideran regulares y sólo 1 caso (1,6%) se considera malo por equinismo persistente (Tabla VII).

Los resultados clínicos, funcionales y radiográficos se detallan en las tablas III, IV y V.

DISCUSIÓN

Clínicamente (Tabla III), el 77% de los casos (46 pies) presentó retropié recto o con valgovo mínimo. Ocho pies (13%) presentaron un valgo mayor de 12° y 5 (8%) un varo mayor de 5°. Se observa 1 caso de equinismo que precisó nuevo alargamiento de tendón de Aquiles.

Ninguno de los antepiés presentó supinato y sólo hubo 3 pies con prono por hipercorección, ocurridos con la técnica original de Imhäuser. Desde que realizamos el hemitrasplante externo del tendón tibial anterior no apareció ningún caso de prono. Catorce pies (23%) presentaron aducto de antepié, cifra similar a la de otros autores (12, 25); 9 de ellos en grado mínimo y 5 ya de forma más importante. Cuatro de estos 5 se reintervinieron y 1 se trató con zapato de horma invertida.

El aducto, al igual que otras series (10, 13, 25, 26), es la deformidad residual más frecuente; pensamos que no son recidivas, sino insuficiente retención en el yeso.

La huella plantar fue normal en 52 pies (87%), 6 (10%) presentaron pie plano, 3 en grado III y 3 en grado II. Sólo 2 de los 3 casos de pie plano grado III precisaron tratamiento con plantillas orto-

Tabla III: Evaluación de los resultados clínicos obtenidos en nuestra serie

| | N.º | % |
|--|-----|-----|
| <i>Dolor</i> | | |
| — Ausente | 45 | 75 |
| — Sólo con estrés | 15 | 25 |
| — En vida ordinaria | 0 | 0 |
| <i>Retropié</i> | | |
| — Normal | 34 | 57 |
| — Varo 0-5° o valgo 7-12° | 12 | 20 |
| — Valgo > 12° | 8 | 13 |
| — Varo > 5° | 5 | 8 |
| — Equinismo persistente | 1 | 2 |
| <i>Antepié</i> | | |
| — Normal | 43 | 72 |
| — Adducción 0-10° | 9 | 15 |
| — Adducción > 10° | 5 | 8 |
| — Pronato | 3 | 5 |
| <i>Bóveda plantar (podoscopia-podograma)</i> | | |
| — Huella plantar normal | 52 | 87 |
| — Pie plano grado II | 3 | 5 |
| — Pie plano grado III | 3 | 5 |
| — Pie plano grado IV | 0 | 0 |
| — Pie cavo grado I | 2 | 3 |
| — Pie cavo grado II | 0 | 0 |
| <i>Diámetro de la pantorrilla (sólo en unilateral)</i> | | |
| — Igual en ambas | 0 | 0 |
| — Hasta 1 cm menor | 31 | 85 |
| — Más de 1 cm menor | 5 | 15 |
| <i>Dismetría de miembros inferiores (sólo en unilateral)</i> | | |
| — Acortamiento | 0 | 0 |
| — No | 36 | 100 |
| <i>Dismetría longitud del pie (sólo en unilateral)</i> | | |
| — Acortamiento | 36 | 100 |
| — No | 0 | 0 |
| <i>Rotación tibial interna</i> | | |
| — Sí | 0 | 0 |
| — No | 60 | 100 |
| <i>Calzado</i> | | |
| — Normal | 57 | 95 |
| — Plantillas ortopédicas | 3 | 5 |
| — Especial | 0 | 0 |
| <i>Marcha</i> | | |
| — Normal | 51 | 85 |
| — Anormal mínima | 9 | 15 |
| — Anormal grosera | 0 | 0 |

pédicas. Dos pies presentaron pie cavo grado I que no precisó tratamiento. A todos los pies planos se les había realizado liberación interna, por lo que creemos que se debe evitar en lo posible este gesto quirúrgico o ser muy meticuloso en su realización.

Tabla IV: Evaluación de los resultados funcionales obtenidos en nuestra serie

| Movilidad articular | N.º de casos | % |
|--|--------------|----|
| <i>Movilidad del tobillo</i> | | |
| — Función normal (flexoextensión normal) | 42 | 70 |
| — Tobillo a 90° (posición neutra) y flexión plantar normal | 17 | 28 |
| — Equinismo | 1 | 2 |
| <i>Movilidad subastragalina</i> | | |
| — Función normal | 41 | 69 |
| — Movilidad entre 10° y 20° | 19 | 31 |
| — Movilidad menor de 10° | 0 | 0 |

No existió ningún caso de disimetría significativa en los miembros inferiores, aunque en los 36 casos unilaterales fue constante el acortamiento del pie afecto (10,27).

No encontramos ningún caso de rotación interna tibial, posiblemente debido a la inmovilización en rotación externa del miembro, en contra de lo que se afirma con frecuencia en la literatura (1, 28).

Los músculos de la pantorrilla presentaron atrofia en la mayoría de los casos, aunque sólo en 5 (15%) de forma importante.

Tabla V: Evaluación de los resultados radiográficos obtenidos en nuestra serie

| | N.º | % |
|--|-----|----|
| <i>Radiografía dorsoplantar (en carga)</i> | | |
| — Angulo astragalocalcáneo | | |
| • Normal (20-40°) | 41 | 68 |
| • < 20° (varo) | 5 | 8 |
| • > 40° (valgo) | 14 | 24 |
| — Angulo astrágalo-primer metatarsiano | | |
| • Normal (0-20°) | 30 | 50 |
| • < 0° (abducto) | 2 | 3 |
| • > 20° (aducto) | 28 | 47 |
| <i>Radiografía lateral (en carga)</i> | | |
| — Angulo astragalocalcáneo | | |
| • Normal (35-50°) | 50 | 83 |
| • < 35° (equino) | 1 | 2 |
| • > 50° (talo) | 9 | 15 |
| — Angulo de Moreau-Costa-Bartani | | |
| • Normal (120-130°) | 42 | 70 |
| • < 120° (cavo) | 2 | 3 |
| • > 130° (plano) | 16 | 26 |
| <i>Otras alteraciones</i> | | |
| — Aplanamiento del cuerpo del astrágalo | 51 | 85 |
| — Escafoides acuñado y aplanado | 45 | 75 |

Tabla VI: Valoración global de los resultados*Excelente*

- No alteraciones clínicas, ni funcionales ni radiográficas, salvo discreto acortamiento del pie y/o del miembro inferior y/o disminución del diámetro de la pantorrilla menor de 1 cm.

Bueno

- Asintomático.
- Varo en retropie < 5° o valgo < 12°.
- Pie plano grado I.
- Movilidad del tobillo normal con movilidad de la subastragalina discretamente limitada (10-20°).
- Atrofia de la musculatura de la pantorrilla > 1 cm.

Regular

- Dolor sólo con el estrés.
- Aducto o pronato mínimo de antepié.
- Disimetría 1-2 cm. en miembros inferiores.
- Utilización de plantillas ortopédicas.
- Marcha anormal mínima.
- Movilidad del tobillo y subastragalina limitadas mínimamente.
- Radiografía dorsoplantar: Angulo astragalocalcáneo con alteraciones de hasta 15° sobre sus valores normales y ángulo astrágalo-primer metatarsiano con alteraciones de hasta 15°.
- Radiografía lateral: Angulo astragalocalcáneo con alteraciones de hasta 15° y ángulo de Moreau-Costa-Bartani con alteraciones de hasta 20°.

Malo

- Dolor en vida ordinaria.
- Varo clínico > de 5° o valgo > 12° o equinismo persistente.
- Aducto > 10° o pronato marcado.
- Pie plano grado IV o cavo grado II.
- Disimetría miembros inferiores > 2 cm.
- Rotación tibial interna.
- Utilización de calzado especial.
- Marcha groseramente anormal.
- Movilidad del tobillo y subastragalina muy limitada.
- Radiografía dorsoplantar: Angulo astragalocalcáneo con alteraciones mayores a 15°, ángulo astrágalo-primer metatarsiano con alteraciones mayores a 5°.
- Radiografía lateral: Angulo astragalocalcáneo con alteraciones > 15° y ángulo de Moreau-Costa-Bartani con alteraciones > 20°.

La marcha se consideró normal en 51 casos (85%), en 9 lo hacían con intrarrotación del pie (3 por aducto de antepié y 6 por mínima anteversión femoral) (2).

Tabla VII: Resultados globales

| | N.º de casos | % |
|------------|--------------|-------|
| Excelentes | 34 | 56,6 |
| Buenos | 12 | 20 |
| Regulares | 13 | 21,66 |
| Malo | 1 | 1,66 |

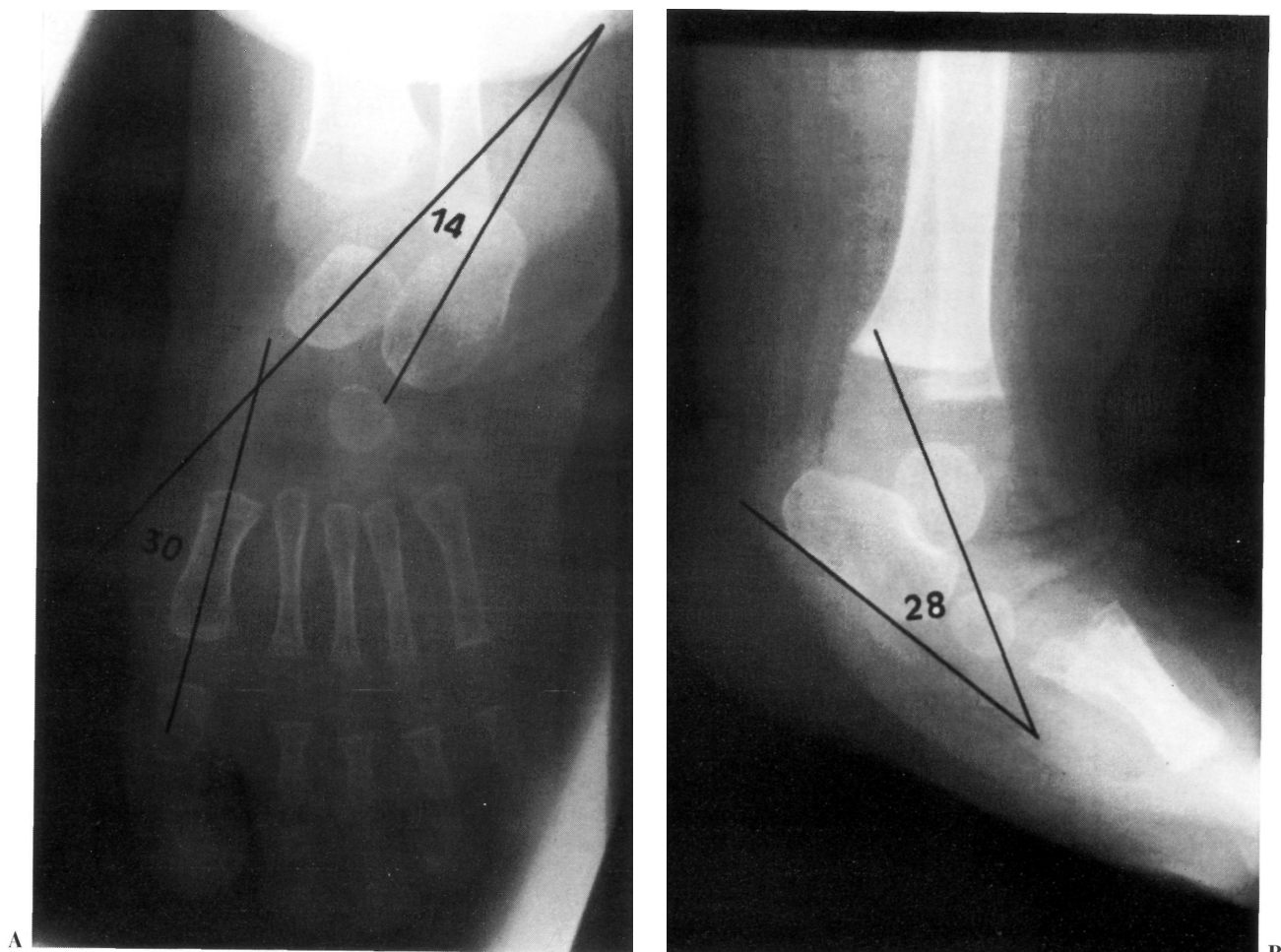


Figura 1. A y B: Imágenes preoperatorias en un niño de 1 año de edad. Obsérvese en la radiografía dorsoplantar el varo (ángulo astragalocalcáneo de 14°) y aducto (ángulo astrárgalo-primer metatarsiano de 30°), así como en la radiografía lateral el equinismo (ángulo astragalocalcáneo de 28°).

El calzado utilizado es el normal en 57 casos; 3 pies utilizan plantillas ortopédicas por pie plano grado III.

Sólo el 25% de los casos presentan dolor con el estrés, no presentándolo ninguno con la actividad de la vida diaria.

La movilidad articular del tobillo (Tabla IV) se consideró satisfactoria o normal en todos los casos, salvo en el caso de equinismo, que hubo de ser reintervenido.

Radiológicamente (Tabla V) 16 pies (26%) presentaron un ángulo de Moreau-Costa-Bartani mayor de 130° y 2 menor de 120° . Sólo 3 pies presentaron un ángulo superior a 145° , coincidiendo con los 3 pies planos grado III del podograma. Veintiocho casos (47%) presentaron aducto de antepié, con ángulo astrárgalo-primer metatarsiano mayor de 20° , niveles similares a otras publicaciones (10,

26, 29, 30). El ángulo astrárgalo-calcáneo de Kite fue valgo ($> 40^\circ$) en 14 casos (24%) y varo ($< 20^\circ$) en 5 (8%) (Figs. 1A, B, C, D y F).

Asimismo en 51 pies (85%) se observa aplanaamiento más o menos intenso del cuerpo astragalino y el escafoides está acuñado y aplanado en 45 casos (75%). Estas 2 últimas observaciones al menos actualmente no tienen ninguna significación clínica ni funcional.

En la valoración global de los resultados sólo 1 caso fue considerado como malo, pie que hubo de ser reintervenido por equinismo persistente. Trece pies (21,6%) se consideraron regulares, 3 por pronos de antepié, 4 por aducto con indicación quirúrgica y marcha en intrarrotación y 6 por pie plano grados II y III. El resto de los resultados (77%) se consideraron como excelentes y buenos, cifra en consonancia con otras publicaciones (12-14, 25-27, 30-32).

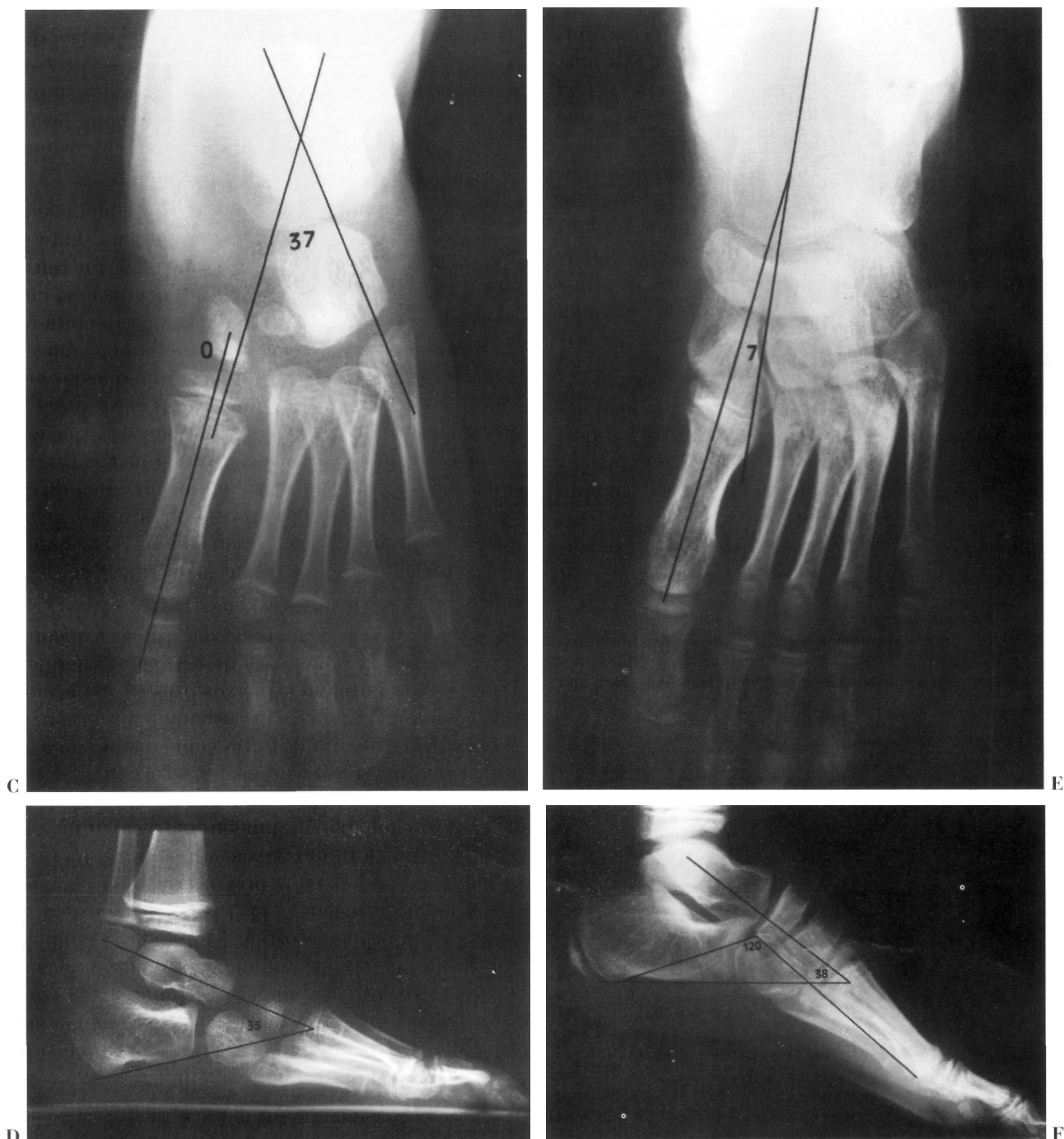


Figura 1. C y D: Mismo caso a los 5 años de edad, observando todos los ángulos dentro del rango de la normalidad. E y F: Mismo caso a los 9 años de edad; todos los ángulos se mantienen en la normalidad.

Coincidimos con la mayoría de las publicaciones (10, 26, 29, 30) al respecto que no hay correlación directa entre los resultados clínicos y radiológicos, pues múltiples pies con diferentes anomalías radiológicas presentaron excelentes resultados clínicos y funcionales (Fig. 2).

CONCLUSIONES

1. La técnica de Imhäuser presenta en nuestro trabajo un 77% de excelentes y buenos resultados en el tratamiento quirúrgico del pie equinovaro congénito, aunque en la mayoría de los casos sólo precisaran su primer tiempo.

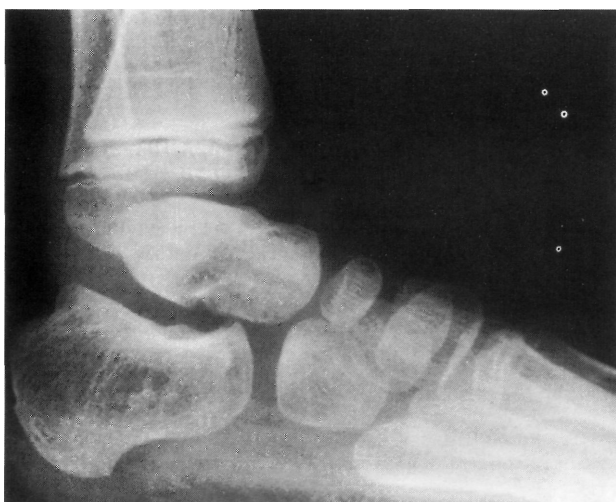

Figura 2. Radiografía lateral en la que se aprecia un aplanamiento de la cúpula del astrágalo.

2. Nosotros resumimos el segundo y tercer tiempo de la técnica original de Imhäuser en uno solo: el hemitrasplante externo del tibial anterior.

3. Un buen tratamiento ortopédico previo a la cirugía evitará la frecuente deformidad residual en

Tabla VIII: Resultados obtenidos y técnica quirúrgica utilizada por diferentes autores

| Autores y año | Técnica | Excelente y buen resultado (%) |
|------------------------------|---|--------------------------------|
| Garceau, 1972 (29) | Transporte externo tibial anterior | 79 |
| Turco, 1979 (12) | RPM | 84 |
| Simons, 1985 (25) | RPM-L | 72 |
| García-Suárez, 1986 (10) | RPM | 80,7 |
| Franke, 1988 (32) | RPM-L | 94 |
| DeRosa, 1986 (31) | RPM-L | 95 |
| Fernández Palazzi, 1993 (27) | Tenotomía Aquiles + fasciotomía plantar | 78 |
| Jaglan, 1993 (13) | RPM | 90 |
| Lehman, 1993 (14) | RPM | 93 |
| H. C. Asturias, 1995 | Imhäuser | 77 |

RPM: Liberación posteromedial. RPM-L: Liberación posteromedial y lateral.

supinato de antepié, evitando así la realización de la liberación interna, que en nuestra serie condiciona con frecuencia pie plano.

4. Los resultados clínicos, morfológicos y funcionales son superiores a los radiológicos.

Bibliografía

1. **Beaty JH.** Malformaciones congénitas de la extremidad inferior. En: Crenshaw AH, ed. *Campbell cirugía ortopédica*, 8.^a ed. Buenos Aires: Ed. Médica Panamericana, S. A., 1993:1943-2086.
2. **Lovell WW, Price CT, Meeham PL.** El pie. En: Lovell-Winter. *Ortopedia pediátrica*, 2.^a ed. Buenos Aires: Ed. Médica Panamericana, S. A., 1991:894-976.
3. **Martínez-Frías ML, Careijo A.** Estudio epidemiológico del pie zambo en España. En: Epeldegui T, ed. *Conceptos y controversias sobre el pie zambo*. Madrid: A. Madrid Vicente Ed., 1993:36-42.
4. **Hamada, Rida.** Orthopaedics and orthopaedic diseases in ancient and modern Egypt. *Clin Orthop* 1972;89:253-268.
5. **Díaz-Faes J.** Historia y arte de la literatura del pie zambo. En: Epeldegui T, ed. *Conceptos y controversias sobre el pie zambo*. Madrid: A. Madrid Vicente Ed., 1993:26-35.
6. **Hipocrates on Joints** (traducción al inglés de Withingtob ET). Cambridge: Harvard University Press, 1944. Llipocrates writings, great book. F western word. Enciclopedia británica, 1952:10-127.
7. **Pérez-Cuadrado F.** *Pies zambos congénitos y adquiridos*. Madrid: Lb. Med. R. Arena, 1930.
8. **Epeldegui T.** Reflexiones sobre la valoración de los resultados en el tratamiento del pie zambo. En: Epeldegui T, ed. *Conceptos y controversias sobre el pie zambo*. Madrid: A. Madrid Vicente Ed., 1993:268-273.
9. **Kite JH.** Principles involved in treatment of club-foot. *J Bone Joint Surg* 1939;21A:595-603.
10. **García Suárez G, García García FJ.** Pie equino varo congénito idiopático: tratamiento y resultados. *Rev Ortop Traum* 1989;33IB:490-497.
11. **Ghali NN, Smith RB, Clayden AD, Silk FF.** The result of pantalar reduction in the management of congenital talipes equinovarus. *J Bone Joint Surg* 1983;67B:588-593.
12. **Turco VJ.** Resistant congenital clubfoot one stage posteromedial release with internal fixation. A follow-up report of fifteen year experience. *J Bone Joint Surg* 1979;61A:805-814.
13. **Jaglan SS, Crawford AH, McDougall P.** Results of operative treatment for congenital idiopathic clubfoot. En: Epeldegui T, ed. *Conceptos y controversias sobre el pie zambo*. Madrid: A. Madrid Vicente Ed., 1993:172-177.
14. **Lehman WB, Atar D, Grant AD, Strongwater AH.** Revision surgery in clubfeet. En: Epeldegui T, ed. *Conceptos y controversias sobre el pie zambo*. Madrid: A. Madrid Vicente Ed., 1993:287-293.
15. **Ferrer Torrela, M.** Tratamiento quirúrgico del pie equinovaro congénito. En: Epeldegui T, ed. *Conceptos y controversias sobre el pie zambo*. Madrid: A. Madrid Vicente Ed., 1993:135-137.
16. **Ponseti IV, Campos J.** Observations on pathogenesis and treatment of congenital club-foot. *Clin Orthop* 1972;84:50-60.
17. **Kite JH.** Nonoperative treatment of congenital clubfoot. *Clin Orthop* 1972;84:29-38.
18. **Imhäuser G.** Die fruhbenhandlung des angeborenen muskulären klümpfusses. *Monatsschr Kinderherkd* 1969;117:645-648.
19. **Imhäuser G.** Die operative behandlung des angeborenen klümpfusses im säogling-sspielund shulalter. *Medizinische Orthopädie Technic* 1974;94:141-149.
20. **Imhäuser G.** *The idiopathic club-foot and its treatment*. Stuttgart, New York: Verlag GT, 1986.

21. **Vázquez. Acebal, Varela, Cuyas.** Nuestra experiencia con los métodos del profesor Imhäuser en el pie equinovaro. *Rev Esp Osteoart* 1980;4:561-574.
22. **Lelievre j.** *Patología del pie.* Barcelona: Editorial Toray Masson, S. A., 1982:137-195.
23. **Viladot Perice A.** *Diez lecciones sobre patología del pie.* Barcelona: Ed. Masson, S. A., 1984:11-31.
24. **Garceau GJ.** Anterior tibial tendon transfer for recurrent club-foot. *Clin Orthop* 1972;84:61-65.
25. **Simons GW.** Complete subtalar release in clubfeet: part I, preliminary report. *J Bone Joint Surg* 1985;67A:1044-1055.
26. **Lowe LW, Hannon MA.** Residual adduction of the forefoot in treated congenital clubfoot. *J Bone Joint Surg* 1973;55B:809-814.
27. **Fernández-Palazzi F. Vargas Muñoz C, Roberto Sadi P.** Tenotomías subcutáneas en el tratamiento del pie equinovaro congénita en la lactancia. En: Epeldegui T, ed. *Conceptos y controversias sobre el pie zambo.* Madrid: A. Madrid Vicente Ed., 1993:138-142.
28. **Sell LS.** Tibial torsion accompanying congenital club-foot. *J Bone Joint Surg* 1941;23A:561-569.
29. **Main BJ. Crider RJ.** An analysis of residual deformity in clubfeet submitted to early operation. *J Bone Joint Surg* 1978; 60B:536-544.
30. **George WS.** Radiographic evaluation of the clubfoot. En: Epeldegui T, ed. *Conceptos y controversias sobre el pie zambo.* Madrid: A. Madrid Vicente Ed., 1993:101-106.
31. **DeRosa GP, Steppo D.** Results of posteromedial release for the resistant club-foot. *J Pediatr Orthop* 1986;6:590-596.
32. **Franke J, Hein G.** Our experience with the early operative treatment of congenital club-foot. *J Pediatr Orthop* 1988;8:26-30.