

Rev Esp Cir Osteoart 1996; 31: 239-243

Luxación acromioclavicular

Resultados del tratamiento con cerclaje alámbrico sobre agujas de Kirschner

J. SEGURA, A. LACLERIGA, J. ALBAREDA y F. SERAL

Servicio de Traumatología y Cirugía Ortopédica. Hospital Clínico Universitario Lozano Blesa. Departamento de Cirugía. Facultad de Medicina. Universidad de Zaragoza.

Resumen.—Hemos revisado retrospectivamente 44 pacientes (38 años de edad media) de un total de 57 con luxación acromioclavicular tipo III de Allman intervenidos con la técnica de Phe-mister modificada desde 1975 hasta 1992. Han sido evaluados desde el punto de vista funcional (escala de Imatani), radiológico, resultado estético, valoración subjetiva del paciente, así como sus complicaciones. La media de seguimiento es de 6 años y medio (rango: 2-17 años). El resultado ha sido excelente en el 89%, bueno en el 9 y malo en el 2. La reducción ha sido anatómica en el 75%. El 91% no presentaron bultoma residual. Subjetivamente el 75% estaban muy contentos o contentos. Las complicaciones más frecuentes han sido la infección superficial y las derivadas del material. Consideramos esta técnica una buena alternativa cuando decidamos realizar tratamiento quirúrgico de estas lesiones. Se debe restringir la movilidad del hombro hasta la retirada del material de osteosíntesis.

ACROMIOCLAVICULAR DISLOCATION TREATED BY A MODIFIED PHEMISTER'S TECHNIQUE

Summary.—A series of 44 out of 57 patients with Allman grade III acromioclavicular dislocation operated on from 1975 to 1992 by a modified Phe-mister technique was studied. Mean age was 38 years. Functional Imatani scale, radiological and aesthetic results, and own patients opinion were considered to evaluate this procedure. Average follow-up was 6 years (range: 2-17 years). Results were considered excellent in 89%, good in 9% and poor in 2%. Anatomical reduction was achieved in 75%. In 91% of cases no clavicular protrusion was observed. A total of 75% were satisfied or very satisfied with their result. Superficial infection and implant failure were found to be the main complications. This technique can be a good procedure when a surgical treatment is considered. Shoulder function must be restricted until the implants have been removed.

INTRODUCCIÓN

La luxación de la articulación acromioclavicular (AC) presenta una frecuencia de 3-4/100.000 habitantes y año (1), siendo su planteamiento terapéutico debatido en la actualidad.

Allman (2) la clasifica en 3 grados en dependencia del tipo de lesión de los ligamentos. El gra-

do III de Allman supone teóricamente la rotura de los ligamentos coracoclaviculares; sin embargo, la luxación completa de la AC es posible sin su rotura total (3, 6).

Existe acuerdo en el tratamiento conservador en los grados I y II (7, 8), pero existen grandes controversias en el tratamiento de las lesiones grado III (8, 9). Diversos autores han obtenido buenos resultados mediante tratamiento conservador (1, 6, 10, 11, 12), pero otros recomiendan la cirugía, especialmente en pacientes activos y jóvenes (13-17), habiéndose propuesto diversas técnicas.

Ante esto nos hemos propuesto como objetivo el evaluar el tratamiento de la luxación AC grado III

Correspondencia:

Dr. JULIAN SEGURA MATA
Servicio de Traumatología y Cirugía Ortopédica
Hospital Clínico Universitario Lozano Blesa
Avda. San Juan Bosco, 15
50009 Zaragoza

mediante reducción abierta y estabilización con cerclaje alámbrico sobre 2 agujas de Kirschner.

MATERIAL Y MÉTODOS

Hemos realizado un estudio retrospectivo de los pacientes intervenidos en nuestro Servicio por luxación AC grado III con la técnica de Phemister modificada (18) desde 1975 hasta 1992.

Hemos considerado la luxación AC de grado III cuando en la radiografía inicial de la lesión el extremo de la clavícula se elevaba al menos el 75% de la anchura de la superficie articular del acromion (1, 9, 19) o cuando la distancia entre la apófisis coracoides y la superficie inferior de la clavícula era mayor de 11 mm. (20-22). En caso de duda el diagnóstico se confirmó mediante radiografía de estrés con 5 kg. de carga en cada mano con los hombros en retropulsión (22).

La técnica quirúrgica empleada ha sido la reducción abierta previa resección del menisco y estabilización con 2 agujas de Kirschner no roscadas introducidas desde el acromion a la clavícula y cerclaje alámbrico en obenque, más sutura de los ligamentos coracoclaviculares (18). La intervención se ha realizado en los 7 primeros días tras la lesión, con una media de 2,6 días de demora. Todos los pacientes fueron inmovilizados mediante cabestrillo durante 3 semanas, comenzando en dicha fecha la actividad física controlada, retirando el material de osteosíntesis a partir de la sexta semana (6 semanas de media), permitiéndose entonces la actividad completa).

Han sido excluidos de la serie los pacientes menores de 18 años y los mayores de 65, así como los que presentaban traumatismo craneoencefálico, fracturas a nivel de la cintura escapular o antecedente patológico a este nivel.

Hallamos 57 casos, siendo citados para esta revisión de los cuales acudieron 44 (41 varones y 3 mujeres), que constituyen la serie de nuestro estudio. El seguimiento mínimo ha sido de 2 años y el medio de 6 años y 6 meses. El seguimiento máximo fue de 17 años. La edad media era de 38 años (rango de 18 a 64). siendo 24 del lado derecho y 20 del izquierdo.

El mecanismo de producción había sido: caída fortuita, en 11 casos; accidente de moto, en 10; accidente de coche, en 9; accidente deportivo, en 4; caída de bicicleta, en 4; accidente taurino, en 4, y 2 atropellos por automóvil.

Los 44 pacientes fueron examinados conjuntamente por 2 de los autores, siendo evaluados los resultados funcionales según la escala de Imatani (19). Esta escala concede al dolor 40 puntos, 30 a la función y fuerza y 30 a la movilidad, siendo el resultado excelente por encima de 90 puntos; bueno, entre 81 y 90; malo, entre 61 y 80, y muy malo, menor de 60. La movilidad se evaluó con un goniómetro y la fuerza comparándola con la extremidad contralateral (23, 24). Se valoró la influencia de la lesión en la actividad laboral y deportiva. Se realizó una valoración subjetiva del resultado por parte del paciente, dando a elegir entre muy contento, contento, indiferente,

insatisfecho y muy insatisfecho, preguntándoles por el motivo de su respuesta.

Hemos considerado como complicaciones la infección superficial y profunda y las derivadas del material de osteosíntesis como migración, rotura o ambas.

Las repercusiones estéticas se evaluaron considerando la cicatriz quirúrgica (queloide, hipertrófica y mínima) y el bultoma (inestético o inapreciable).

La evaluación radiológica se ha realizado sobre la radiografía de control en bipedestación de ambos hombros con 5 kg. de carga y los hombros en retropulsión (22) llevada a cabo en el momento de la revisión, valorando la calidad de reducción, los cambios postraumáticos y las osificaciones heterotópicas. Hemos considerado la reducción anatómica cuando liemos apreciado afrontamiento completo entre las superficies articulares del acromion y clavícula, subluxación si el desplazamiento de la clavícula era menor del 75% y luxación residual si era mayor del 75%. Las osificaciones heterotópicas las dividimos según Días (11) en menores si son pequeñas y aisladas y mayores si son completas.

RESULTADOS

Hemos encontrado en 4 casos integridad de los ligamentos coracoclaviculares.

Los resultados funcionales (Tabla I) han sido excelentes en 39 casos y solamente 1 de ellos malo. El resultado radiológico ha sido anatómico en 33 casos y en 40 el bultoma era inapreciable. Subjetivamente 39 pacientes estaban muy contentos o contentos y 5 insatisfechos.

Tabla I

	Número	%
<i>Resultados funcionales (Imatani)</i>		
— Excelente	39	89
— Bueno	4	9
— Malo	1	2
— Muy malo	0	0
<i>Resultado radiológico</i>		
— Anatómica (0 mm.)	33	75
— Subluxación (< 75%)	8	18
— Luxación residual (\geq 75%)	3	7
<i>Resultados estéticos</i>		
— Bultoma inestético	4	9
— Bultoma inapreciable	40	91
— Cicatriz queloide	4	9
— Cicatriz hipertrófica	11	25
— Cicatriz mínima	29	66
<i>Valoración subjetiva</i>		
— Muy contentos/contentos	33	75
— Indiferentes	6	14
— Insatisfechos	5	11
— Muy insatisfechos	0	0

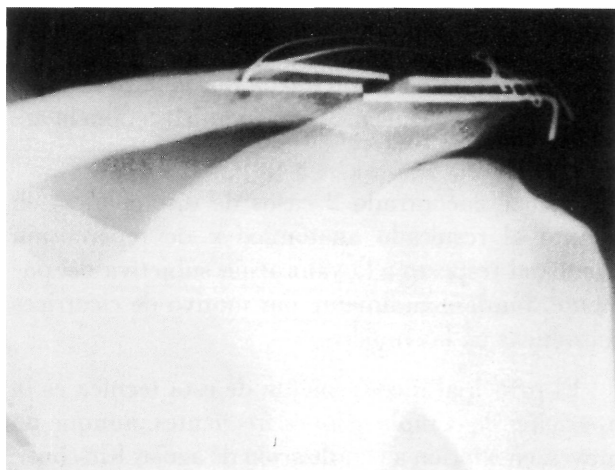


Figura 1. Caso de rotura y migración del material.

Como complicaciones postoperatorias se produjeron problemas con el material en 15 casos, de los cuales 5 desarrollaron infección superficial y 1 infección profunda. Se presentó otro caso de infección profunda sin relación con complicaciones del material.

Tuvimos 2 fracasos precoces de la osteosíntesis por una defectuosa colocación inicial de las agujas. Ambos fueron resueltos mediante un nuevo cerclaje. Además, durante la evolución en 10 casos observamos migración de las agujas, en 1 rotura y en 2 rotura y migración (Fig. 1).

En los casos de infección superficial y perforación de la piel por migración de las agujas de Kirschner, la retirada del material de osteosíntesis y el tratamiento antibiótico resolvieron el problema sin repercusión en el pronóstico funcional.

Cambios postraumáticos han aparecido en 9 casos, 1 de osteólisis clavicular distal, 1 de osteólisis en el trayecto de las agujas, 4 de reacción perióstica en relación con las agujas, 1 de fusión ósea AC y 2 de artrosis AC tardía. Excepto en los 2 casos de artrosis y en el de fusión ósea en los que los resultados funcionales fueron algo inferiores, en el resto no ha existido repercusión.

Calcificaciones heterotópicas han aparecido en 6 casos, 4 menores [1 en la zona de entrada de las agujas, 1 en los ligamentos coracoclaviculares (Fig. 2) y 2 en los ligamentos acromioclaviculares] y 2 mayores. En ningún caso hubo repercusión funcional.

DISCUSIÓN

Como otros autores hemos encontrado casos de luxación AC grado III con integridad de los ligamentos coracoclaviculares (3-6).

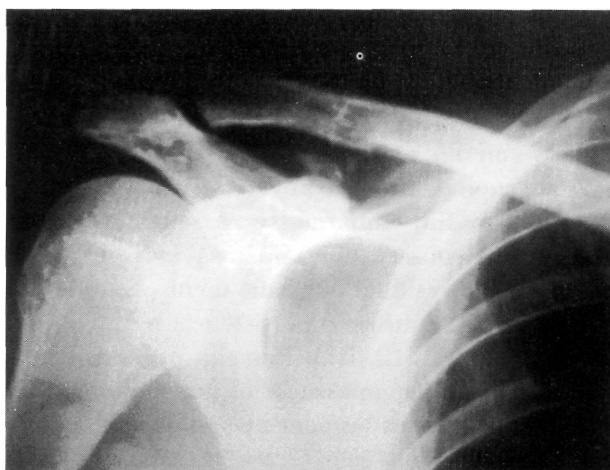


Figura 2. Calcificación menor coracoclavicular.

Nuestros resultados son satisfactorios, pero como en la mayoría de los trabajos de la literatura (1, 25-28) han aparecido una alta incidencia de complicaciones que podrían considerarse menores dada su no repercusión en el resultado final. Se han publicado tasas de dolor residual entre el 9 y el 28%, generalmente por complicaciones de la osteosíntesis (1, 26, 27), y tasas de recidiva de la deformidad del 9 al 11% tras la fijación coracoclavicular (25, 28) y del 5% tras la fijación acromioclavicular (1). Nuestros resultados son, pues, similares a los de otros autores.

Los resultados funcionales han sido favorables en el 88% de los casos, no existiendo relación en cuanto al grado de reducción radiológica obtenida, aunque todos los casos con reducción anatómica tuvieron excelentes resultados funcionales.

Los factores que han empeorado en nuestra serie el resultado funcional han sido la reintervención por fracaso del material y la infección profunda. Coincide en un mismo paciente una reintervención por fracaso precoz de la osteosíntesis y la infección profunda, siendo el único caso que presentó un resultado funcional malo, con abandono de su anterior trabajo y de su actividad deportiva.

Como otros autores (27, 29, 30) hemos encontrado que la artrosis acromioclavicular tardía, bien por dolor leve o por disfunción a largo plazo, ha repercutido, aunque en menor medida, en el resultado. Otros cambios postraumáticos y las calcificaciones heterotópicas no han tenido repercusiones funcionales (27). Además estas alteraciones postraumáticas de la acromioclavicular no son exclusivos del tratamiento quirúrgico y también aparecen tras el tratamiento conservador (26, 31, 32).

Larsen et al. 1986 (1) en un estudio prospectivo y aleatorio sobre 84 casos comparando el tratamiento quirúrgico y el conservador encontraron resultados clínicos similares entre ambos grupos, incluso con un período de rehabilitación menor para el grupo de tratamiento conservador y con un menor coste. Sin embargo, se ha señalado con el tratamiento conservador una tasa entre el 17 y 28% de dolor residual por daño meniscal, interposición de tejido fibroso o persistencia de la inestabilidad (1, 4, 7, 12, 31). Por ello pensamos que tampoco debe sistematizarse el tratamiento conservador para todos los pacientes, debiéndose considerar en personas con escasa actividad física y deportiva. Desde nuestro punto de vista sería importante conocer la efectividad del tratamiento quirúrgico diferido en los fracasos del tratamiento

conservador, va que esto quizá nos permitiera tomar una actitud menos agresiva en el momento inicial. Del mismo modo queda por valorar la efectividad de nuevas técnicas terapéuticas como la artroscopia.

Hemos encontrado 2 casos de discrepancia en cuanto al resultado anatómico y de repercusión funcional respecto a la valoración subjetiva del paciente, fundamentalmente por motivo de cicatrices inestéticas en las mujeres.

El principal inconveniente de esta técnica es la aparición de complicaciones frecuentes, aunque no graves, en relación a la utilización de agujas Kirschner. En el caso de emplear esta técnica debería restringirse la movilidad del hombro hasta la retirada del material de osteosíntesis.

Bibliografía

1. **Larsen E, Bjerg-Nielsen A, Christensen P.** Conservative or surgical treatment of acromioclavicular dislocation: a prospective, controlled, randomized study. *J Bone Joint Surg* 1986;68A:552-555.
2. **Allman FL Jr.** Fractures and ligamentous injuries of the clavicle and its articulation. *J Bone Joint Surg* 1967;49A:774-784.
3. **Fukuda K, Craig EV, An KN, Cofield RH, Chao EYS.** Biomechanical study of the ligamentous system of the acromioclavicular joint. *J Bone Joint Surg* 1986;68A:434-440.
4. **Horn JS.** The traumatic anatomy and treatment of acute acromioclavicular dislocation. *J Bone Joint Surg* 1954;36B:194-201.
5. **Rosenorn M, Pedersen EB.** A comparison between conservative and operative treatment of acute acromioclavicular dislocation. *Acta Orthop Scand* 1974;45:50-59.
6. **Urist MR.** Complete dislocations of the acromioclavicular joint: the nature of the traumatic lesion and effective methods of treatment with an analysis of forty-one cases. *J Bone Joint Surg* 1946;28:813-837.
7. **Kawabe N, Watanabe R, Sato M.** Treatment of complete acromioclavicular separation by coracoclavicular ligament transfer. *Clin Orthop* 1984;185:222-227.
8. **Post M.** Current concepts in the diagnosis and management of acromioclavicular dislocations. *Clin Orthop* 1985;200:234-247.
9. **Rockwood CA Jr.** Subluxations and dislocations about the shoulder. En: Rockwood CA Jr, Green DP, eds. *Fractures in adults*. 2nd ed. Philadelphia: JB Lippincott, 1984:1:722.
10. **Bjernerud H, Hovelius L, Thorling J.** Acromio-clavicular separations treated conservatively: a 5 year follow-up study. *Acta Orthop Scand* 1983;54:743-745.
11. **Dias JJ, Steingold RF, Richardson RA, Tesayohannes B, Gregg PJ.** The conservative treatment of acromioclavicular dislocation: review after five years. *J Bone Joint Surg* 1987;69B:719-722.
12. **Galpin RD, Hawkins RJ, Grainger RW.** A comparative analysis of operative versus nonoperative treatment of grade III acromioclavicular separations. *Clin Orthop* 1985;193:150-155.
13. **Dawe CJ.** Acromioclavicular joint injuries. *J Bone Joint Surg* 1980;62B:269.
14. **Dewijze M.** Le traitement des luxations acromio-claviculaires. *Acta Orthop Belg* 1979;45:282-298.
15. **Kennedy JC.** Complete dislocation of the acromioclavicular joint: 14 years later. *J Trauma* 1968;8:311-318.
16. **Kennedy JC, Cameron H.** Complete dislocation of the acromio-clavicular joint. *J Bone Joint Surg* 1954;36B:202-208.
17. **Wojtys EM, Nelson G.** Conservative treatment of grade III acromioclavicular dislocations. *Clin Orthop* 1991;268:112-119.
18. **La Velle DG.** Luxaciones agudas. En: Crenshaw AH, ed. *Campbell cirugía ortopédica*, 8.^a ed. Montevideo: Libermed Verlag, 1993:1269-1291.
19. **Imatani RJ, Hanlon JJ, Cady GW.** Acute, complete acromioclavicular separation. *J Bone Joint Surg* 1975;57A:328-332.
20. **Bearden JM, Hughston JC, Whatley GS.** Acromioclavicular dislocation: method of treatment. *J Sports Med* 1973;1:5-17.
21. **Shoji H, Roth C, Chuinard R.** Bone lock transfer of coracoacromial ligament in acromioclavicular injury. *Clin Orthop* 1986;208:272-277.
22. **Tossy JD, Mead NC, Sigmund HM.** Acromioclavicular separations: useful and practical classification for treatment. *Clin Orthop* 1963;28:111-119.
23. **Bannister GC, Wallace WA, Stableforth PC, Hutson MA.** The management of acute acromioclavicular dislocation: a randomised prospective controlled trial. *J Bone Joint Surg* 1989;71B:848-850.
24. **Berson BL, Gilbert MS, Green S.** Acromioclavicular dislocation: treatment by transfer of the conjoined tendon and distal end of the coracoid process to the clavicle. *Clin Orthop* 1978;135:157-164.
25. **Lancaster S, Horowitz M, Alonso J.** Complete acromioclavicular separations: a comparison of operative methods. *Clin Orthop* 1987;216:80-88.
26. **Lizaur A, Marco L, Cebrián R.** Acute dislocation of the acromioclavicular joint. Traumatic anatomy and the importance of deltoid and trapezius. *J Bone Joint Surg* 1994;76B:602-606.
27. **Taft TN, Wilson FC, Oglesby JW.** Dislocation of the acromioclavicular joint: and end-result study. *J Bone Joint Surg* 1987;69A:1045-1051.

28. **Tsou PM.** Percutaneous cannulated screw coracoclavicular fixation for acute acromioclavicular dislocations. *Clin Orthop* 1989;243:112-121.
29. **Lazcano MA, Anzel SIL Kelly PJ.** Complete dislocation and subluxation of the acromioclavicular joint: end results in seventy-three cases. *J Bone Joint Surg* 1961;43A:379-391.
30. **Smith MJ, Stewart MJ.** Acute acromioclavicular separations: a 20-year study. *Am J Sports Med* 1979;7:62-71.
31. **Jacobs B, Wade PA.** Acromioclavicular-joint injury: an end result study. *J Bone Joint Surg* 1966;48A:475-486.
32. **Weaver JK, Dunn HK.** Treatment of acromioclavicular injuries, especially complete acromioclavicular separation. *J Bone Joint Surg* 1972;54A:1187-1194.