

# Reconstrucción ósea acetabular con cotilos no cementados y aporte de aloinjerto en la artroplastia total de cadera

## Estudio de 35 casos

J. A. DE MIGUEL VIELBA, T. RUIZ VALDIVIESO, L. GARCIA FLOREZ, R. RODRIGUEZ LOPEZ, J. I. ALVAREZ POSADAS y M. M. SANCHEZ MARTEN

*Servicio de Cirugía Ortopédica y Traumatología. Hospital Universitario de Valladolid.*

**Resumen.**—Se han revisado 35 artroplastias realizadas en 29 pacientes portadores de algún tipo de defecto óseo en el cotilo por fallo de prótesis total de cadera. En el presente estudio incluimos sólo las reconstrucciones acetabulares efectuadas con implantes no cementados. La edad media fue de 60 años (29/79), siendo 19 mujeres y 10 varones. Clasificamos los defectos óseos siguiendo a D'Antonio en segmentarios, cavitarios y mixtos, y para la reparación de dichos defectos utilizamos aloinjerto criopreservado en todos los casos excepto uno, tratado con injerto liofilizado. Valoramos los resultados desde un punto de vista clínico, subjetivo y objetivo (escala de Harris). Desde un punto de vista radiológico se analizaron las migraciones del implante acetabular, la existencia de zonas de radiolucencia, las osificaciones periarticulares y la incorporación o no del injerto óseo utilizado. Desde el punto de vista clínico obtuvimos un 60% de resultados excelentes y buenos, frente a un 40% de regulares y malos. Desde cualquier punto de vista el índice de aflojamiento del componente acetabular fue mucho mayor que el que puede obtenerse con cotilos no defectuosos.

### ACETABULAR RECONSTRUCTION WITH NON-CEMENTED CUP IMPLANTS AND ALLOGRAFTS IN REVISION HIP ARTHROPLASTY. AN STUDY ON 35 CASES

**Summary.**—Thirty five revision hip arthroplasties performed in 29 patients with acetabular bone defects were reviewed. In this series we only include the acetabular reconstruction performed using non cemented acetabular implants. The mean age of the patients was 60 years (29-79), 19 were female and 10 male. We classified the acetabular bone defects according to D'Antonio, in segmentary, cavitary and combined. To repair these defects, we used criopreserved allograft, except one case in which a liofilized allograft was used. The results were evaluated clinically (modified Harris hip score) and radiographically, looking for acetabular migrations, radiolucent lines, periarticular ossifications and bone graft incorporation. We obtained 60% of excellent and good results. There was 40% of poor and fair results. The acetabular loosening rate was higher than in revision hip arthroplasty without acetabular bone defects.

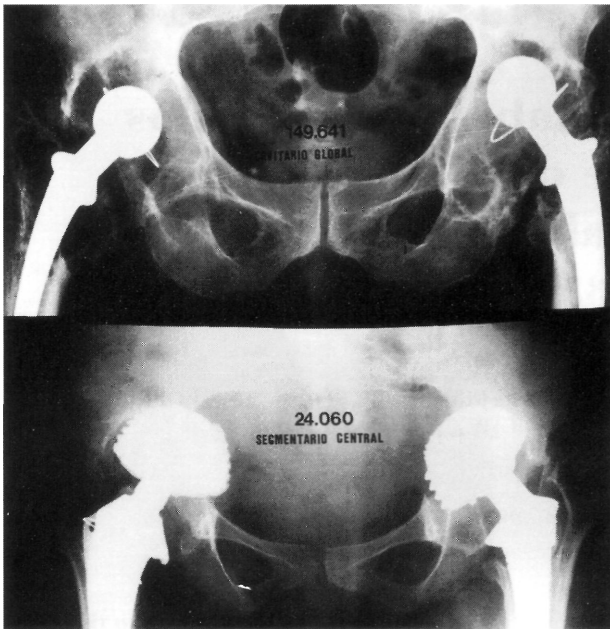
### INTRODUCCIÓN

La existencia de defectos óseos en el acetábulo plantean al cirujano problemas que en ocasiones tienen difícil solución, pues se trata de conseguir un

lecho cotiloideo lo más anatómico posible donde implantar el componente acetabular en condiciones lo más similares a la artroplastia primaria (1, 2). Desde McCollum en 1968 se utilizan diversas modalidades de injerto óseo, implantado de distintas formas para tratar de reconstruir un cotilo óseo similar en su estructura al cotilo normal (3).

De las múltiples clasificaciones que sistematizan los defectos óseos del acetábulo (4-6) hemos esco-

*Correspondencia:*  
Dr. T. RUIZ VALDIVIESO  
Torrecilla, 14, 2.º C  
47003 Valladolid



**Figura 1.** En la radiografía superior observamos un defecto cavitario global por aflojamiento bilateral de cotilos cementados. El defecto es especialmente llamativo en el lado derecho. En la imagen inferior se observa un defecto segmentario central bilateral por protusión intrapélvica de cotilos roscados.

gido por su sencillez la clasificación de D'Antonio (4), que agrupa estos defectos en segmentarios (tipo I) y cavitarios (tipo II). Se entiende por deficiencia segmentaria la pérdida completa de hueso en alguna parte del hemisferio acetabular; en el defecto cavitario existe un defecto de hueso, pero la estructura periférica del cotilo está conservada.

En ambos tipos el defecto puede ser central (cuando afecta al transfondo acetabular) o periférico (anterior, posterior o superior) (Fig. 1).

Los defectos tipo III suponen una combinación de los 2 anteriores. Los defectos tipo IV comprenden aquellos casos en los que hay discontinuidad pelviana (separación entre el pilar anterior y posterior). Los de tipo V hacen referencia a los casos de artrodesis coxofemoral (Tabla I).

## MATERIAL Y MÉTODOS

Entre noviembre de 1988 y mayo de 1993 hemos tenido ocasión de realizar en nuestro Servicio un total de 57 reconstrucciones acetabulares en 48 pacientes que tenían algún tipo de defecto óseo en el acetábulo después de artroplastia total de cadera. En este estudio incluimos sólo las reconstrucciones acetabulares efectuadas mediante implantes cotiloideos no cementados.

De este modo hemos obtenido una serie de 35 reconstrucciones en 29 pacientes. La edad media de los

**Tabla I:** Clasificación de los déficit óseos acetabulares

### Tipo I. Déficit segmentarios

- Periférico superior.
- Periférico anterior.
- Periférico posterior.
- Centrales (transfondo ausente).

### Tipo II. Déficit cavitarios

- Periférico superior.
- Periférico anterior.
- Periférico posterior.
- Centrales (transfondo conservado).

### Tipo III. Deficiencias combinadas.

### Tipo IV. Discontinuidad pelviana.

### Tipo V. Artrodesis coxofemoral.

mismos fue de 60 años (29/79), siendo 19 mujeres y 10 varones. Ocho de los pacientes tenían más de 70 años (29%). La cadera afectada fue la derecha en 13 casos (45%), por 16 la izquierda (55%). Todos los casos excepto uno se trataban de reartroplastia. La coxopatía inicial de los 29 pacientes quedó agrupada de la siguiente manera: 14 casos de coxartrosis primaria. 3 de coxartrosis secundaria a displasias de cadera (2 displasias subluxantes y 1 caso de displasia espondiloepifisaria), 2 artroplastias por fractura subcapitales, 6 necrosis avasculares idiopáticas, 2 de necrosis postraumática (una por fractura no desplazada de cotilo y otra tras episodio de luxación de cadera) y 2 de artrodesis tuberculosas (defectos tipo V).

La artroplastia primitiva se había realizado con cotilo cementado en 17 ocasiones (48%), en 17 se emplearon cotilos roscados (48%) y 1 caso (3%) con cotilo de expansión.

Hubo 3 pacientes con reconstrucciones bilaterales y otros 3 en los que se llevaron a cabo 2 reconstrucciones sucesivas sobre la misma cadera.

Los tipos de defectos óseos (Tabla II) fueron en 9 ocasiones del tipo I, en 12 casos del tipo II, 12 veces del tipo III y en 2 casos del tipo V.

El intervalo entre artroplastia primitiva y reartroplastia varió desde un mínimo de 6 meses a un máximo de 21 años, siendo la media de 8 años.

La vía de abordaje utilizada fue siempre posteroexterna ampliada para obtener una buena liberación del cotilo y del fémur. En un solo caso utilizamos la vía anteroexterna. Sólo en 2 casos se realizó trocanterotomía.

Utilizamos injerto liofilizado en 1 caso. En los 34 casos restantes se usaron aloinjertos crioconservados (cabezas femorales del banco de huesos) implantados de distinta forma según las necesidades en función del tipo de defecto óseo. En 13 ocasiones en bloque, 18 casos como injerto picado y 3 veces se utilizó injerto mixto (en bloque y picado). Los injertos en bloque se utilizaron sin osteosíntesis en 5 casos; se fijaron mediante tornillos en 8 ocasiones.

Los cotilos protésicos de recambio fueron 14 cotilos de expansión (40%), 11 casos cotilos roscados (31%) y los otros 10 cotilos ajustados y atornillados (29%).

**Tabla II:** Tipos de defectos óseos

	Casos
<i>Tipo I. Segmentarios</i>	
— Periféricos superiores	4
— Periféricos anteriores	0
— Periféricos posteriores	1
— Centrales	4
Total	9
<i>Tipo II. Cavitarios</i>	
— Periféricos superiores	5
— Periféricos anteriores	1
— Posteriores	0
— Centrales	6
Total	12
<i>Tipo III. Mixtos</i>	
Total	12
<i>Tipo IV. Discontinuidad</i>	
Total	0
<i>Tipo V. Artrodesis</i>	
Total	2
<b>Total</b>	<b>35</b>

En todos los pacientes realizamos profilaxis antibiótica con cefalosporinas de segunda generación y profilaxis antitrombótica con heparina de bajo peso molecular.

La perspectiva de la revisión ha sido triple: opinión subjetiva del paciente, evolución clínica de la cadera con el sistema de puntuación de Harris modificada (7) y revisión radiológica con proyecciones anteroposterior y axial para valorar las migraciones verticales y mediales del componente acetabular, la existencia de líneas de radiolucencia alrededor del implante, la presencia e intensidad de osificaciones periarticulares, la presencia de tornillos dentro de la pelvis y, sobre todo, la calidad de la incorporación de los injertos empleados en la reconstrucción del acetábulo.

Utilizamos los criterios de Callaghan (8) para valorar la migración del componente acetabular.

Hemos seguido los criterios de Conn (9) para la valoración más difícil y quizá más subjetiva, que además depende de la calidad del estudio radiológico, como es la incorporación del material injertado. Dichos criterios imprescindibles para considerar un injerto como totalmente incorporado son: homogeneidad en la densidad ósea, normalidad en la densidad del injerto, ausencia de colapso físico, obliteración de la interfase injerto-hueso. Se consideran totalmente incorporados los que cumplen estos 4 criterios, y parcialmente incorporados los que cumplen 3, incluyendo obligatoriamente la ausencia de colapso. El resto los hemos considerado no incorporados.

Para el estudio y clasificación de las osificaciones periarticulares hemos seguido a Brooker (10).

## RESULTADOS

Hemos revisado personalmente a 29 pacientes; el tiempo de evolución ha variado desde 1 a 5 años, con una media de 3 años.

Los resultados en la valoración subjetiva hecha por el propio paciente en relación a su estado preoperatorio fueron los siguientes: excelente en 14 casos (40%), bueno en 7 (20%), regular en 4 (11%) y malo en 10 (29%).

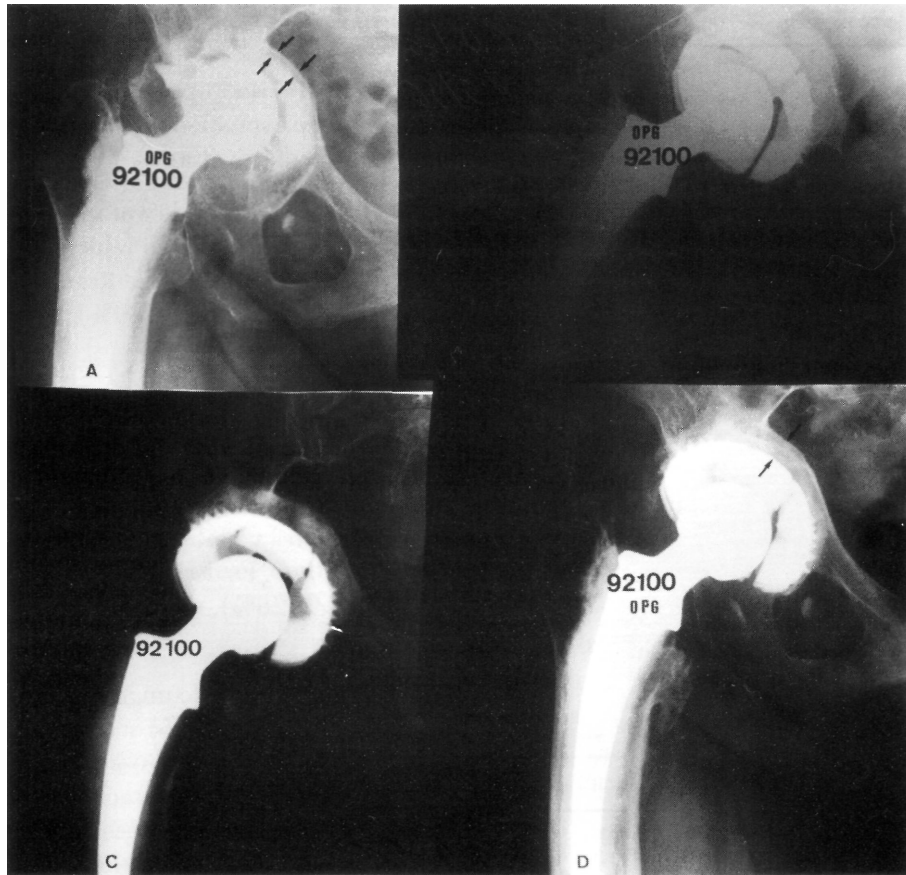
Comparando estos resultados con los obtenidos en la valoración funcional de la cadera con la escala de puntuación de Harris encontramos resultados similares, con discreta menor presencia de resultados excelentes y malos y ligero aumento de los buenos y regulares. Es decir, excelente en 12 casos (34%), bueno en 9 (26%), regular en 6 (17%) y malo en 8 (23%).

Hemos encontrado migraciones verticales del implante en 9 casos (26%) y migraciones mediales en 7 (20%). Siguiendo a Gross y Catre (11) consideramos significativas las migraciones mayores de 4 mm. Se produjeron 2 casos de acetábulos luxados, sueltos por completo y en anteversión total (6%).

Hemos considerado significativas las radiolucencias mayores de 1 mm. (11, 12); las distribuímos en 3 tipos según su localización (8): tipo I, las de la zona superior del cotilo; tipo II, las correspondientes al transfondo cotiloideo, y tipo III, las de la zona inferior. Los resultados obtenidos fueron los siguientes: tipo I, 6 casos (17% de los implantes y 26% de las radiolucencias); tipo II, 8 (23% de los implantes y 35% de las radiolucencias); tipo III, 9 (26% de los implantes y 39% de las radiolucencias). Cuatro de los implantes presentaron radiolucencias progresivas que afectaban circunferencialmente a todas las zonas del cotilo; en los 4 casos el test de Harris ofreció resultados malos y 3 de los pacientes fueron reintervenidos.

Las osificaciones periarticulares fueron del tipo I, 15 casos (43%); tipo II, 7 (20%); tipo III, 8 (23%); tipo IV, 1 (3%); no osificaciones, 4 (11%).

Nuestros resultados en cuanto a la incorporación del injerto óseo han sido los siguientes: totalmente incorporados, 18 casos (51%); parcialmente incorporados, 4 (11%); no incorporados, 13 (37%) (Fig. 2). La distribución de las incorporaciones en relación con el tipo de injerto utilizado se muestran en la Tabla III.



**Figura 2.** A: Defecto óseo cavitario central superior. Reserva ósea prácticamente nula en el transfondo. B: Control postoperatorio inmediato tras la reconstrucción con aloinjerto picado y cotilo de expansión. C: Injertos «en marcha» a los 2 meses de evolución. D: Control al año. Injertos totalmente incorporados. Aprecíese la ganancia ósea en el transfondo acetabular.

**Tabla III:** Incorporación de los injertos

	Casos
<i>Totalmente incorporados</i>	
— En bloque techo	2 (25%)
— En bloque transfondo	2 (40%)
— Picado	12 (67%)
— Mixto	2 (67%)
<b>Total</b>	<b>18 (51%)</b>
<i>Parcialmente incorporados</i>	
— En bloque techo	2 (25%)
— En bloque transfondo	2 (40%)
— Picado	0
— Mixto	0
<b>Total</b>	<b>4 (11%)</b>
<i>No incorporados</i>	
— En bloque techo	4 (50%)
— En bloque transfondo	1 (20%)
— Picado	6 (33%)
— Mixto	1 (33%)
— Injerto liofilizado	1 (100%)
<b>Total</b>	<b>13 (37%)</b>

Otros hallazgos valorables en el estudio radiológico fueron la presencia de tornillos dentro de la pelvis en 1 caso (10%), así como la rotura de tornillos en los casos de injerto o cotilos atornillados (3 casos, 30%).

También nos parece interesante la relación entre los resultados clínicos obtenidos y los distintos implantes utilizados. Los resultados de esta relación se exponen en la Tabla IV. Es muy importante reseñar que en 2 de los 3 resultados malos obtenidos con cotilos atornillados, el componente metálico del acetábulo estaba atornillado directamente sobre el injerto en bloque.

Asimismo hemos confrontado la relación entre los resultados obtenidos con la escala de Harris y los distintos tipos de defectos óseos previos, resultados que se exponen en la Tabla 5. Como puede apreciarse, de los 8 resultados malos, 4 corresponden a defectos segmentarios superiores en los que utilizamos injertos en bloque atornillados (Fig. 3). El resto de los resultados se distribuyen de manera

**Tabla IV:** Relación entre resultado e implante

	Casos
<i>Resultado excelente</i>	
— Cotilo expansión	5
— Cotilo roscado	5
— Cotilo Press-fit	2
<b>Total</b>	<b>12 (34%)</b>
<i>Resultado bueno</i>	
— Cotilo expansión	3
— Cotilo roscado	2
— Cotilo Press-fit	4
<b>Total</b>	<b>9 (26%)</b>
<i>Resultado regular</i>	
— Cotilo expansión	4
— Cotilo roscado	2
— Cotilo Press-fit	0
<b>Total</b>	<b>6 (17%)</b>
<i>Resultado malo</i>	
— Cotilo expansión	2
— Cotilo roscado	2
— Cotilo Press-fit	4
<b>Total</b>	<b>8 (23%)</b>

homogénea para los distintos tipos de defectos óseos. La relación entre el resultado con la puntuación de cadera de Harris y el tipo de injerto está expuesta en la Tabla 6.

Globalmente hemos de añadir que de las 35 reconstrucciones acetabulares realizadas, 6 hubieron de ser reintervenidas (17%), además de otro paciente al que le fueron retiradas osificaciones periarticulares incapacitantes. En total, 20% de reintervenciones.

Las complicaciones acaecidas en esta serie de pacientes fueron 2 embolismos pulmonares, 1 caso de hemorragia excesiva en el postoperatorio, 1 luxación tardía de la prótesis, 1 infección profunda, 2 fracturas de fémur en el postoperatorio y 1 fractura intraoperatoria del cotilo.

## DISCUSIÓN

Los pacientes con deficiente reserva ósea acetabular que requieren la realización de una artroplastia o reartroplastia de cadera presentan al cirujano ortopédico problemas de muy difícil solución (11, 13-18).

Debemos realizar una reconstrucción cotiloidea con una arquitectura lo más próxima posible a la de

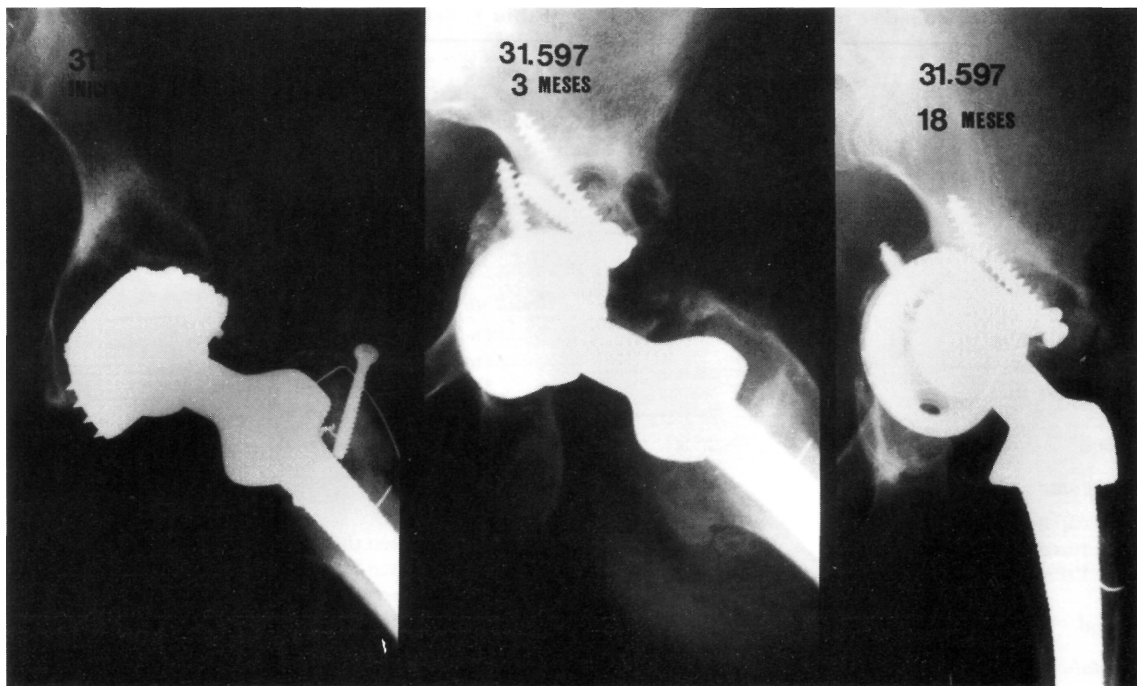
**Tabla V:** Relación entre resultado y tipo de defecto óseo

	Casos
<i>Resultado excelente</i>	
— Defecto óseo tipo I	3
— Defecto óseo tipo II	4
— Defecto óseo tipo III	5
<b>Total</b>	<b>12</b>
<i>Resultado bueno</i>	
— Defecto óseo tipo I	1
— Defecto óseo tipo II	4
— Defecto óseo tipo III	3
— Defecto óseo tipo V	1
<b>Total</b>	<b>9</b>
<i>Resultado regular</i>	
— Defecto óseo tipo I	1
— Defecto óseo tipo II	1
— Defecto óseo tipo III	3
— Defecto óseo tipo V	1
<b>Total</b>	<b>6</b>
<i>Resultado malo</i>	
— Defecto óseo tipo I	4
— Defecto óseo tipo II	3
— Defecto óseo tipo III	1
<b>Total</b>	<b>8</b>

una cadera normal para que la fijación y el apoyo del cotilo protésico sea la mejor posible (1, 2, 17).

evidentemente, el hueso autólogo es el ideal para reconstruir estos defectos (1, 19, 20), pero las grandes cantidades de hueso autólogo necesarias son imposibles de obtener, en especial en este tipo de cirugía de revisión en la que no disponemos de la propia cabeza femoral reseca del enfermo (1). En estas circunstancias utilizar aloinjerto crioconservado puede ser la única solución a la hora de reconstruir un acetábulo defectuoso, y se viene utilizando en los últimos años tanto con cúpulas cementadas (desde Harris, 1982, hasta Azuma et al., 1994) (1, 21) como sin cementar (desde Hedley et al., 1988, a Lachiewicz et al., 1994) (16, 22).

Una revisión profunda de la literatura nos asegura que el resultado final en cuanto a la integración del aloinjerto y el futuro de la artroplastia depende de varios factores. En principio los de tipo inmunobiológico: la utilización de aloinjertos crioconservados es bien tolerada como está demostrado clínica y experimentalmente (23), pero no son inmunológicamente inertes, pues producen reacción inflamatoria local (24) y existe peligro evidente de



**Figura 3.** Reparación de un defecto óseo segmentario superior con aloinjerto en bloque atornillado y cotilo «ajustado». A los 3 meses ya se aprecia osteólisis del injerto. A los 18 meses, colapso masivo del injerto, rotura de material y fallo de la artroplastia.

**Tabla VI:** Relación entre resultado y tipo de injerto

	Casos
<i>Resultado excelente</i>	
— Injerto en bloque techo	1
— Injerto en bloque transfondo	2
— Injerto picado	7
— Injerto mixto	2
<b>Total</b>	<b>12</b>
<i>Resultado bueno</i>	
— Injerto en bloque techo	1
— Injerto en bloque transfondo	2
— Injerto picado	5
— Injerto mixto	1
<b>Total</b>	<b>9</b>
<i>Resultado regular</i>	
— Injerto en bloque techo	2
— Injerto en bloque transfondo	0
— Injerto picado	4
— Injerto mixto	0
<b>Total</b>	<b>6</b>
<i>Resultado malo</i>	
— Injerto en bloque techo	4
— Injerto en bloque transfondo	1
— Injerto picado	2
— Injerto mixto	0
— Injerto liofilizado	1
<b>Total</b>	<b>8</b>

septicidad a través del injerto. Todo ello suponiendo que se halla realizado una preselección de los mismos según la calidad y viabilidad del hueso recogido para crioconservar. En segundo lugar parece haber diferencias según la procedencia del aloinjerto. Wilson, Jasty y Harris (6, 14, 21) obtienen resultados desalentadores con aloinjerto procedente de cabeza femoral (hasta un 54% de fallos a los 8 años); Paprosky y Magnus (17) obtienen más fallos con injerto procedente de la cabeza que con injerto procedente de fémur distal o tibia de cadáveres. En tercer lugar, el tamaño del injerto pasa por ser fundamental para la calidad de la osteointegración; Azuma et al. (1) obtienen cifras excelentes de integración usando siempre «virutas» de aloinjerto corticoesponjoso de espesor no superior a 5 ó 6 mm. Además de los factores biológicos e inmunológicos existen factores biomecánicos que influyen notablemente en el futuro del injerto y en el resultado de la reconstrucción (25). Nuestra serie de pacientes corrobora claramente este dato al haber obtenido buenas incorporaciones del injerto en bloque implantado en el transfondo para defectos centrales, mientras que los peores resultados corresponden también a injertos en bloque, pero esta vez atornillados en la parte superoexterna del cotilo. De hecho, Schuller et al. (26) demostraron mediante su análisis de presiones en la artroplastia de cadera

que la zona del techo está sujeta a las máximas sollicitaciones mecánicas y juega un papel fundamental en la distribución de cargas sobre la artroplastia.

Aunque es imposible relacionar directamente un tipo de defecto óseo o un tipo de injerto utilizado con el futuro resultado clínico y radiológico de la reconstrucción, nosotros sí extraemos algunas conclusiones a la vista de los resultados obtenidos en nuestra serie.

En primer lugar, que las migraciones del componente acetabular se producen de manera constante en sentido vertical y medial, con tendencia a la verticalización del implante, lo cual es asimismo propio de las artroplastias convencionales. Esto tiene su lógica correspondencia con el hecho de que las zonas más frecuentes de radiolucencia son las zonas II y III del cotilo, esto es, la zona inferior y la zona correspondiente al transfondo, dato en el que coincidimos con la mayoría de los autores (1, 16).

En cuanto a la incorporación del injerto hemos obtenido los mejores resultados con diferencia en el caso del injerto picado con un 66,6% de incorporaciones (12/18), y los peores para los injertos en bloque atornillados en la parte superior del cotilo con un 25% de incorporaciones totales y un 50% de no incorporaciones, con colapso masivo del injerto (4/8 casos), como corresponde a un injerto con una menor superficie de contacto con el hueso del huésped y que además está sujeto al máximo estrés mecánico por su ubicación (26). Estos defectos a la vista de nuestros resultados son los más difíciles de solventar, y la importancia de una buena cobertura superoexterna del implante salta a la vista una vez que se comprueba cómo se disparan las cifras de aflojamientos acetabulares en caso de que dicho defecto sea mayor de 5 mm. (13, 19, 27).

Tampoco podemos asegurar que exista un tipo de implante acetabular que sea ideal para las reconstrucciones óseas, pues es evidente que ello dependerá del tipo de defecto y del tipo de injerto que se emplee. Sí podemos, en cambio, mencionar que los resultados obtenidos con implantes ajustados atornillados fueron sensiblemente peores que en el caso de implantes roscados y de expansión como puede verse en la Tabla 4. Desde nuestro punto de vista estos cotilos ajustados son adecuados para muchos tipos de reconstrucción, pero cuando se comete el error técnico de atornillarlos directamente sobre el injerto el mal resultado está prácticamente asegurado como lo demuestra el hecho de que en 3 de nuestros 4 resultados malos con estos implantes se debieron a dicho error.

Por último, según nuestras cifras, resulta más difícil reparar defectos segmentarios en los que la estructura del cotilo está más profundamente alterada; 4 de los 8 resultados malos en nuestra serie corresponden a defectos segmentarios superiores en los que el cotilo se reconstruyó empleando injertos en bloque atornillados, según la técnica de Harris (21). Existe una profunda discrepancia sobre la conveniencia y utilidad de este tipo de injertos; autores como el propio Harris (21). Fredin y Unander-Sharin (28) los encuentran de utilidad cuando existe dificultad para obtener una cobertura superoexterna adecuada: por contra otros autores barajan como posible solución a la hora de obtener una cobertura adecuada del implante en este tipo de defectos la medialización del implante mediante la fractura controlada del transfondo acetabular (29, 30); nosotros coincidimos con Linde et al. (27) para los que este tipo de técnica no es la más adecuada habida cuenta de que crean un defecto óseo central precisamente en la zona sobre la que actúa la fuerza resultante de presión sobre la artroplastia.

### Bibliografía

1. Azuma T, Yasuda II, Okagaki K, Sakai K. Compressed allograft chips for acetabular reconstruction in revision hip athroplasty. *J Bone Joint Surg* 1994;76B:740-744.
2. Hedde C, Postel M, Kerboul M, Courpied JP. La réparation du cotyle par homogreffe osseuse conservée au cours des revisions de prothèse totale de handle. *Rev Chir Orthop* 1986;72:267-276.
3. McCollum DE, Nunley JA. Bone grafting in acetabular protrusion: a biologic buttress. The hip. Saint Louis: CV Mosby and Co., 1978:124-146.
4. D'Antonio JA, Capello WN, Borden LS, Bargar WL, Bierbaum BF, Boettcher WG et al. Classification and management of acetabular abnormalities in total hip arthroplasty. *Clin Orthop* 1989;243:126-137.
5. Paprosky WG, Lawrence JM, Camron HU. Acetabular defect classification: clinical application. *Orthop Rev* 1990;14:3-7.
6. Wilson PD, Amstutz HC, Czerniecki A, Salvati FA, Mendes DG. Total hip replacement with fixation by acrylic cement. A preliminary study of 100 consecutive McKnee-Farrar prosthetic replacements. *J Bone Joint Surg* 1972; 54A:207-236.
7. Harris WH. Traumatic arthritis of the hip after dislocation and acetabular fractures: treatment by mold arthroplasty An end result study using a new method of result evaluation. *J Bone Joint Surg*; 1969;51.4:737-755.

8. **Callaghan JJ, Salvati EA, Pellicci PM, Wilson PD, Ranawat CS.** Results of revision for mechanical failure after cemented total hip replacement, 1979 to 1982. *J Bone Joint Surg* 1985;67A:1074-1085.
9. **Conn RA, Peterson LFA, Stauffer RN, Ilstrup.** Duane: management of acetabular deficiency. Long-term results of bone-grafting the acetabulum in total hip arthroplasty. *Orthop Trans* 1985;9:451-452.
10. **Brooker AF, Bowerman JW, Robinson RA, Riley LH.** Ectopic ossification following total hip replacement. Incidence and a method of classification. *J Bone Joint Surg* 1973;55A:1629-1632.
11. **Gross AE, Catre MG.** The use of femoral head autograft shelf reconstruction and cemented acetabular components in the dysplastic hip. *Clin Orthop* 1994;298:60-66.
12. **Padgett DE, Kull L, Rosenberg A, Sumner DR, Galante JO.** Revision of the acetabular component without cement after total hip arthroplasty. *J Bone Joint Surg* 1993;75A:663-673.
13. **Charnley J, Feagin JA.** Low friction arthroplasty in congenital subluxation of the hip. *Clin Orthop* 1973;91:98-113.
14. **Jasty M, Harris WH.** Total hip reconstruction using frozen femoral head allografts in patients with acetabular bone loss. *Orthop Clin North Am* 1987;18:291-299.
15. **Jasty M, Anderson MJ, Harris WH.** Total hip replacement for developmental dysplasia of the hip. *Clin Orthop* 1995;311:40-45.
16. **Lachiewicz PF, Hussamy OD, Chir B.** Revision of the acetabulum without cement with use of the Harris-Calante porous-coated implant. Two to eight-year results. *J Bone Joint Surg* 1994;76A:1834-1839.
17. **Paprosky WG, Magnus BE.** Principles of bone grafting in revision total hip arthroplasty. *Clin Orthop* 1994;298:147-155.
18. **Pardo J, Rodríguez LM, Gabarda R.** Los recambios protésicos de caderas no infecciosos: nuestra experiencia. *Rev Ortop Traum* 1983;27:155-162.
19. **Marti RK, Schüller HM, Van Steijn MJA.** Superolateral bone grafting for acetabular deficiency in primary total hip replacement and revision. *J Bone Joint Surg* 1994;76B:728-734.
20. **Mulroy RD Jr, Harris WF.** Failure of acetabular autogenous grafts in total hip arthroplasty. *J Bone Joint Surg* 1990;72A:1535-1540.
21. **Harris WH.** Allografting in total hip arthroplasty in adults with severe acetabular deficiency including a surgical technique for bolting the graft to the ilium. *Clin Orthop* 1982;162:150-164.
22. **Hedlev AK, Gruen TA, Ruoff DP.** Revision of failed total hip arthroplasties with uncemented porous-coated anatomic component's. *Clin Orthop* 1988;235:75-90.
23. **Bonfiglio M, Jeter WS.** Immunological responses to bone. *Clin Orthop* 1972;87:19-27.
24. **Burkhardt H.** The biology of bone graft repair. *Clin Orthop* 1983;174:28-42.
25. **Zaroso R, De Pedro JA, Pérez-Caballer AJ, León C, García Pérez A, Tomé JL, López-Durán L.** Revisión de aloinjertos óseos en la cirugía protésica de la cadera. *Rev Ortop Traum* 1992;36:310-313.
26. **Schüller HM, Dalstra M, Huiskes R, Marti RK.** Total hip reconstruction in acetabular dysplasia. A finite element study. *J Bone Joint Surg* 1993;75B:468-474.
27. **Linde F, Jensen J, Pilgaard S.** Charnley arthroplasty in osteoarthritis secondary to congenital dislocation or subluxation of the hip. *Clin Orthop* 1988;227:164-171.
28. **Fredin HO, Unander-Scharin LE.** Total hip replacement in congenital dislocation of the hip. *Acta Orthop Scand* 1980;51:799-802.
29. **Dunn HK, Hess WE.** Total hip reconstruction in chronically dislocated hips. *J Bone Joint Surg* 1976;58A:838-845.
30. **Hess WE, Umber JS.** Total hip arthroplasty in chronically dislocated hips. Follow-up study on the protusio socket technique. *J Bone Joint Surg* 1978;60A:948-954.