

Tratamiento de las fracturas complejas del fémur

Nuestra experiencia con el clavo de Brooker-Wills

J. M. DEL PINO ORTIZ. J. A. TECLES TOMAS. J. BELTRAN GARCÍA y J. C. ARRÍETE PERIS

Servicio de Cirugía Ortopédica y Traumatología. Hospital de Xàtiva Lluis Alcanyis. Xàtiva (Valencia).

Resumen.—Se estudian 26 casos de fracturas de fémur tratadas con clavo de Brooker-Wills. De ellas, 22 fueron cerradas y 4 abiertas. El trazo de fractura fue simple en 8 casos y con cominución en 18. El tipo de montaje realizado fue dinámico, con encerrojado distal, en 13 casos (50%) y estático en 12 (46%). En un caso no se practicó ninguna clase de bloqueo. En 5 pacientes (19%) ocurrió alguna complicación peroperatoria relacionada con la técnica. Eos resultados obtenidos valorados según los criterios de Thoresen han sido: 17 excelentes (65%), 6 buenos (23%), 2 regulares (8%) y 1 malo (4%). Hubo una rotura del clavo relacionada con una pseudoartrosis. En nuestra experiencia el clavo de Brooker-Wills se ha mostrado como un dispositivo eficaz en el tratamiento de las fracturas complejas de la diáfisis femoral capaz de prevenir el acortamiento, las angulaciones y la rotación de los fragmentos.

COMPLEX FEMORAL FRACTURES TREATED BY THE BROOKER-WILLS INTERLOCKS NAIL

Summary.—We studied 26 femoral fractures treated with Brooker-Wills nail. There were 22 closed and 4 open fractures. Eight were simple fractures and 18 comminuted. We performed distal (dynamic) locking in 13 cases (50%) and static locking in 12 (46%). One case had no locking. In 5 cases (19%) we had some complications, all of them related with the technique. Following the Thoresen's criteria, the results obtained were excellent in 17 cases (65%), good in 6 (23%), fair in 2 (8%) and poor in one (4%). We found a broken nail in a case who developed a pseudarthrosis. In our experience Brooker-Wills nail was found to be an effective device for the treatment of complex femoral shaft fractures, being able to avoid shortening, angulation and rotation of the fragments.

INTRODUCCIÓN

Ciertos tipos de fracturas de la diáfisis femoral que por la complejidad del trazo o por su localización eran tratadas con dificultad con el enclavado intramedular simple son actualmente resueltas con éxito mediante los clavos encerrados. Estos permiten controlar con eficacia el acortamiento, la angulación y la rotación de los fragmentos sin perder las ventajas biológicas y mecánicas que presenta el

enclavamiento intramedular, frente a otros métodos que, lejos de mejorar los resultados de la osteosíntesis encerrada, no excluyen las complicaciones derivadas de una inmovilización prolongada o la exposición del foco (1-5).

La mayoría de los modelos de clavo encerrado existentes utilizan tornillos como sistema de bloqueo distal. La dificultad que suele plantear su inserción (3, 5-11) ha hecho que aparezcan modelos con sistema de fijación distinto para evitar este inconveniente. El clavo de Brooker-Wills tiene como característica principal el que su sistema de fijación distal se basa en el despliegue de unas aletas que se accionan desde el extremo proximal del clavo, lo cual permite una colocación más sencilla sin la necesidad de un segundo abordaje.

Correspondencia:

Dr. J. M. DEL PINO ORTIZ
Hospital de Xàtiva
Carretera de Xàtiva a Silla, km 2
Xàtiva (Valencia)

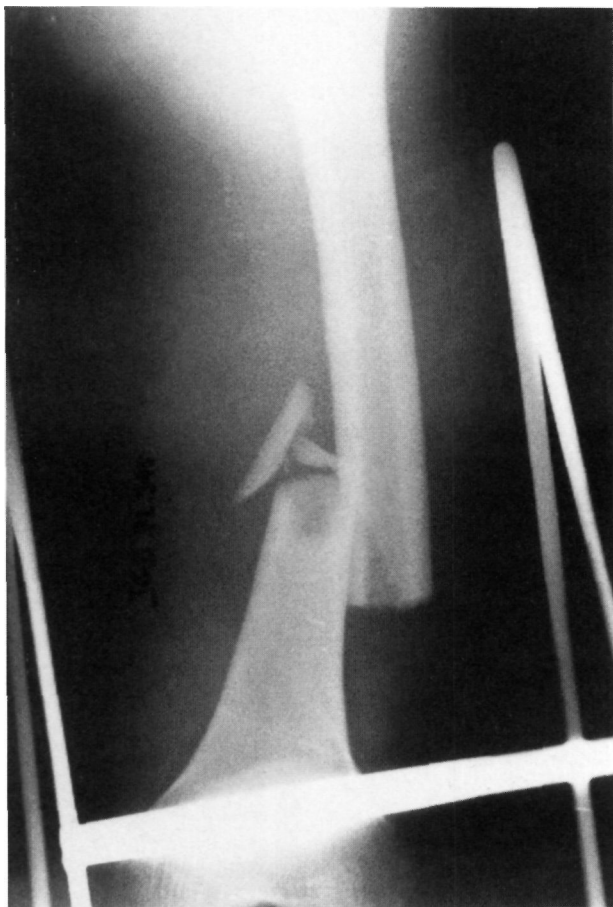

Figura 1. Fractura de tercio distal de fémur en un varón de 18 años producida por accidente de tráfico.

El objetivo del presente trabajo es aportar nuestra experiencia con este tipo de clavo.

MATERIAL Y MÉTODOS

Desde julio de 1990 hasta junio de 1994 han sido intervenidas un total de 26 fracturas complejas de fémur utilizando el clavo intramedular encerrojado de Brooker-Wills (B-W). La edad media fue de 36 años (mínimo: 18; máximo: 86). Diecinueve pacientes (73%) varones y 7 (27%) mujeres. Veintidós fracturas eran cerradas y 4 abiertas; 2 de grado I y 2 de grado II, según la clasificación de Gustilo. Ocho fracturas fueron de trazo simple y 18 conminutas: 6 (33%) del tipo I, 5 (28%) del tipo II, 3 (17%) del tipo III y 4 (22%) del tipo IV de acuerdo con los criterios de Winquist y Hansen (12). Según la localización topográfica, el mayor número de fracturas se localizaban en el tercio medio con 13 casos (50%), seguido del tercio inferior con 10 (38,5%) y del superior con 3 (11,5%). La lateralidad correspondió a 15 fracturas del fémur derecho (58%) y 11 del izquierdo (42%).

Los accidentes de tráfico fueron la causa más frecuente con 19 casos (73%), seguido de los accidentes fortuitos (6 casos: 23%). Un caso fue debido a accidente deportivo. Quince pacientes (58%) sufrieron politraumatismos

Tabla I: Lesiones asociadas

Caso	Lesiones
2	Fractura de tarso, rotura LCP, traumatismo abdominal.
3	Fractura de esternón, traumatismo abdominal con necrosis de íleon.
5	Fractura meseta tibial, TCE.
7	TCE.
9	Rotura tendón cuádriceps, parálisis CPE.
10	Fractura cuello de fémur, fractura de rótula, fractura de tibia y peroné, TCE, traumatismo torácico.
11	Diástasis púbica, luxación sacroilíaca, fractura acetábulo, rotura de vejiga y uretra.
12	Fractura conminuta radio distal, fractura abierta hallux, contusión torácica.
18	Rotura LCP.
19	Fractura metatarso.
20	Fractura olécranon.
23	TCE.
25	Fractura radio distal, TCE.
26	Fractura cuello de fémur, TCE.

mo presentando diversas lesiones asociadas que se desglosan en la Tabla I.

El tiempo medio transcurrido desde el ingreso hasta la intervención fue de 7 días (mínimo: 2; máximo: 14). La hospitalización postoperatoria media fue de 14 días (mínimo: 4; máximo: 45). El período de seguimiento mínimo fue de 12 meses y el máximo de 59).

El enclavijamiento intramedular encerrojado fue llevado a cabo con el paciente en posición de decúbito supino en 20 casos y en decúbito lateral en 6. Una vez reducida la fractura se colocó un clavo de Brooker-Wills que fue encerrojado proximal y distalmente en 13 ocasiones y sólo distalmente en 12. En 1 caso no se efectuó ningún tipo de bloqueo.

En el postoperatorio inmediato se autorizó la carga parcial entre el segundo y cuarto día si las condiciones del paciente lo permitían, iniciando el programa de rehabilitación conveniente para cada caso. Los pacientes que presentaban lesiones asociadas fueron levantados más tarde (entre el 6.º y el 21.º días). La marcha sin apoyo fue autorizada a las 6.5 semanas de media.

RESULTADOS

El tiempo operatorio medio ha sido de 94 minutos. Como complicaciones peroperatorias ocurrieron: en un caso no se desplegaron las aletas; en otro sólo se abrió una de ellas; en 1 paciente se produjo una protrusión del clavo intercondilamente hacia el interior de la rodilla; en otro se realizó un fresado excesivo de la porción anteroexterna del fragmento proximal de la fractura con usura cortical prácticamente total de dicha porción, sin consecuencias negativas sobre el resultado final, que fue excelente. Hubo 1 caso de levantamiento de la cor-

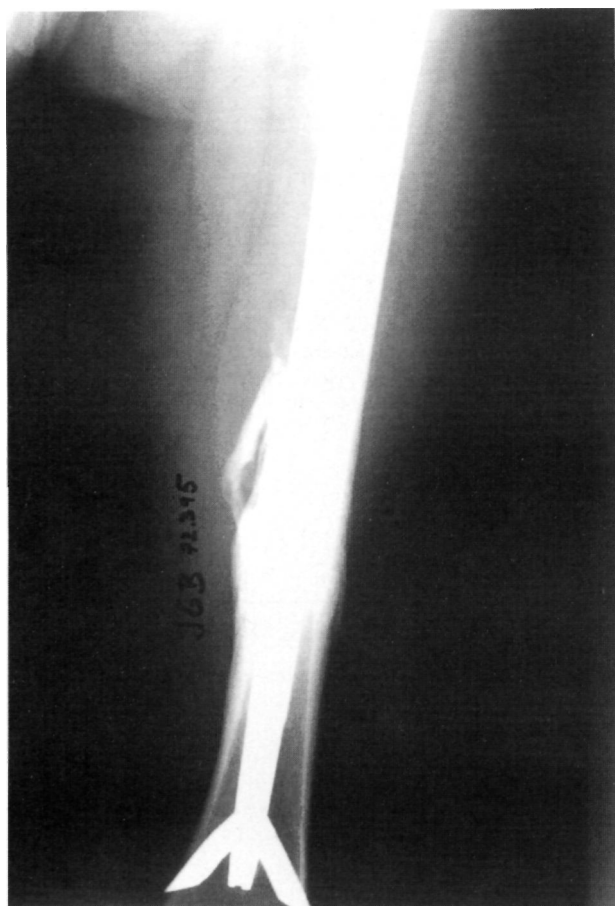

Figura 2. El caso anterior una vez consolidada la fractura. Nótese la localización algo proximal de las alas que además perforan la cortical, aunque este hecho no planteó dificultad para la extracción del clavo.

tical anterior del fémur del fragmento proximal, que tampoco influyó en el resultado.

Todas las fracturas consolidaron excepto una, que evolucionó hacia una pseudoartrosis en la que además se produjo una rotura del clavo a la altura de las ranuras de expansión de las alas. Este caso fue tratado, previa extracción del clavo, con decorticación, aporte de injerto autólogo y osteosíntesis con placa atornillada, siendo necesario practicar una ventana adicional para extraer la punta rota. El tiempo medio de consolidación fue de 15 semanas (mínimo: 10; máximo: 32). En 2 ocasiones se dinamizó el clavo con objeto de aumentar el contacto del foco en 1 caso de retraso en la consolidación y en otro en el que hubo una excesiva distracción de la fractura. Un paciente presentó en su evolución una rigidez de rodilla que requirió movilización bajo anestesia. Los resultados obtenidos, valorados según los criterios de Thoresen y cols. (5), han sido: 17 excelentes (65%), 6 buenos (23%), 2 regulares (8%) y 1 malo

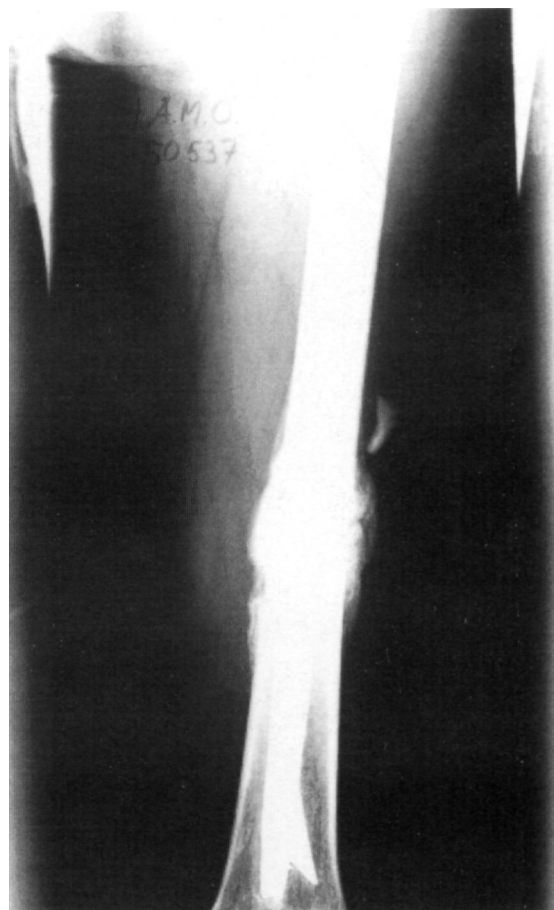


Figura 3. Radiografía del caso en que sólo se desplegó una alera.

(4%). Hubieron 2 acortamientos significativos, 1 de 1,5 cm. y otro de 2,5 cm., producidos, respectivamente, en sendas fracturas del tipo III y IV de Winkvist. En cuanto a alteraciones axiales, hubo una deformidad en varo de 5° y 2 en valgo de 5 y 10°, respectivamente. No hubo ningún caso de infección.

DISCUSIÓN

Los resultados de nuestra serie, incluyendo acortamientos, angulaciones y rotaciones, no difieren significativamente de otras que han utilizado este tipo de osteosíntesis (2, 4, 8, 13-16) o el tipo Groose-Kempf (1.4. 5, 7-9, 11, 17-20).

Exceptuando los 2 pacientes en que hubo acortamiento, la longitud de los fémures se conservó en todos los casos, incluyendo al resto de fracturas que correspondían a los tipos III y IV de Winkvist. Por otra parte, las alteraciones angulares no plantearon ningún problema clínico significativo.

Estudios biomecánicos comparativos entre el clavo de B-W y los basados en el modelo Grosse-Kempf muestran que ambos tipos de clavos ofrecen

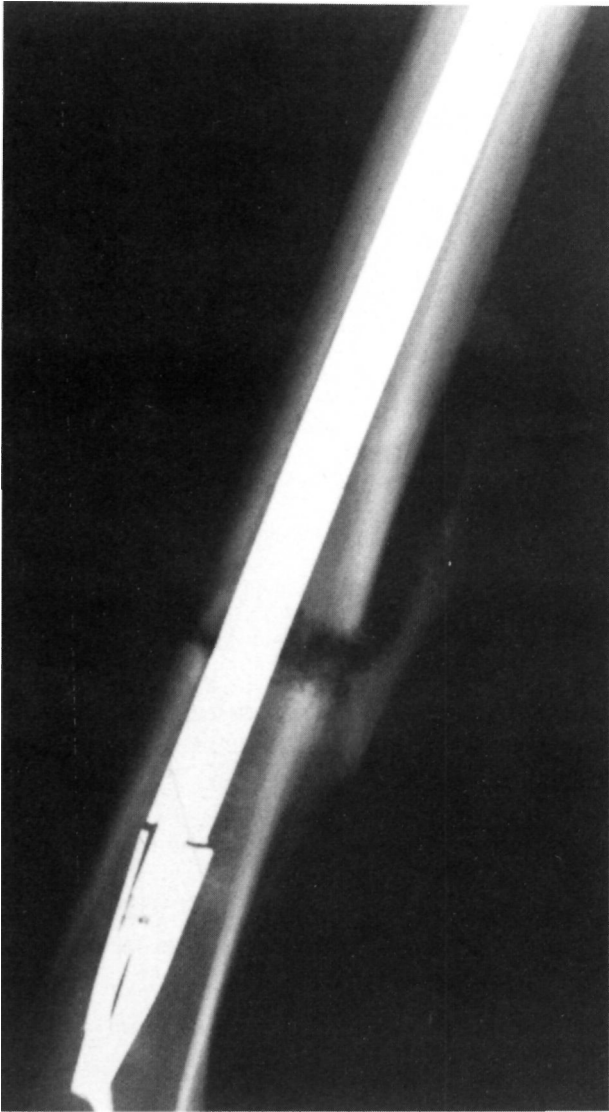


Figura 4. Rotura de la punta del clavo en el caso de la pseudoartrosis.

una resistencia similar a la flexión (21), si bien los encerrojados con tornillos distales son más resistentes —aproximadamente un 35%— a la torsión (13, 21, 22) y, sobre todo, a la compresión axial, resultando el clavo de B-W de un 50 a un 80% menos resistente que el tipo Crosse-Kempf (19, 21, 22). Este último aspecto aconsejaría limitar su uso entre las fracturas conminutas a las de los tipos 1 y 11 (8, 22). Sin embargo, los resultados clínicos de las distintas series consultadas que utilizan el clavo de B-W muestran un mínimo porcentaje de acortamientos, a pesar del número considerable de fracturas del tipo III y IV que presentan (2, 13-16).

Según Kyle et al. (21), relacionado con los acortamientos está el hecho de que a mayor disminución de la superficie de contacto óseo, menor esta-

bilidad del sistema de fijación. Por esto su mayor incidencia se produce en las fracturas conminutas del tipo III y IV de Winquist, con independencia del tipo de osteosíntesis empleada. Por otro lado, Wiss et al. (11) señalan la dificultad en mantener la exacta longitud del fémur cuando existe una con-
---ción importante que afecta a la totalidad de la cortical, a pesar de la tracción previa. Esto se complicaría aún más si se amplía excesivamente el intervalo entre la lesión y el enclavado. En este sentido parece acertada la opinión de que los resultados finales y las complicaciones podrían estar más en relación con la gravedad de las lesiones, la complejidad de la fractura y la técnica quirúrgica que con el tipo de clavo utilizado (2, 4, 8).

En cuanto a las complicaciones peroperatorias, la más frecuente la constituye el fallo en el despliegue de las aletas (2, 4, 8, 13, 16). En nuestro caso esta complicación ha supuesto un porcentaje del 8%. Aunque se han aducido razones de índole de menor resistencia torsional de este tipo de clavo (4, 8, 13) —lo cual determinaría un «giro» durante su introducción que dificultaría la correcta inserción del ánima—, creemos, al igual que otros autores, que la experiencia en la técnica quirúrgica juega un papel importante en esta complicación, ya que disminuye su incidencia con el tiempo (2, 8). Una complicación claramente relacionada con los fallos en la técnica sería la protrusión intraarticular del clavo, complicación ésta de la que hay descrito algún caso (2). No hemos observado una relación clara entre la posición del paciente y las complicaciones técnicas peroperatorias, aunque ha sido referido un aumento estadísticamente significativo de problemas técnicos con la posición de decúbito supino para ambos tipos de osteosíntesis (2, 12).

Respecto a los fallos del implante. Born (14) con 1 caso y Hanks et al. (2) con 2 refieren roturas del clavo localizadas a nivel de las ranuras para la expansión de las aletas, ocurridas también en casos de pseudoartrosis del tercio distal del fémur.

Al igual que otros (1, 2, 4-6, 8, 11, 20, 23), no hemos observado diferencia en los plazos de consolidación entre los montajes estáticos y dinámicos. Por consiguiente, no creemos necesaria la dinamización si no es en circunstancias especiales, como una excesiva distracción a nivel del foco o un problema de retardo de consolidación (23).

La ventaja principal del clavo de Brooker- Wills es la sencillez de colocación, lo que se traduce en un menor tiempo operatorio. Comparando series que

miden este parámetro, las que utilizan el clavo de B-W obtienen unos tiempos operatorios sensiblemente más cortos que la que emplean clavos con tornillos distales (2,7, 11, 14, 16, 19, 24). La sencillez de colocación, junto con el ahorro en tiempo

operatorio, lo convierten en un instrumento útil en el tratamiento precoz de las fracturas del fémur en el paciente politraumatizado (14). Además se consigue una menor exposición a la radiación tanto para el paciente como para el cirujano.

Bibliografía

1. **Fernández JM, Arroyo F, Mareo F, León C, García F, Noriega M, De Pedro JA, López-Durán L.** Nuestra experiencia en el tratamiento de las fracturas complejas de la diáfisis femoral con el clavo de Grosse-Kempf. *Rev Ortop Traum* 1989;33D3:43-48.
2. **Hanks GA, Foster WC, Cardea JA.** Treatment of femoral shaft fractures with the Brooker-Wills interlocking intramedullary nail. *Clin Orthop* 1988;226:206-218.
3. **Jolin T, Del Pino JM, Patiño A, Tintó M.** Enclavamiento intramedular con cerrojo. Método de Kempf y Grosse. *Rev Esp Cir Osteoart* 1988;23:13-19.
4. **Martínez JE, Salmerón EJ, Paya A, Alonso M, De Anta J.** Tratamiento de las fracturas diafisarias del fémur mediante enclavado intramedular encerrojado. *Rev Ortop Traum* 1995;39:130-136.
5. **Thoresen BO, Alho A, Ekeland A, Stromsoe K, Folleras G, Haukebo A.** Interlocking intramedullary nailing in femoral shaft fractures. A report of forty-eight cases. *J Bone Joint Surg* 1985;67A:1313-1320.
6. **Anastopoulos G, Asimakopoulos A, Exarchou E, Pantazopoulos Th.** Closed interlocked nailing in comminuted and segmental femoral shaft fractures. *J Trauma* 1993;35:772-775.
7. **Borel JC, Dujardin F, Thomine JM, Biga N.** Enclouage verrouillé des fractures complexes de la diaphyse fémorale de l'adulte. A propos de 68 cas. *Rev Chir Orthop* 1993;79:553-564.
8. **Darder A, Soler A, Jolin T, Gastaldi E, Deltoro A.** Fracturas conminutas de fémur tratadas con osteosíntesis intramedular encerrojada. Estudio retrospectivo a medio plazo de 39 casos. *Rev Esp Cir Osteoart* 1993;28:163-171.
9. **Kempf I, Grosse A, Beck G.** Closed locking intramedullary nailing: its application to comminuted fractures of the femur. *J Bone Joint Surg* 1985;67A:709-720.
10. **Medoff R.** Insertion of the distal screws in interlocking nail fixation of femoral shaft fractures. *J Bone Joint Surg* 1986;68A:1275-1277.
11. **Wiss DA, Fleming CH, Matta JM, Clark D.** Comminuted and rotationally unstable fractures of the femur treated with an interlocking nail. *Clin Orthop* 1986;212:35-47.
12. **Winquist RA, Hansen ST, Clawson DK.** Closed intramedullary nailing of femoral fractures. A report of five hundred and twenty cases. *J Bone Joint Surg* 1984;66A:529-539.
13. **Blumberg KD, Foster WC, Blumberg JF, Adelaar RS, Deblois ME, Hussey RV, Loughran TP, Cardea JA.** A comparison of the Brooker-Wills and Russell-Taylor for treatment of patients who have fractures of the femoral shaft. *J Bone Joint Surg* 1990;72A:1019-1024.
14. **Born CT, DeLong WG, Shaikh KA, Moskwa CA, Schwab CW.** Early use of the Brooker-Wills interlocking intramedullary nail for femoral shaft fractures in acute trauma patients. *J Trauma* 1988;28:1515-1522.
15. **Brooker AF, Brumback RJ.** Brooker-Wills nails in treatment of infra-isthmal injuries of the femur. *J Trauma* 1988;28:688-691.
16. **White GM, Healy WL, Brumback RJ, Burgess AR, Brooker AF.** The treatment of fractures of the femoral shaft with the Brooker-Wills distal locking intramedullary nail. *J Bone Joint Surg* 1986;68A:865-876.
17. **Bucholz RW, Jones A.** Fractures of the shaft of the femur. *J Bone Joint Surg* 1991;73-A:1561-1566.
18. **Christie J, Court-Brown C, Kinninmonth AWG, Howie CR.** Intramedullary locking nails in the management of femoral shaft fractures. *J Bone Joint Surg* 1988;70B:206-210.
19. **Johnson KD, Johnston DWC, Parker B.** Comminuted femoral-shaft fractures: treatment by roller traction, cerclage wires and an intramedullary nail, or an interlocking intramedullary nail. *J Bone Joint Surg* 1984;66A:1222-1235.
20. **Sojberg JO, Eiskjaer S, Moller-Larsen F.** Locked nailing of comminuted and unstable fractures of the femur. *J Bone Joint Surg* 1990;72B:23-25.
21. **Kyle RF, Schaffhausen JM, Bechtold JE.** Biomechanical characteristics of interlocking femoral nails in the treatment of complex femoral fractures. *Clin Orthop* 1991;267:169-173.
22. **Bankston AB, Keating EM, Saha S.** The biomechanical evaluation of intramedullary nails in distal femoral shaft fractures. *Clin Orthop* 1992;276:277-282.
23. **Brumback RJ, Uwagi-Ero S, Lakatos RP, Poka A, Bathon GH, Burgess AR.** Intramedullary nailing of femoral shaft fractures. Part II: fracture-healing with static interlocking fixation. *J Bone Joint Surg* 1988;70-A:1453-1462.
24. **Hajek PD, Bieknell HR, Bronson WE, Albright JA, Saha S.** The use of one compared with two distal screws in the treatment of femoral shaft fractures with interlocking intramedullary nailing. A clinical and biomechanical analysis. *J Bone Joint Surg* 1993;75-A:519-525.