

Cuadriceplastia de Judet: una alternativa quirúrgica para las rigideces graves en extensión de la rodilla.

S. PÉREZ ORTIZ, P. GÓMEZ BARBERO, JC. BORRÁS CEBRIÁN, F. RIPOLL VIDAL.

SERVICIO DE CIRUGÍA ORTOPÉDICA Y TRAUMATOLOGÍA. HOSPITAL UNIVERSITARIO DOCTOR PESET DE VALENCIA.

Resumen. *Introducción.* La contractura en extensión de la rodilla es una complicación de las fracturas femorales con importante afectación de partes blandas. La cuadriceplastia de Judet es una alternativa quirúrgica para aumentar la movilidad. *Material y métodos.* Presentamos el caso de un paciente con rigidez grave de rodilla en extensión tras una fractura abierta bifocal de fémur estabilizada mediante osteosíntesis que se complicó con una infección y retardo de consolidación que requirió varias cirugías para su estabilización. Se realizó una cuadriceplastia de Judet seguida de una rehabilitación intensiva para conseguir aumentar la flexión de la rodilla. *Resultados.* En el postoperatorio inmediato conseguía una flexoextensión de 0-100° que se redujo a 95° a los 3 meses y se mantuvo a los 6 meses postoperatorios, con una fuerza muscular de 4 sobre 5 en cuádriceps y psoas. *Conclusion.* La cuadriceplastia de Judet es una técnica efectiva que permite recuperar la movilidad en caso de rigideces graves en extensión.

Judet quadricepsplasty: a surgical alternative for severe extension rigidity in knee.

Summary. *Introduction.* Extension contracture of the knee is a complication of femoral fractures with significant soft tissue injury. The Judet quadricepsplasty is a surgical alternative to increase knee range of motion. *Material and methods.* We report the case of a patient with severe stiffness of knee following an open bifocal femoral fracture stabilized by osteosynthesis that was complicated by an infection and delayed healing that required several surgeries for stabilization. Judet quadricepsplasty was performed followed by intensive rehabilitation for increasing knee flexion. *Results.* In the postoperative care flexion and extension of 0-100° was achieved, and reduced to 95° after 3 months and remained the same at 6 months postoperatively, with a muscular strength of 4 out of 5 in quadriceps and psoas. *Conclusion.* The Judet quadricepsplasty is an effective technique to regain mobility in case of severe extension stiffness.

Correspondencia:
Patricia Gómez Barbero
Servicio de COT, Hospital Universitario Doctor Peset.
Av. Gaspar Aguilar nº 90.
46017 Valencia
gomez.barbero.patricia@gmail.com

Introducción

La contractura en extensión de la rodilla es una de las complicaciones de las fracturas de fémur cuando hay una importante afectación de partes blandas^{1, 2}. La presencia de esta rigidez condiciona un patrón de discapacidad grave que puede alterar el patrón de la marcha normal³.

Una alternativa quirúrgica para aumentar el rango de movilidad es la cuadriceplastia de Judet modificada. Consiste en un abordaje secuencial al aparato extensor de la rodilla con liberación de las adherencias articulares y extrarticulares presentes, desinserción y tenolisis de los músculos. Gracias a la comprobación de la movilidad en cada fase, se puede detener el abordaje en el momento en que se ha conseguido el resultado óptimo^{4, 5}.

Caso clínico

Un paciente varón de 33 años es trasladado a urgencias de Cirugía Ortopédica y Traumatología del Hospital Doctor Peset tras un accidente de tráfico. Presenta una fractura bifocal intertrocantérea y conminuta de

tercio medio de fémur derecho abierta grado IIIB (según la clasificación de Gustilo y Anderson)⁶, sin alteraciones vasculonerviosas o lesiones viscerales concomitantes. Asocia como principal comorbilidad obesidad mórbida, sin otros antecedentes patológicos a destacar.

El paciente es intervenido con carácter de urgencia mediante un sistema de enclavado endomedular, limpieza y desbridamiento del tejido necrótico de las heridas que precisan de antibioterapia intravenosa y terapia tipo Vacuum Assisted Clousure (V.A.C.[®]) para su cierre completo.

Al 7º mes post-intervención, el paciente acude a Urgencias por dolor en la raíz del miembro intervenido, con una temperatura de 39°C y una proteína C reactiva (PCR) de 275 mg/l. En la ecografía se detecta líquido en el receso anterior de la articulación coxofemoral derecha y en la tomografía computerizada (TC) una consolidación parcial de la fractura pertrocantérea y ausencia de consolidación en la fractura diafisaria (Fig. 1). Se realiza artrocentesis diagnóstica de la articulación coxofemoral extrayéndose 10 cc. de líquido de aspecto purulento, identificándose en el cultivo un *Enterococcus cancerogenus* y pautándose antibioterapia según antibiograma. El paciente es reintervenido para la extracción del material de osteosíntesis, comprobando bajo radioscopia la estabilidad de la fractura pertrocantérea, limpieza de la zona de infección, y desbridamiento del foco de fractura diafisario, retirando las membranas intramedulares y colocando un sistema osteoconductor (sistema STIMULAN Rapid Cure[®], MBA[®]) con meropenem. Se estabiliza la fractura con un fijador externo en el fémur derecho, comprobándose su posicionamiento con radioscopia intraoperatoria.

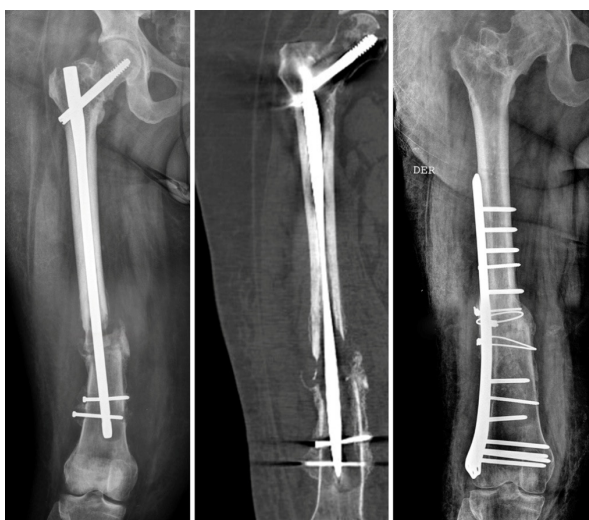

Figura 1. Imágenes de radiografía y TC. **Izquierda y centro:** se observa la ausencia de consolidación de la fractura diafisaria de fémur y consolidación parcial de la fractura pertrocantérea. **Derecha:** estabilización de la fractura mediante placa de compresión bloqueable y cerclajes.

En la 5ª semana tras el ingreso, una vez controlada la infección (PCR 15,3 mg/l, velocidad de sedimentación globular (VSG) 33 mm/hora, leucocitos $6,2 \times 10^9/L$), se retira el fijador externo, se decortican y regularizan los extremos de la zona con retardo de consolidación, se aporta injerto autólogo corticoesponjoso asociado a proteína morfogenética y se estabiliza mediante una placa de compresión bloqueable (*locking compression plate* o LCP) premoldeada y cerclaje del injerto a la zona media de la placa.

En el seguimiento posterior desde consultas externas, se aprecia una consolidación completa de las fracturas. Sin embargo, pese a la rehabilitación posterior a la cirugía, el paciente presenta una limitación a la flexión del miembro inferior intervenido, con un rango articular de 0°-30°. Transcurridos 2 años tras la última intervención y después de objetivar la curación biológica de la infección con los parámetros analíticos correspondientes (PCR < 10 mg/l y VSG < 20 mm/hora) se valora con el paciente la liberación del aparato extensor así como los posibles resultados de una nueva intervención.

Técnica quirúrgica

Bajo raquiánestesia, tras la administración de profilaxis antibioterapia iv. y con el paciente en decúbito supino, se comprobó y registró el balance articular pasivo del miembro afecto siendo de 0-20° (Fig. 2).

Se exanguinó el mismo mediante elevación y una venda de Esmarch que se mantuvo como método para conseguir la isquemia puesto que se previó que la incisión podría extenderse hasta la región intertrocantérea y sería necesario su retirada para poder ampliar el abordaje.

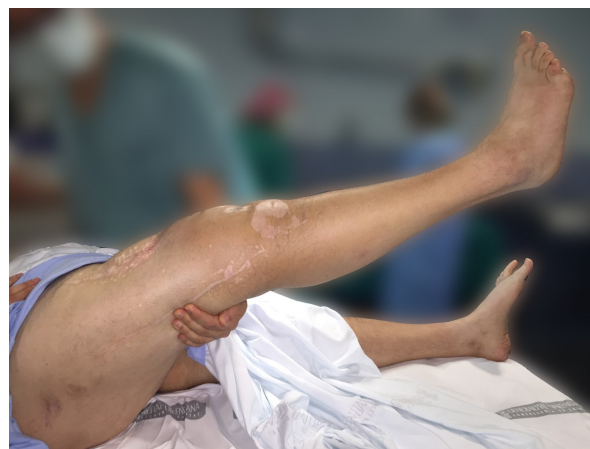

Figura 2. Bajo anestesia raquídea se comprueba la flexión de la rodilla contra gravedad previa a la intervención (20°).

En la fase uno se realizó una incisión lateral de, aproximadamente, 8 a 12 cm. de longitud, desde el ángulo inferolateral de la rótula en dirección proximal hasta el tercio distal del fémur para seccionar el alerón interno y externo, liberar las adherencias entre la rótula y los cóndilos femorales y las del fondo de saco suprarrotuliano (Fig. 3). Tras la fase uno se comprobó el grado de movilidad pasiva, siendo en nuestro caso de 40° de flexión. Se puede conseguir el grado de flexión óptimo en esta fase, aunque no suele ser suficiente en los casos de rigideces graves.

En la fase dos se retiró la isquemia y se amplió la incisión desde la previa hasta el trocánter mayor del fémur. Se realizó una incisión sobre la fascia lata y se liberaron las adherencias entre el cuádriceps, fascia y piel para restaurar los planos de deslizamiento anatómicos que quedaron interrumpidos por las cicatrices y los tractos de los pines del fijador externo. El vasto lateral se separó de la línea áspera femoral, de la línea subtrocantérea, se eliminaron las adherencias del mismo a la placa de osteosíntesis, que se decidió no retirar para minimizar el riesgo de fractura por el índice de masa corporal (IMC) del paciente, y se realizó una hemostasia exhaustiva mediante electrocauterización. El vasto lateral se rechazó medial y superiormente (Fig. 4). Se comprobó nuevamente la flexión de rodilla, obteniéndose una movilidad pasiva de 0-70° y, por tanto, insuficiente por lo que se decide continuar con la siguiente fase de la técnica (Fig. 5).

En la fase tres se prolongó la incisión proximal y anterolateralmente sobre la cadera para desinsertar el recto anterior en su origen en la espina iliaca anteroinferior y permitir el deslizamiento del cuádriceps distalmente. Tras ello, se objetivó una ganancia de balance articular flexionando la rodilla contra gravedad hasta llegar a los 100° (Fig. 6).

Se revisó de nuevo el fémur para asegurarnos de la ausencia de adherencias.

Se colocaron 4 drenajes aspirativos de tipo Redon: 1 intraarticular, 2 intramusculares y 1 subcutáneo a nivel inguinal. Se administró antibioterapia tópica con vancomicina en polvo, se suturó el tejido celular subcutáneo, se cerró la piel con ágrafes con la rodilla en flexión. Comprobamos nuevamente que la flexión se mantenía en 100° tras el cierre con una extensión completa.

Tratamiento postoperatorio

El manejo postoperatorio del paciente es muy importante dado que es necesario mantener la flexión ganada intraoperatoriamente sin una pérdida de extensión activa. Se mantuvo al paciente con tratamiento analgésico controlado por él mediante una bomba de perfusión epidural y con una férula motorizada a 85° de flexión y extensión completa desde la tarde de la intervención,

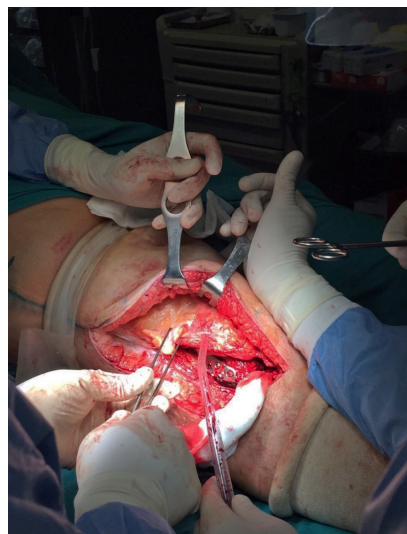


Figura 3. Fase 1 de la cuadricoplastia modificada de Judet. Incisión lateral a nivel de la rodilla.

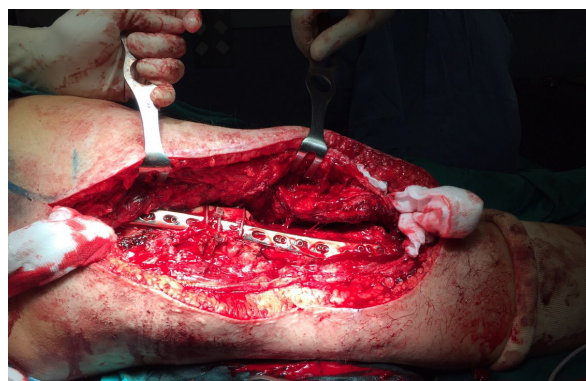

Figura 4. Fase 2 de la cuadricoplastia modificada de Judet. Prolongación de la incisión lateral y liberación de adherencias. Se aprecia el material de osteosíntesis de la intervención previa, que no se retira.

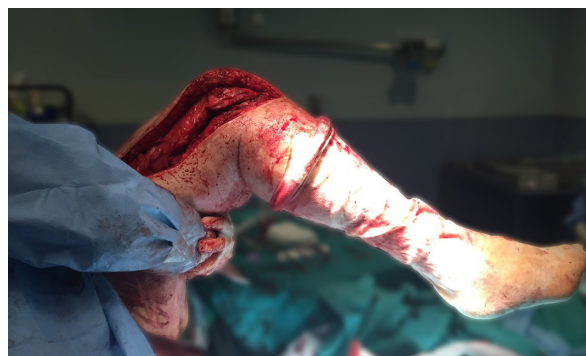

Figura 5. Comprobación de la flexión contra gravedad de rodilla tras la realización de la fase 2 (70°).

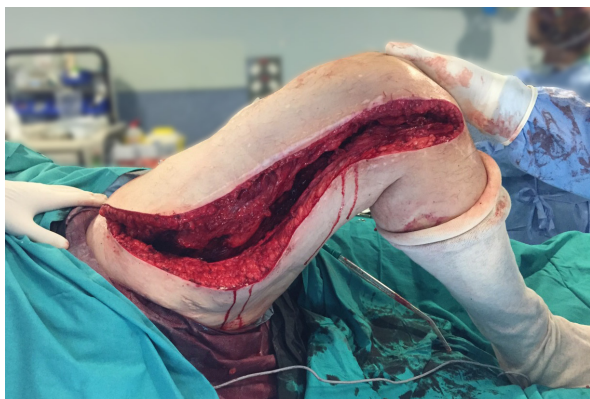

Figura 6. Comprobación de la flexión pasiva de rodilla tras la realización de la fase 3 (100°).

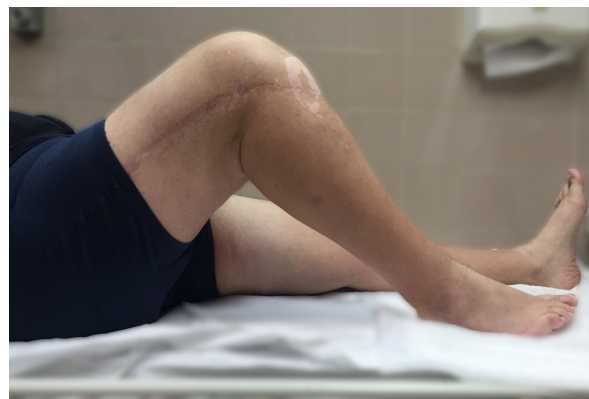

Figura 7. Flexión de rodilla a los 12 meses postintervención (95°).

que se aumentó a 95° al 5° día. El paciente recibió el alta hospitalaria al 8° día post-intervención y continuó con la rehabilitación en el gimnasio del hospital.

Evolución

En los controles al tercer y sexto mes y al año tras la cirugía, el paciente presentaba un balance articular de la rodilla de 95° de flexión (Fig. 7) con extensión completa, una flexión de cadera de 70° y una fuerza muscular de 4 sobre 5 en psoas y cuádriceps, según la clasificación del Medical Research Council (MRC)⁷.

Discusión

Las fracturas femorales son tratadas hoy en día con modernas técnicas de enclavado endomedular que minimizan la agresión en partes blandas y permiten una movilización precoz. Sin embargo la rigidez en extensión de rodilla es reconocida como una secuela frecuente tras traumatismos de fémur con daño severo en partes blandas o tras una lesión de la zona periarticular de la rodilla que requiere inmovilizaciones transarticulares prolongadas, retrasando el inicio de la rehabilitación⁸.

La causa de la rigidez en extensión de la rodilla puede ser debida a factores intra y extra-articulares. Las causas intraarticulares de pérdida de flexión son debidas a artrofibrosis total o a la existencia de adherencias suprapatelares y femoropatelares. También se ha descrito participación de ligamento colateral interno. Las principales causas extra-articulares incluyen la fibrosis y acortamiento de las expansiones laterales del vasto y la fibrosis y adherencia al foco de fractura y a la piel^{4,5,9}.

La primera técnica descrita para la liberación del aparato extensor de rodilla fue la cuadricoplastia en V-Y o de Thompson¹⁰, en 1944. En esta técnica el vasto medial, intermedio y lateral son desinsertados de la patela, quedando el recto femoral como único músculo

extensor de la rodilla. Este método asocia complicaciones como la necrosis cutánea, pérdida de extensión, atrofia secundaria y mayor tiempo de curación^{9, 11, 12}. Es una técnica más útil en niños, donde el crecimiento óseo restaura la tensión del músculo⁵.

En 1959, Judet propuso una alternativa a la cuadricoplastia de Thompson que consta de una serie de fases que abordan secuencialmente los componentes que limitan la flexión de rodilla¹³. En la fase 1 se liberan las adherencias intra-articulares y de la articulación femoropatelar a través de una incisión parapatelar medial y otra lateral. En la fase 2 se amplía la incisión lateral hasta trocánter mayor. El vasto lateral es desinsertado de la línea áspera con una meticulosa hemostasia y el vasto intermedio es liberado extraperiosticamente de la superficie anterior y lateral del fémur. En la fase 3, que correspondería a la modificación de la técnica original de Judet², se amplía la incisión lateral hacia medial y proximal con la finalidad de desinsertar en la espina iliaca antero-inferior el recto femoral^{2, 4, 11, 14}. En cada fase se comprueba la flexión pasiva ganada y, si se obtiene una adecuada flexión, la disección se paraliza. Es importante recordar que siempre existe una pérdida de flexión respecto al rango ganado intraoperatoriamente^{14, 15}.

El manejo post-operatorio después de la cuadricoplastia es de suma importancia, comenzando a las 24 horas de la intervención con movilizaciones pasivas y continuando con movilizaciones pasivas y activas en domicilio y en un gimnasio de rehabilitación hasta la recuperación completa^{8, 14}.

En nuestro caso se realizó una cuadricoplastia de Judet sistematizada que requirió de las 3 fases para lograr una flexión de rodilla aceptable, pasando de 20° de flexión en el preoperatorio a 100° en el postoperatorio. Nuestro paciente no presentó complicaciones postoperatorias y ha evolucionado satisfactoriamente.

Conclusión

La liberación del aparato extensor se considera una de las más gratificantes operaciones en cirugía ortopédica¹⁶, sin embargo, es una intervención importante que cuenta con dificultades técnicas. Por ello, el respeto a las indicaciones de la intervención, una técnica quirúrgica sistematizada y una rehabilitación postoperatoria protocolizada con un paciente implicado, permiten disminuir las complicaciones.

La técnica de Judet es un procedimiento versátil y adaptado a las necesidades individuales pues permite controlar secuencialmente los componentes intra y extra-articulares que limitan la flexión de rodilla, deteniendo la disección si se consigue una adecuada flexión^{2, 11, 17}.

Bibliografía

1. **Ikpeme JO.** Quadricepsplasty following femoral shaft fractures. *Injury* 1993; 24: 104-8.
2. **Rose REC.** Judet quadricepsplasty for extension contracture of the knee. *West Indian Med J* 2005; 54:238-41.
3. **Mahran M, El Batrawy Y, Sala F, Al Kersh M.** Quadricepsplasty: a sustained functional achievement in front of a deteriorated flexion gain. *Injury* 2014; 45:1643-7.
4. **Jouffroy P, Judet T.** Liberación del aparato extensor según Judet para la rigidez grave de la rodilla en extensión. 1ª ed. España: Elsevier; 2009. p. 2077-81.
5. **Zuluaga B. M, Gómez G, Guzmán A.** Manejo de la rigidez extra articular en extensión de rodilla secundaria a fijación externa con cuadriplastia de Judet entre 2002-2004 en el Hospital Universitario del Valle. *Rev Col d Or Tra* 2006; 20:50-4.
6. **Kim PH, Leopold SS.** Gustilo-Anderson Classification. *Clin Orthop Relat Res* 2012; 470:3270-4.
7. **Paternostro-Sluga T, Grim-Stieger M, Posch M, Schuhfried O, Vacariu G, Mittermaier C, y cols.** Reliability and validity of the Medical Research Council (MRC) scale and a modified scale for testing muscle strength in patients with radial palsy. *J Rehabil Med* 2008; 40:665-71.
8. **Lee D-H, Kim T-H, Jung S-J, Cha E-J, Bin S-I.** Modified judet quadricepsplasty and Ilizarov frame application for stiff knee after femur fractures. *J Orthop Trauma* 2010; 24:709-15.
9. **Merchan ECR, Myong C.** Quadricepsplasty. The Judet Technique and results of 21 post-traumatic cases. *Orthopaedics* 1992; 15:1081-5.
10. **Thompson TC.** Quadricepsplasty to improve knee function. *J Bone Joint Surg Br* 1944; 26:366-79.
11. **Bellemans J, Steenwerckx A, Brabants K, Victor J, Lammens J, Fabry G.** The Judet quadricepsplasty: a retrospective analysis of 16 cases. *Acta Orthop Belg* 1996; 62:79-82.
12. **Paley D.** Sagittal Plane Knee Considerations. *Principles of deformity correction.* Berlín: Springer; 2002. p. 509-69.
13. **Judet R.** Mobilization of the stiff knee. *J Bone Joint Surg Br* 1959; 41:856-62.
14. **Ebraheim NA, DeTroye RJ, Saddemi SR.** Results of Judet quadricepsplasty. *J Orthop Trauma* 1993; 7:327-30.
15. **Oliveira VG.** Judet quadricepsplasty in the treatment of posttraumatic knee rigidity: long-term outcomes of 45 cases. *J Trauma Acute Care Surg* 2012; 72:77-80.
16. **Nicoll EA.** Quadricepsplasty the treatment of stiff knee following trauma. *Postgrad Med J* 1964; 40:521-6.
17. **Paternostro-Sluga T, Grim-Stieger M, Posch M, Schuhfried O, Vacariu G, Mittermaier C, y cols.** Reliability and validity of the Medical Research Council (MRC) scale and a modified scale for testing muscle strength in patients with radial palsy. *J Rehabil Med* 2008; 40:665-71.