

# Sarcoma Fibroblástico Mixoinflamatorio en el pie: presentación de un caso y revisión de la literatura.

M. BRAVO-PÉREZ <sup>1</sup>, S. LÓPEZ-LÓPEZ <sup>2</sup>, E. PÉREZ-CARBALLO <sup>3</sup>, A. LÓPEZ-PARDO-PARDO <sup>1</sup>.

<sup>1</sup> SERVICIO DE CIRUGÍA ORTOPÉDICA Y TRAUMATOLOGÍA. SANATORIO NUESTRA SEÑORA OJOS GRANDES. LUGO, ESPAÑA.

<sup>2</sup> SERVICIO DE URGENCIAS. HOSPITAL UNIVERSITARIO LUCUS AUGUSTI. LUGO, ESPAÑA. <sup>3</sup> SERVICIO DE ANGIOLOGÍA Y CIRUGÍA VASCULAR. SANATORIO NUESTRA SEÑORA OJOS GRANDES. LUGO, ESPAÑA.

**Resumen.** El Sarcoma Fibroblástico Mixoinflamatorio (SFMI) es un sarcoma de escasa frecuencia, que aparece habitualmente en adultos durante la cuarta y quinta década de la vida como una masa de partes blandas, subcutánea, indolora, de preferencia localizada en partes acras, aunque también puede presentarse en otras localizaciones. Se presenta el caso de una mujer de 35 años con una tumoración a nivel del primer espacio dorsal del pie derecho, indolora, de 4 meses de evolución sin antecedente traumático. Se realizó una exéresis quirúrgica de la lesión. El estudio de la anatomía patológica estableció el diagnóstico de Sarcoma Fibroblástico Mixoinflamatorio. Esta lesión es una tumoración rara, por lo que habitualmente su diagnóstico es a menudo tardío. Hemos realizado una revisión exhaustiva de la literatura con el fin de dar a conocer este tipo de tumoración y su manejo.

## Fibroblastic Myxoinflammatory Sarcoma of the foot: a case report and literature review.

**Summary.** Fibroblastic Mixoinflammatory Sarcoma is a malignant tumor of low frequency, developed in adults during the fourth and fifth decade of life as a soft tissue subcutaneous mass, usually painless, placed distally in the distal extremities. We report the case of a 35 years-old female with a painless tumour at the first dorsal space of the right foot, of 4 months evolution. She did not refer any trauma history. We removed the lump and sent the sample to pathology department, which established the diagnosis of Fibroblastic Mixoinflammatory Sarcoma. Fibroblastic Mixoinflammatory Sarcoma is a rare tumour, often misdiagnose. We carried out a thorough review of the literature to divulge this type of tumour and its management.

---

Correspondencia:

Manuel Bravo Pérez.

Rúa Abeto nº 14.

27294 Rego do Espiño. Piúgos, Lugo. España.

nolo04bp@yahoo.es

### Introducción

El Sarcoma Fibroblástico Mixoinflamatorio (SFMI) fue descrito en 1998 por los patólogos Kindblom, Montgomery y Michal como una nueva entidad dentro de los sarcomas de partes blandas de bajo grado. Se presenta habitualmente en la edad adulta, con una incidencia máxima entre la cuarta y quinta décadas de la vida, y una distribución similar en ambos sexos. Su presentación clínica más frecuente es la de una masa

subcutánea de pequeño tamaño, indolora, en la zona distal de las extremidades.

Dado que se trata de una entidad de baja incidencia y de crecimiento lento, habitualmente es tratada mediante biopsia excisional, llegándose al diagnóstico tras el estudio anatomopatológico.

La escisión quirúrgica con amplios márgenes de resección se considera la opción terapéutica de elección, puesto que el tumor presenta una alta tasa de recidiva, oscilando entre el 20 y el 67% a los 5 años.

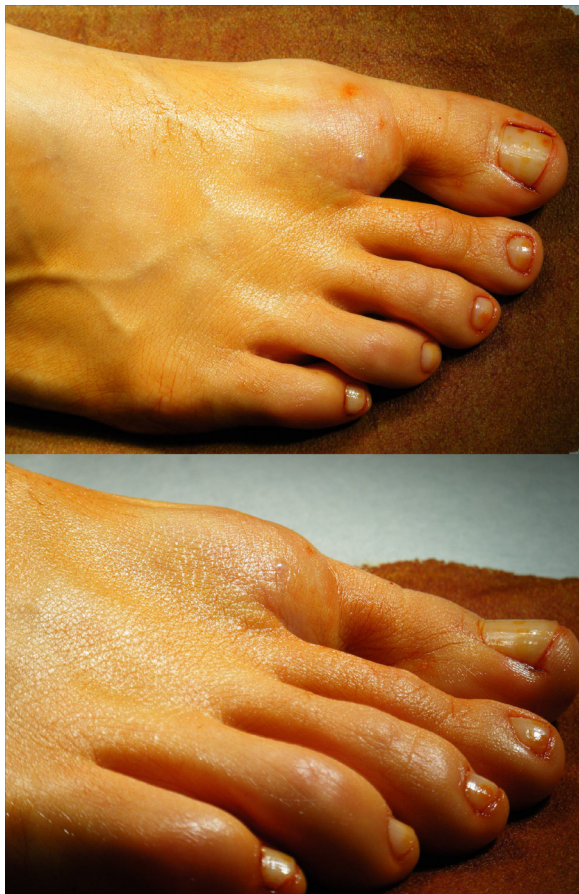Presentamos un caso clínico de nuestro servicio y hemos realizado una revisión exhaustiva de la literatura para intentar llamar la atención sobre esta posibilidad diagnóstica y orientarnos hacia el mejor manejo de esta entidad.

### Caso clínico

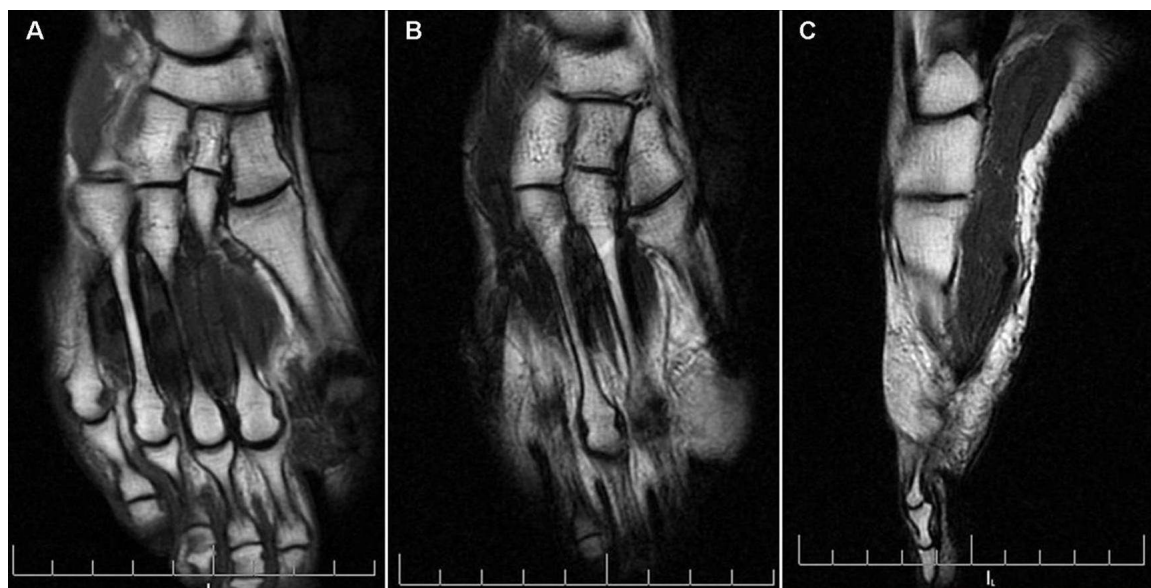
Mujer de 35 años, sin antecedentes de interés, que acude a la consulta presentando una tumoración en la zona dorsal del primer espacio intermetatarsiano y base de primera comisura del pie derecho, indolora, de 4 meses de evolución sin antecedente traumático. Previamente se había realizado una punción aspiración de la tumoración en otro centro ante la sospecha de que se tratase de un ganglión.

La exploración física mostraba una masa de partes blandas en el pie derecho de 3-4 cm. de diámetro, sobrelevada, no acompañada de retracción cutánea ni adherida a planos superficiales ni profundos, de consistencia elástica y sin signos focales de inflamación ni de compresión de estructuras vecinas (Fig. 1). No existían tampoco alteraciones funcionales de la zona.

La radiografía simple no mostraba afectación ósea. En el estudio de Resonancia Magnética (RM) se apreciaba una lesión de partes blandas de 2,6 x 1,5x 1,3 cm., de localización superficial en el pliegue interdigital entre el 1º y 2º dedo a nivel dorsal, que no condicionaba invasión de estructuras adyacentes. La referida lesión presentaba señal intermedia en secuencias T1 con alta señal en secuencias T2. Se objetivaron algunas imágenes serpiginosas en su interior en ambas secuencias que sugerían estructuras vasculares. Tras la administración de contraste paramagnético se apreciaron discretos focos de captación en el interior de la lesión. Por estos hallazgos se apuntó el hemangioma capilar como primera posibilidad diagnóstica (Fig. 2).



**Figura 1.** Imagen del pie derecho, donde se observa la tumoración localizada en la zona dorsal del primer espacio intermetatarsiano y base de primera comisura.



**Figura 2.** Imágenes de RM de la tumoración. **A.** Corte coronal T1 FSE ASSET (2 ADQ). **B.** Corte coronal T2 FSE ASSET. **C.** Corte sagital T2 ASSET.

Se decidió realizar una biopsia excisional bajo anestesia raquídea, incluyéndose en la incisión quirúrgica la zona de la punción aspiración previa. Se obtuvo así una tumoración de aspecto mucoso que se disecaba con facilidad. La Anatomía Patológica macroscópica mostró dos fragmentos de tumoración de aspecto gelatinoso y coloración grisácea con áreas rojizas en su interior. La descripción microscópica estableció extensas áreas mixoides con frecuentes agregados inflamatorios y zonas sólidas hialinas. Estas áreas mixoides presentaban gran cantidad de células mesenquimales estrelladas, que en ocasiones se acompañaban de importante atipia citológica con aumento del volumen nuclear, aspecto hiperploide y prominente nucléolo. Los infiltrados inflamatorios mostraban linfocitos de pequeño tamaño, agrupados en acúmulos con algunas células citoplasmáticas similares a las células de Reed-Sternberg. En las zonas sólidas se observaba una variable cantidad de tejido colágeno hialinizado y células tumorales de aspecto epitelioide con escasa atipia. El estudio inmunohistoquímico presentó intensa positividad para Vimentina y CD34; mientras que el CD68 mostró positividad intermedia.

Tras estos estudios se establece el diagnóstico definitivo de SFMI.

Tras ser evaluado el caso por el Comité de Tumores de referencia, no se consideró necesario la ampliación de los márgenes quirúrgicos dado que la resección fue completa y presentaba un bajo índice mitótico. A las 3 semanas de la cirugía se trató mediante radioterapia local: 50 gray (Gy) a nivel de lecho tumoral con margen amplio (divididas en 25 sesiones de 2 Gy), seguido de 10 Gy a nivel de lecho más cicatriz con margen limitado (divididas en 5 sesiones de 2 Gy).

Tras 4 años de seguimiento la paciente no ha presentado recidivas ni se han observado metástasis.

## Discusión

El SFMI es una rara entidad de la que solamente existen descritos apenas 149 casos en la literatura actual<sup>1-4</sup>. Afecta por igual a ambos sexos, sobre todo en la cuarta y quinta décadas de la vida, aunque puede aparecer a cualquier edad.

Este tumor se presenta habitualmente como una masa de crecimiento lento localizada fundamentalmente en la zona distal de las extremidades, principalmente las manos y los pies, aunque las muñecas, antebrazos, tobillos y las piernas también pueden verse afectados. Sólo 4,5% de los casos descritos en la literatura presentan una localización a nivel de cabeza, cuello y tronco. A diferencia de otras estirpes de sarcomas, donde el dolor puede acompañar a la tumoración dentro de las manifestaciones clínicas, esta tumoración destaca por ser indolora en la mayoría de los casos.

Durante el examen físico inicial es importante que además de la exploración local se realice la exploración de la cadena ganglionar correspondiente, dado que aunque es poco frecuente, existe la posibilidad de presentar metástasis.

No existe en la actualidad bibliografía que indique que la radiología simple, la ecografía o la Tomografía Computarizada (TC) muestren unas características especiales que permitan diferenciar este tumor del resto de sarcomas de partes blandas. La utilidad de estas técnicas reside en la posibilidad de orientar la realización de una biopsia (en el caso de la ecografía) o en la detección de metástasis toracoabdominales (en el caso del TC y la radiografía simple de tórax).

La RM es la técnica de elección en los sarcomas de las extremidades. Aún así, no nos permite siempre diferenciar esta patología de otros Sarcomas de Partes Blandas, como ocurrió en nuestro caso. La RM muestra pequeñas lesiones en forma de masas mal delimitadas con apariencia multinodular y, en ocasiones, participación de los tendones subyacentes. No existe, sin embargo, un patrón común en todos los casos. Habitualmente, las intensidades de señal de la lesión son similares a las de un quiste (intensidad de señal baja o intermedia en las imágenes en T1 e intensidad de señal alta en T2). Los hallazgos de la RM están íntimamente correlacionados con el potencial maligno de la tumoración. Así, los bordes bien definidos y la localización subcutánea indica buen pronóstico, mientras que la invasión del músculo o del hueso indica mayor agresividad y mal pronóstico<sup>5</sup>.

El estudio histopatológico establece el diagnóstico definitivo de esta tumoración y la diferencia del resto de entidades. Recientemente, diversos autores<sup>6,7</sup> confirman la utilidad de la punción aspiración como método diagnóstico. Desde el punto de vista histológico se trata de un tumor multinodular mal delimitado, que se origina habitualmente del tejido celular subcutáneo. Su característica más llamativa es una infiltración inflamatoria asociada con una prominente matriz mixoide en proporciones variables, y la presencia de células gigantes bizarras similares a las de Reed-Sternberg y células multivacuoladas simulando lipoblastos<sup>6,7</sup>. La tinción con Azul Alcian a pH 2,5 es positiva en el estroma mixoide. Los estudios inmunohistoquímicos muestran una fuerte pero difusa positividad para la vimentina. También pueden ser positivos los anticuerpos CD68, CD163, CD34 y Ki67, aunque de forma más focal. Desde el punto de vista citogenético se pueden encontrar diferentes alteraciones<sup>8,9</sup> como son translocaciones recíprocas t (1;10) (p22;q24) y pérdida de los cromosomas 3 y 13 o cromosomas en anillo de diverso tamaño y complejidad y con material del cromosoma 3.

Con respecto al diagnóstico diferencial debemos tener en cuenta:

1.- Entidades benignas: como pueden ser diversos procesos inflamatorios (como la fascitis nodular proliferativa, las tenosinovitis y el tumor miofibroblástico inflamatorio) y lesiones benignas mixoides (como son el mixoma y el ganglión). No se observan en estos casos las grandes inclusiones citoplasmáticas similares a virocitos y las áreas mixoides.

2.- Otros tipos de tumores malignos, como histiocitoma fibroso maligno mixoide, el liposarcoma mixoide, el sarcoma epitelioides y el dermatofibrosarcoma protuberans. El histiocitoma fibroso maligno mixoide muestra las áreas focales del sarcoma pleomórfico de alto grado con un patrón estoriforme y carece de células similares a virocitos. El liposarcoma mixoide ocurre generalmente en tejidos blandos profundos y sus lipoblastos contienen grasa en lugar de la mucina dentro de la célula neoplásica del SFMI. El sarcoma epitelioides se caracteriza por necrosis e inmunorreactividad para citoqueratina, y carece de células inflamatorias extrañas y células neoplásicas. El dermatofibrosarcoma protuberans presenta una inmunohistoquímica muy similar al SFMI, (siendo el CD34 más positivo en este tumor), pero su localización en zonas acras es casi excepcional<sup>10</sup>.

Los pacientes diagnosticados de SFMI deben ser tratados mediante resección amplia de la tumoración, puesto que la tasa de recidiva es elevada (existen series que hablan de hasta en 67% a los 5 años). Es por ello que algún autor no lo considera realmente como una entidad de bajo grado<sup>11</sup>. Si el diagnóstico se establece tras llevar a cabo una resección marginal de la tumoración, que es lo más habitual debido a su escasa sospecha diagnóstica, estaría indicado ampliar los márgenes de resección o añadir el tratamiento radioterápico. La amputación de la extremidad afectada se reserva para

los casos de recidiva y tumores que presentan un alto índice de mitosis. No se considera efectivo el tratamiento con quimioterapia.

El protocolo de seguimiento postquirúrgico no difiere del realizado a otros tipos de sarcomas de partes blandas. Se debe llevar a cabo un examen físico para detectar la presencia de recidivas o metástasis ganglionares, así como una radiografía de tórax (o incluso TC) para descartar la escasa aunque posible presencia de metástasis pulmonares. Estas evaluaciones deben ser trimestrales durante los primeros 2 años, semestrales hasta los 5 años y posteriormente anuales.

En la literatura se recogen muy pocos casos descritos de diseminación metastásica (3 ganglionares y 1 pulmonar). Diversos autores indican que dicho potencial podría venir determinado por las alteraciones cromosómicas anteriormente comentadas, lo que resalta la importancia de la citogenética en el diagnóstico y manejo de este tumor.

En conclusión, el SFMI es un tumor infrecuente de partes blandas, que se presenta como una masa de crecimiento lento y progresivo, no dolorosa, localizada en las regiones acras de las extremidades. Es de destacar que a pesar de tratarse de un tumor de bajo grado presenta una alta tasa de recidiva, aunque un bajo potencial metastásico. Su diagnóstico se basa en el estudio anatomopatológico, siempre apoyado en una buena historia clínica y los pertinentes estudios de imagen. El tratamiento recomendado es la resección ampliada, acompañada o no de radioterapia<sup>12</sup> según así lo determine el Comité de Tumores de referencia al evaluar cada caso de forma individualizada.

Por todo ello, creemos necesario tener en cuenta el SFMI en el diagnóstico diferencial de las masas indoloras, de crecimiento lento en la zona distal de las extremidades.

---

## Bibliografía

1. **Montgomery EA, Devaney KO, Giordano TJ, Weiss SW.** Inflammatory myxohyaline tumor of distal extremities with virocyte or Reed-Sternberg like cells: a distinctive lesion with features simulating inflammatory conditions, Hodgkin's disease, and various sarcomas. *Mod Pathol* 1998; 11:384-91.
2. **Michal M.** Inflammatory myxoid tumor of the soft parts with bizarre giant cells. *Pathol Res Pract* 1998; 194:529-33.
3. **Meis-Kindblom JM, Kindblom LG.** Myxoinflammatory fibroblastic sarcoma. En: Fletcher CDM, Unni KK, Mertens F, editores. *Tumors of the Soft Tissue and Bone, WHO Classification of Tumors, Pathology and Genetics.* Lyon: IARC Press; 2002. p. 96-97.
4. **Vaquero M.** Sarcoma fibroblástico mixoinflamatorio: presentación de un caso y revisión de la literatura. *Rev Esp Patol* 2008; 41:223-6.
5. **Narváez JA, Martínez S, Dodd LG, Brigman BE.** Acral myxoinflammatory fibroblastic sarcomas: MRI findings in four cases. *AJR Am J Roentgenol* 2007; 188:1302-5.
6. **Gonzalez-Cámpora R, Ríos-Martín JJ, Solórzano-Amoretti A, y cols.** Fine needle aspiration cytology of an acral myxoinflammatory fibroblastic sarcoma: case report with cytological and cytogenetic findings. *Cytopathology* 2008; 19:118-23.
7. **García-García E, Rodríguez-Gil Y, Suárez-Gauthier A, Martínez-Tello FJ, López-Ríos F, Ballestín C.** Myxoinflammatory fibroblastic sarcoma: report of a case with fine needle aspiration cytology. *Acta Cytol* 2007; 51:231-4.
8. **Lambert I, Debrec-Rychter M, Guenlinckx P, Hamemeije A, Sciot R.** Acral myxoinflammatory fibroblastic sarcoma with unique clonal chromosomal changes. *Virchows Arch* 2001; 438:509-12.
9. **Mansoor A, Fidda N, Himoe E, Payne M, Lawce H, Magenis E.** Myxoinflammatory fibroblastic sarcoma its complex supernumerary ring chromosomes composed of chromosome 3 segments. *Cancer Genet Cytogenet* 2004; 152:61-5.
10. **Hassanein AM, Atkinson SP, Al-Quran SZ, Jain SM, Reith JD.** Acral myxoinflammatory fibroblastic sarcomas: are they all low-grade neoplasms? *J Cutan Pathol* 2008; 35:186-91.
11. **Alonso J, Amaya JV, Angulo M, Baixauli F.** Dermatofibrosarcoma protuberans en el dorso de un pie: a propósito de un caso. *Rev Esp Cir Osteoart* 2015; 50:155-8.
12. **Tejwani A, Kobayashi W, Chen YL, y cols.** Management of acral myxoinflammatory fibroblastic sarcoma. *Cancer* 2010; 15:116-24.