

Tratamiento del choque femoroacetabular mediante miniabordaje anterior. Resultados a corto plazo.

J. DIRANZO GARCÍA¹, V. ESTREMS DÍAZ¹, L. HERNÁNDEZ FERRANDO¹, L. CASTILLO RUIPEREZ¹, A. BRU POMER¹.

¹ SERVICIO DE CIRUGÍA ORTOPÉDICA Y TRAUMATOLOGÍA. CONSORCIO HOSPITAL GENERAL UNIVERSITARIO DE VALENCIA.

Resumen. El tratamiento quirúrgico del choque femoroacetabular (CFA) es una práctica clínica cada vez más frecuente en nuestra especialidad. *Objetivo.* Analizar los resultados clínicos y radiológicos de una primera serie de pacientes diagnosticados de CFA intervenidos mediante miniabordaje anterior. *Material y métodos.* Estudio prospectivo de 30 pacientes con una edad media de 36,2 años y un seguimiento mínimo de 12 meses. La valoración clínica se ha realizado mediante las escalas SF-36, WOMAC y NAHS. Evaluamos la corrección radiológica de la deformidad y la progresión o no del grado de coxartrosis. *Resultados.* Se obtuvo una corrección adecuada de la deformidad en el 93% de los casos, 27 de los 30 pacientes presentaron una mejoría clínica significativa en los test realizados. La complicación más frecuente fue la meralgia parestésica del femorocutáneo (5 casos), 1 paciente precisó de sustitución protésica por evolución del grado de coxartrosis. *Conclusiones.* El tratamiento del CFA mediante miniabordaje anterior es un procedimiento seguro y reproducible. Permite la corrección de las anomalías anatómicas y la obtención de resultados clínicos satisfactorios en una cohorte de pacientes jóvenes.

Femoroacetabular impingement treatment using anterior mini-open approach. Short term results.

Summary. Surgical treatment of femoroacetabular impingement (FAI) is an increasingly common clinical practice in our speciality. *Aim.* To analyze the clinical and radiological results of a first series of patients diagnosed with a FAI treated with anterior mini-open approach. *Material and methods.* Prospective study of 30 patients with a mean age of 36.2 years with a minimum follow-up of 12 months was made. Clinical assessment was performed using the SF-36, WOMAC and NAHS scales. We evaluate the correction of the radiologic deformity and progression of the osteoarthritis grade. *Results.* An adequate correction of the deformity in 93% of cases was obtained, 27 of the 30 patients showed significant clinical improvement in all tests performed. The most common complication was meralgia paresthesia of the femoro-cutaneous nerve (5 cases), 1 patient required prosthetic replacement for progression of the osteoarthritis grade. *Conclusions.* FAI treatment by mini-open approach is a safe and reproducible procedure. This technique allows correction of anatomical abnormalities and obtains satisfactory clinical outcomes in a cohort of young patients.

Correspondencia:
José Diranzo García.
Servicio de Cirugía Ortopédica y Traumatología
Consortio Hospital General Universitario de Valencia.
Avenida Tres Cruces Nº 2.
46014 Valencia.
pdiranzo@gmail.com

Introducción

El choque femoroacetabular (CFA), descrito por R. Ganz en 1986, constituye una de las causas más frecuentes de dolor de cadera en el adulto joven¹⁻². Su

prevalencia se estima entre el 2-15% de la población general³, y está presente en el 68-100% de los pacientes que precisan una artroplastia total de cadera⁴.

Este concepto describe una serie de relaciones anatómicas anormales en la articulación coxofemoral, que potencialmente pueden producir una degeneración articular precoz. Existen dos mecanismos básicos de producción de CFA⁵⁻⁷: el primero, conocido como tipo CAM, es más frecuente en varones deportistas alrededor de los 30 años⁸, y se caracteriza por la presencia de una giba ósea en la transición cuello-cabeza femoral

que condiciona la anesfericidad de esta última. Estudios recientes relacionan esta deformidad con la enfermedad de Legg-Calvé-Perthes, con epifisiolisis de la cabeza femoral y con traumatismos repetidos durante la edad de desarrollo óseo, sin embargo la mayoría de pacientes no presentan antecedentes patológicos en la infancia⁹⁻¹². En segundo lugar, el tipo PINCER, se presenta más frecuentemente en mujeres de edad media⁸ y se produce por una sobrecobertura generalizada (coxa profunda y protrusio acetabuli) o localizada (retroversión acetabular) de la cabeza femoral¹³⁻¹⁴. Sólo un 10-17% de los pacientes con CFA presentan un tipo de deformidad aislada, CAM o Pincer. Siendo lo más frecuente un mecanismo de choque combinado en hasta el 71,8% de los casos¹⁵.

El tratamiento del CFA debe realizarse únicamente en pacientes sintomáticos¹⁶, y puede llevarse a cabo utilizando diversos abordajes: osteotomía trocantérica y luxación segura de la cabeza femoral; vía mini-invasiva anterior, y artroscópica⁷.

El objetivo del presente estudio fue analizar los resultados clínicos, radiológicos e incidencia de complicaciones en una serie de pacientes intervenidos de CFA por miniabordaje anterior.

Material y métodos

Realizamos un estudio prospectivo de 30 pacientes con diagnóstico de CFA intervenidos mediante miniabordaje anterior entre julio de 2012 y abril de 2014 en nuestro centro. De los 30 pacientes 18 eran hombres (60%) y 12 mujeres (40%) con una edad media de 36,2 ± 9,3 años. El 66% realizaba actividades deportivas de manera habitual, 9 pacientes (30%), presentaban una o más cirugías previas en la cadera operada (5 por enfermedad de Perthes, 3 por epifisiolisis femoral y 1 por displasia de cadera).

En todos los casos el diagnóstico se llevó a cabo mediante exploración física y pruebas de imagen: proyecciones antero-posterior (AP) y axial de Dunn de ambas caderas, así como artroresonancia de la cadera afecta. Según estas pruebas diagnósticas 13 pacientes presentaban un CFA tipo CAM, 2 tipo Pincer y 15 combinado. Según la clasificación de Tönnis 17 pacientes presenta una coxartrosis grado I y 13 grado II.

Procedimiento quirúrgico: Todos los pacientes fueron intervenidos por el mismo grupo de cirujanos mediante el abordaje anterior propuesto por Ribas y cols.^{8,17-18}. Con una longitud de incisión entre 6 y 8 cm, el abordaje se desarrolla entre el tensor de la fascia lata y el sartorio exponiendo la articulación a través de una capsulotomía siguiendo el eje del cuello femoral. En 14 de los 30 pacientes (46,7%) a la corrección de la deformidad acetabular y/o femoral se asoció el reanclaje del labrum por rotura del mismo y en 2 casos se realizaron microfracturas en la superficie articular acetabular. La duración media de la cirugía fue de 85 ± 23 minu-

tos. El control analgésico postoperatorio (24-48 horas) se llevó a cabo mediante la colocación de un catéter intralesional sobre la cápsula articular. Todos los pacientes recibieron al alta profilaxis contra la aparición de osificaciones heterotópicas mediante indometacina. El tiempo medio de ingreso fue de 2,5 ± 1 días. La deambulación con carga parcial según tolerancia se inició a las 24h de la cirugía. El inicio de actividades de impacto y carrera continua se autorizaron una media de 3 meses tras la cirugía.

Evaluación de resultados: La valoración de los pacientes se llevó a cabo preoperatoriamente y en los sucesivos controles postquirúrgicos. Con el fin de valorar los resultados clínicos se utilizaron los cuestionarios Western Ontario and McMaster Universities Osteoarthritis Index (WOMAC)¹⁹, Short Form 36 (SF-36)²⁰, y el Nonarthritic Hip Score (NAHS)²¹, siendo este último un cuestionario específico dirigido a pacientes jóvenes y físicamente activos con dolor de cadera. Todos los cuestionarios fueron auto cumplimentados por el paciente, eliminando de esta forma la valoración subjetiva del investigador.

No observamos ninguna pérdida de seguimiento, siendo el seguimiento medio de 18 meses (12-36 meses).

El análisis estadístico de los resultados obtenidos se llevó a cabo mediante el programa SPSS para MAC OS (versión 22; SPSS, Chicago, IL) utilizando el test no paramétrico de Wilcoxon y el test paramétrico t-test para muestras relacionadas para detectar las diferencias entre las variables radiológicas y funcionales pre y postoperatorias. Un valor de $p < 0,05$ fue considerado estadísticamente significativo.

Resultados

Resultados radiológicos: valoramos la evolución del ángulo centro -borde lateral de Wiberg en radiografías AP y del ángulo alfa en radiografías axiales, que valoran el grado de cobertura acetabular y la esfericidad de la cabeza femoral respectivamente. La corrección media del ángulo Alfa fue de 43,51 grados, desde 85,09 ± 12,7 grados en medidas preoperatorias a 41,58 ± 6,23 grados postquirúrgicos ($p=0,00$), considerando no patológicos valores inferiores a 50 grados²². La corrección media del ángulo de Wiberg fue de 5,19 grados, pasando de 36,31 ± 7,83 grados preoperatorios a 31,12 ± 7,50 grados en el último control ($p < 0,013$), considerando patológicos valores superiores a 39 grados²².

Al sexto mes postoperatorio, objetivamos en la proyección axial de todos los pacientes una corticalización de la corrección realizada en la transición cabeza-cuello femoral¹⁶ (Fig. 1). Un paciente desarrolló osificaciones heterotópicas periarticulares tipo II de Brooker sin repercusión clínica. En ninguno de los casos se reprodujeron las anomalías óseas.

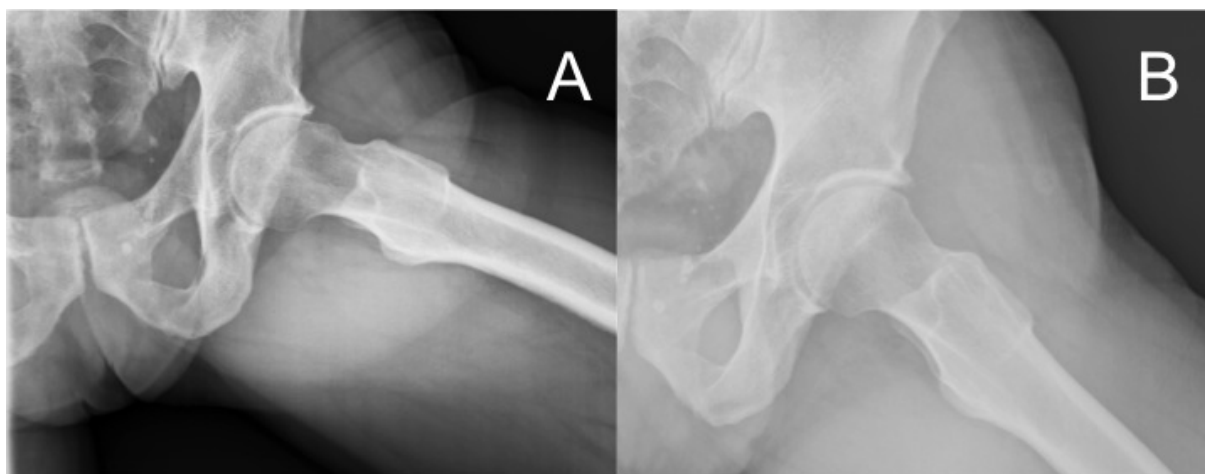


Figura 1. A. Rx axial preoperatoria. B. Rx axial postoperatoria. Obsérvese la disminución de la giba femoral y corticalización en la transición cabeza-cuello femoral a los 6 meses.

Resultados clínicos: La puntuación en la escala WOMAC mejoró de 55,47 +/- 16,6 puntos sobre 100 prequirúrgicos a 76,87 +/- 21,67 puntos en el último control (p=0,00). La valoración según la escala NAHS también experimentó una mejoría desde 47,81 +/- 17,60 puntos sobre 100 prequirúrgicos a 67,20 +/- 25,49 puntos tras la cirugía (p=0,002). En cuanto a la escala de calidad de vida SF-36, objetivamos un aumento significativo en las puntuaciones concernientes a la “Función Física”, de 43,92 +/- 18,67 puntos preoperatorios a 60,84 +/- 25,49 puntos en el último control (p=0,009); y “Dolor Corporal”, de 27,16 +/- 16,44 puntos preoperatorios a 56,60 ± 26,49 puntos tras la cirugía (p=0,00).

Tras realizar un análisis de subgrupos comparando los resultados clínicos obtenidos en cuanto a sexo, grado de coxartrosis preoperatoria (Tönnis I frente a Tönnis II), edad (mayores o menores de 40 años) y tipo de deformidad presente (CAM frente a PINCER y combinado), únicamente hallamos diferencias significativas en la gravedad del dolor corporal postoperatorio según el grado de degeneración articular, siendo mayor en los pacientes con coxartrosis tipo II de Tönnis (p=0,018) (Tabla I).

Complicaciones: 7 pacientes (23,3%), presentaron disestesias en el territorio del nervio femorocutáneo lateral (Fig. 2). En todos se produjo una resolución completa de la sintomatología en menos de un año. Una paciente sufrió una evolución clínica y radiológica de la coxartrosis (de Tönnis II a Tönnis III) precisando la implantación de una artroplastia total de cadera. No objetivamos ningún caso de infección, necrosis avascular de la cabeza femoral o fractura cervical por estrés.

Tabla I. Variables epidemiológicas y clínicas preoperatorias.

		MEJORÍA MEDIA			
		NASH	WOMAC	D.C. SF-36	F.F. SF-36
GLOBAL		19,39	21,40	29,44	16,92
Sexo	Hombre	23,05	24,46	28,92	27,00
	Mujer	14,72	17,51	30,09	4,09
	p valor	0,458	0,437	0,924	0,052
Edad	≥ 40	17,33	24,60	30,25	22,16
	< 40	21,28	18,43	28,69	12,07
	p valor	0,722	0,484	0,898	0,405
Grado Coxartrosis	Tönnis I	27,25	18,16	42,46	19,23
	Tönnis II	10,88	24,90	15,33	14,42
	p valor	0,131	0,439	0,018	0,693
Mecanismo Lesional	Puro	25,37	19,58	39,20	14,30
	Mixto	15,40	22,60	22,94	18,67
	p valor	0,379	0,740	0,182	0,719

Mejoría media de cada subgrupo de pacientes según sexo, edad, grado de coxartrosis y mecanismo lesional.

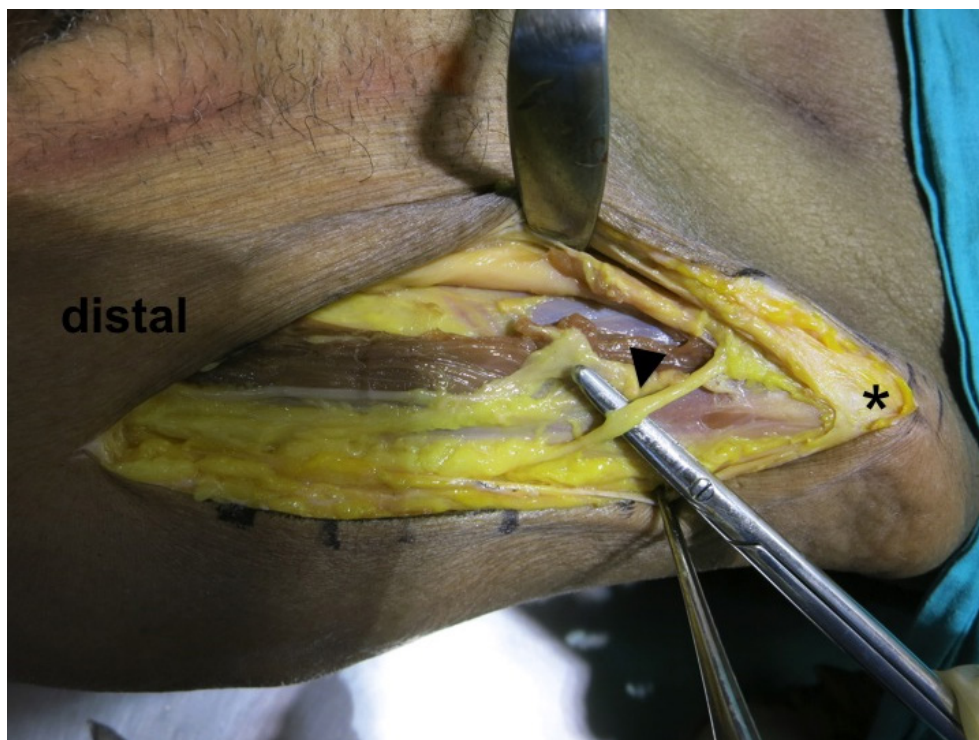


Figura 2. Diseción anatómica. **Punta de flecha:** nervio femorocutáneo lateral; **asterisco:** espina ilíaca anterosuperior.

Discusión

En el presente estudio se exponen los resultados clínicos y radiológicos de una primera serie de pacientes intervenidos de CFA mediante mini abordaje anterior con un seguimiento mínimo de un año.

La relativa “juventud” del CFA como entidad patológica ha conllevado que el número de artículos acerca de su tratamiento haya aumentado de forma continuada en la última década. Con una prevalencia de hasta el 15% en la población general^{3,22-23} y considerablemente mayor en pacientes deportistas^{24,26}, en la actualidad no existe ninguna evidencia científica que indique el tratamiento profiláctico en pacientes asintomáticos^{27,28}. El tratamiento de los pacientes con síntomas derivados de la deformidad acetabular o femoral puede llevarse a cabo a través de tres abordajes: la técnica mini-invasiva anterior presentada en este estudio; la luxación segura de la cabeza femoral asociada a osteotomía trocántérica, descrita por Ganz^{6,29-30}; y mediante artroscopia de cadera. La principal ventaja de la luxación segura respecto al mini abordaje anterior radica en la amplia exposición que se obtiene, estando indicada su utilización en aquellos casos donde sea necesario reparar el labrum posterior o en pacientes con grandes gibas femorales^{6,29}. Sin embargo, el riesgo añadido de pseudoartrosis de la osteotomía trocántérica (3-20%)^{31,32}, así como el período de descarga necesario tras la cirugía limitan su utilización a las indicaciones mencionadas previamente. Según estudios recientes³³, el abordaje

artroscópico es el más utilizado en la actualidad en el tratamiento del CFA. Su menor tasa de complicaciones (0-5%), respecto al 0-20% de la luxación segura y 0-17% del miniabordaje^{34,35}, así como la posibilidad de tratar patología extraarticular asociada sin necesidad de abordajes complementarios convierten la artroscopia en una opción sumamente atractiva³⁶. Por contra, su larga curva de aprendizaje³⁷ y la frecuente infra corrección de la deformidad limita su utilización a centros de elevado volumen y pacientes con lesiones puntuales circunscritas al labrum acetabular o gibas femorales de tamaño limitado^{8,38-39}.

Situada en un punto intermedio entre la luxación segura y el tratamiento artroscópico, el miniabordaje anterior presenta diferentes ventajas: una curva de aprendizaje relativamente corta y un postoperatorio muy similar a la técnica artroscópica pero evitando las potenciales complicaciones derivadas de la osteotomía trocántérica. El grupo de Parvizi, en un estudio reciente, describe que el miniabordaje anterior constituye la opción más coste-efectiva en el tratamiento de los CFA tipo Pincer o Cam puros⁴⁰. Sin embargo, no tenemos constancia de la existencia de estudios de evidencia I que demuestren claramente la superioridad de un determinado abordaje respecto al resto. Por ello, en el tratamiento del CFA la elección de la técnica quirúrgica deberá realizarse en base al tipo de lesión, y a las preferencias y experiencia del cirujano⁷.

El 90% de nuestros pacientes mejoraron de forma significativa tanto en sintomatología como en calidad

de vida tras el tratamiento quirúrgico mediante miniabordaje, siendo nuestros resultados comparables a los publicados por otros autores que utilizaron la misma técnica^{41,42}. La obtención de buenos resultados tras el tratamiento radica, en gran manera, en la correcta selección del paciente debiendo primar el tratamiento de aquellos casos en estadios iniciales de coxartrosis (Tönnis 0 y I)³). En nuestra serie, únicamente hallamos diferencias significativas en el grado de dolor corporal respecto al grado de artrosis; no encontrando diferencias significativas en el resto de parámetros clínicos estudiados. Ello difiere de la mayoría de estudios presentados, los cuales suelen presentar diferencias significativas en todos los parámetros clínicos estudiados a favor de los pacientes en estadios tipo 0 y I de Tönnis desaconsejando el uso de técnicas de preservación articular en aquellos en estadio \geq Tönnis II^{16-17,40,43}. Consideramos que estas diferencias se deben al limitado tamaño muestral y seguimiento clínico de nuestro estudio.

La neuroapraxia del nervio femorocutáneo por tracción intraoperatoria, o meralgia parestésica, constituye la complicación más frecuente del miniabordaje anterior con hasta un 45% de incidencia (23% en nuestra serie)⁴⁴. Se reconoce clínicamente como área de parestesias y disestesias en la cara antero lateral del muslo. Una disección anatómica cuidadosa desplazando la incisión del plano fascial hasta 1-1,5 cm posterior a las fibras anteriores del músculo tensor de la fascia lata puede disminuir su incidencia⁸.

En revisión sistemática reciente, Matsuda y cols³¹ reportan una progresión del grado de coxartrosis precisando una prótesis total de cadera en el 0 al 30% de los casos intervenidos con luxación de la cabeza femoral, 0-9% de los tratados con artroscopia y 0 a 11% utilizando la técnica mini invasiva anterior. Sólo un paciente de nuestra serie (3%) precisó la reconversión a prótesis total de cadera.

Conclusión

El tratamiento del CFA mediante miniabordaje anterior constituye un procedimiento seguro y reproducible que permite la corrección de las deformidades femoral y acetabular, así como la reparación labral en aquellos casos donde sea necesario. Consideramos que su corta curva de aprendizaje constituye la principal ventaja respecto a otras técnicas como la artroscopia y la luxación segura. A pesar de su relativa sencillez, no es un procedimiento exento de complicaciones, siendo las más frecuentes las lesiones del nervio femorocutáneo.

Bibliografía

1. Ganz R, Parvizi J, Beck M, Leunig M, Notzli H, Siebenrock KA. Femoroacetabular impingement: a cause for osteoarthritis of the hip. *Clin Orthop Relat Res* 2003; 417:112-20.
2. Wagner S, Hofstetter W, Chiquet M, Mainil-Varlet P, Stauffer E, Ganz R, Siebenrock KA. Early osteoarthritic changes of human femoral head cartilage subsequent to femoro-acetabular impingement. *Osteoarthritis Cartilage* 2003; 11:508-18.
3. Leunig M, Ganz R. Femoroacetabular impingement: a common cause of hip complaints leading to arthrosis. *Unfallchirurg* 2005; 108:9-17.
4. Marin-Peña O, Gebhard C, Velev K, Ribas-Fernandez M, Plasencia-Arriba MA. Femoroacetabular impingement: first step on the way to hip arthroplasty in young patients. *Bone Joint J Orthop Proc.* 2006; 88:329.
5. Ito K, Minka MA, Leunig M, Werlen S, Ganz R. Femoroacetabular impingement and the cam-effect: A MRI-based quantitative anatomical study of the femoral head-neck offset. *J Bone Joint Surg Br* 2001; 83:171-6.
6. Ganz R, Gill TJ, Gautier E, Ganz K, Krügel N, Berlemann U. Surgical dislocation of the adult hip: A technique with full access to femoral head and acetabulum without the risk of avascular necrosis. *J Bone Joint Surg Br* 2001; 83:1119-24.
7. Parvizi J, Leunig M, Ganz R. Femoroacetabular Impingement. *J Am Acad Orthop Surg* 2007; 15:561-70.
8. Ribas M, Vilarrubias J. M, Ginebreda I, Silberberg J, Leal J. Atrapamiento o choque femoroacetabular. *Rev Ortop Traumatol* 2005; 49:390-403.
9. Snow SW, Keret D, Scarangella S, Bowen JR. Anterior impingement of the femoral head: a late phenomenon of Legg-Calve-Perthes' disease. *J Pediatr Orthop* 1993; 13:286-9.
10. Leunig M, Casillas MM, Hamlet M, Hersche O, Notzli H, Slongo T, Ganz R. Slipped capital femoral epiphysis: early mechanical damage to the acetabular cartilage by a prominent femoral metaphysis. *Acta Othop Scand* 2000; 71:370-5.
11. Siebenrock KA, Wahab KH, Werlen S, Kalhor M, Leunig M, Ganz R. Abnormal extension of the femoral head epiphysis as a cause of cam impingement. *Clin Orthop Relat Res* 2004; 418:54-60.
12. Zadpoor AA. Etiology of Femoroacetabular Impingement in Athletes: A Review of Recent Findings. *Sports Med* 2015; 45:1097-106.
13. Tannast M, Siebenrock KA, Anderson SE. Femoroacetabular Impingement: Radiographic Diagnosis-What the Radiologist Should Know. *AJR Am J Roentgenol* 2007; 188:1540-52.
14. Bedi A., Kelly B.T. Femoroacetabular impingement. *J Bone Joint Surg Am* 2013; 95:82-92.
15. Beck M, Kalhor M, Leunig M, Ganz R. Hip morphology influences the pattern of damage to the acetabular cartilage: femoroacetabular impingement as a cause of early osteoarthritis of the hip. *J Bone Joint Surg Br* 2005; 87:1012-8.
16. Treviño-Garza Ó, Rivas-Fernández M, Marín-Peña O, Esteban-Ledeza R, Vilarubias-Guillament JM. Treatment of femoroacetabular impingement by a minimally invasive approach. Results at 2 years follow-up. *Acta Ortop Mex* 2009; 23:57-69.
17. Ribas M, Marín-Peña O, Regenbrecht B, De la Torre B, Vilarrubias JM. Femoroacetabular osteochondroplasty by means of an anterior minimally invasive approach. *Hip Int* 2007; 17:91-8.
18. Ribas M, Candiotti L, Vilarrubias JM. Surgical treatment of the anterior femoroacetabular impingement syndrome of the hip. *Bone Joint J Orthopedic Proceedings* 2005; 87 suppl 1: 84.
19. Battle-Gualda E, Esteve-Vives J, Píera-Riera MC, Hargreaves R, Cutts J. Translation and adaptation to spanish of the WOMAC questionnaire specific for knee and hip osteoarthritis. *Rev Esp Reumatol* 1999; 26:38-45.
20. Alonso J, Regidor E, Barrio G, Prieto L, Rodríguez C, de la Fuente L. Population reference values of the Spanish version of the Health Questionnaire SF-36. *Med Clin (Barc)* 1998; 111:410-6.
21. Christensen CP, Althausen PL, Mittleman MA, Lee JA, McCarthy JC. The nonarthritic hip score: reliable and validated. *Clin Orthop Relat Res* 2003; 406:75-83.
22. Beaulé P, Hack K, Rakhra K, DiPrimio G. Prevalence of CAM type FAI morphology in 200 asymptomatic volunteers (SS-29). *Arthroscopy* 2009; 25:e16.
23. Hack K, Di Primio G, Rakhra K, Beaulé P. Prevalence of cam-type femoroacetabular impingement morphology in asymptomatic volunteers. *J Bone Joint Surg Am* 2010; 92:2436-44.
24. Epstein DM, Mc Hugh M, Yorio M, Neri B. Intra-articular hip injuries in national hockey league players: a descriptive epidemiological study. *Am J Sports Med* 2013; 41:343-8.
25. Johnson AC, Shaman MA, Ryan TG. Femoroacetabular impingement in former high-level youth soccer players. *Am J Sports Med* 2012; 40:1342-6.
26. Philippon MJ, Ho CP, Briggs KK, Stull J, LaPrade RF. Prevalence of increased alpha angles as a measure of cam-type femoroacetabular impingement in youth ice hockey players. *Am J Sports Med* 2013; 41:1357-62.
27. Collins JA, Ward JP, Youm T. Is prophylactic surgery for femoroacetabular impingement indicated? A systematic review. *Am J Sports Med* 2014; 42:3009-15.
28. Palmer AJ, Ayyar-Gupta V, Dutton SJ, Rombach I, Cooper CD, Pollard TC, y cols. Protocol for the Femoroacetabular Impingement Trial (FAIT): a multi-centre randomised controlled trial comparing surgical and non-surgical management of femoroacetabular impingement. *Bone Joint Res* 2014; 3:321-7.
29. Lavigne M, Parvizi J, Beck M, Siebenrock KA, Ganz R, Leunig M. Anterior femoroacetabular impingement: part I. Techniques of joint preserving surgery. *Clin Orthop Relat Res* 2004; 418:61-6.
30. Mardones RM, González C, Chen Q, y cols. Surgical treatment of femoroacetabular impingement: evaluation of the effect of size of the resection. *J Bone Joint Surg Am* 2005; 87:273-9.
31. Matsuda DK, Carlisle JC, Arthurs SC, Wierks CH, Philippon MJ. Comparative systematic review of the open dislocation, mini-open, and arthroscopic surgeries for femoroacetabular impingement. *Arthroscopy* 2011; 27: 252-69.
32. Hellman MD, Riff AJ, Haugom BD, Patel R, Stover MD, Nho SJ. Operative treatment of FAI: open hip preservation surgery. *Curr Rev Musculoskelet Med* 2013; 6:258-63.
33. Botser I, Safran, MR. Arthroscopic Treatment of Femoroacetabular Impingement. En: Doral M, Karlsson J, editores. *Sports Injuries: Prevention, Diagnosis, Treatment and Rehabilitation*. Berlin: Springer; 2015. p.695-703.
34. Graus E, Sadri H, Menetrey J, Hoffmeyer P. Therapie des femoroacetabulären Impingements: Arroskopische Technik versus Chirurgische Luxation. En: *Vortrag Nr. 52 bei der 56. Baden-Baden: Jahrestagung der Vereinigung Süddeutscher Orthopäden*; 2008.

35. **Ilizaliturri VM, Jr., Nossa-Barrera JM, Acosta-Rodriguez E, Camacho-Galindo J.** Arthroscopic treatment of femoroacetabular impingement secondary to paediatric hip disorders. *J Bone Joint Surg Br* 2007; 89:1025-30.
36. **Beaule PE, Allen DJ, Clohisy JC, Schoenecker PL, Leunig M.** The young adult with hip impingement: deciding on the optimal intervention. *Instr Course Lect* 2009; 58:213-22.
37. **Funke EL, Munzinger U.** Complications in Hip Arthroscopy. *Arthroscopy* 1996; 12:156-9.
38. **Philippon MJ, Stubbs AJ, Schenker ML, Maxwell RB, Ganz R, Leunig M.** Arthroscopic management of femoroacetabular impingement: osteoplasty technique and literature review. *Am J Sports Med* 2007; 35:1571-80.
39. **Sampson TG.** Arthroscopic treatment of femoroacetabular impingement: a proposed technique with clinical experience. *Instr Course Lect* 2006; 55:337-46.
40. **Diaz-Ledezma C, Parvizi J.** Surgical Approaches for Cam Femoroacetabular Impingement: The Use of Multicriteria Decision Analysis. *Clin Orthop* 2013; 471:2509-16.
41. **Laude F, Sariali E, Nogier A.** Femoroacetabular impingement treatment using arthroscopy and anterior approach. *Clin Orthop Relat Res* 2009; 467:747-52.
42. **Beaule PE, Le Duff MJ, Zaragoza E.** Quality of life following femoral head-neck osteochondroplasty for femoroacetabular impingement. *J Bone Joint Surg Am* 2007; 89:773-9.
43. **Bellotti V, Ribas M, Ledesma R, Cardenas C, Marin O, Vilarrubias J M, Caceres E.** The Ribas mini open procedure for the treatment of femoroacetabular impingement. Midterm results in 117 consecutive cases. *Bone Joint J Orthopedic Proceeding* 2011; 93 suppl II:149.
44. **Hartmann A, Günther KP.** Arthroscopically assisted anterior decompression for femoroacetabular impingement: Technique and early clinical results. *Arch Orthop Trauma Surg* 2009; 129:1001-9.