

PROPUESTA DE UNA MODIFICACIÓN DE LA TÉCNICA DE APERTURA CRANEAL EN LA AUTOPSIA MÉDICO LEGAL, CON FINES ESTÉTICOS

PROPOSAL OF A MODIFICATION OF THE TECHNIQUE TO OPEN THE SKULL AT AUTOPSY, WITH AESTHETIC PURPOSES

Sibón Olano A.^{1,3}
Sánchez Rodríguez E.^{1,3}
Barrera Pérez E.^{1,3}
Roselló Baldó J.^{1,4}
Lopez Carrasco J.^{2,3}
¹Médico Forense.
²Técnico Auxiliar de Autopsias.
³Servicio de Patología del Instituto de Medicina Legal de Cádiz.
⁴Forensías de Alcorcón, Madrid.
España.

Correspondencia: agustin.sibon.ius@juntadeandalucia.es

Resumen: existen múltiples técnicas en patología forense para la realización de un autopsia. A lo largo de los años y con la evolución de la medicina y sus ciencias auxiliares, estas técnicas se han ido adaptando a las necesidades tanto del estudio del óbito como a la necesidad de la reconstrucción lo menos traumática posible para que el fallecido pueda volver a ser visto por sus seres queridos.

Presentamos una modificación de la técnica de apertura craneal que nos gusta denominar "La modificación de López Carrasco", siendo la utilizada en el Servicio de Patología del Instituto de Medicina Legal de Cádiz por su calidad estética final.

Palabras clave: Autopsia craneal. Patología forense.

Abstract: multiple techniques in forensic pathology for conducting an autopsy. Throughout the years and with the evolution of medicine and its auxiliary sciences, these techniques have been adapted to the needs of both the study of death and the need for reconstruction as painless as possible so that the deceased can return to be seen by their loved ones.

We present a modification of the technique of cranial opening we like to call "The modification of López Carrasco" being used in the Pathology Department of the Institute of Legal Medicine of Cádiz for his final aesthetic quality.

Keywords: Cranial autopsy. Forensic Pathology.

INTRODUCCIÓN

El término autopsia procede del griego (αὐτοψία) y significa ver con los propios ojos, mientras que el término necropsia, que también procede del griego (necro y οψις), significa examen de un cadáver. (1)

En puridad consiste en el procedimiento médico quirúrgico destinado a obtener información morfológica sobre las causas de la enfermedad o también los cambios producidos por esta en el cuerpo humano.

Autopsia es el término que queda reservado en el caso de los exámenes judiciales realizados para la determinación de la causa de la muerte con el fin de proporcionar información al Juez cuando existe una investigación judicial y son ordenadas por él, mientras que necropsia se utiliza para los exámenes que se realizan en los ambientes medicoasistenciales con el fin de determinar la causa del fallecimiento solicitada por la familia o por el propio equipo médico asistencial cuando lo consideran necesario.

REGULACIÓN DE LA NECROPSIA LEGAL Y EVOLUCION

La autopsia médico legal es aquel examen que se realiza al cadáver con fines de obtener la causa del fallecimiento del mismo en casos de muerte violenta o sospechosa de criminalidad. En España viene regulada por la Ley de Enjuiciamiento Criminal en sus artículos 340, 343 y 353 (2), el reglamento de Institutos de Medicina Legal (3), el reglamento de Institutos de Medicina Legal de Andalucía (4) el reglamento de policía mortuoria sanitaria de España (5), el reglamento de policía mortuoria sanitaria de Andalucía (6), la Recomendación de la Unión Europea (7) y la

Orden para la preparación y remisión de muestras que se remiten para análisis al instituto Nacional de Toxicología y Ciencias Forenses (8).

En toda autopsia se diferencian claramente tres momentos, de igual importancia cada uno de ellos, lo que a menudo es olvidado por aquellos que realizan las fases iniciales, ya que la ausencia de alguna etapa o la mala práctica en su realización conducirá a falta de información y resultados erróneos en las fases siguientes de la misma autopsia y por consiguiente en el procedimiento judicial en el que se encuentra inmerso, invalidando el resultado final buscado. Dichas fases son:

- Levantamiento del cadáver.
- Examen externo del cadáver.
- Examen interno del cadáver.

Debe quedar claro que una autopsia no es un procedimiento de disección anatómica, diferencia que no siempre es clara para muchos profesionales y que ha sufrido variaciones históricas en función de factores culturales, sociales o religiosos (9). De esta manera, en aquellas sociedades donde la educación es elevada y el pensamiento es libre se acepta la disección en humanos mejor que en sociedades menos desarrolladas.

En un breve repaso a la historia, los principios anatómicos establecidos por el mundo helénico o Roma permanecieron inamovibles hasta el siglo XVI, de tal manera que en ese periodo histórico solo podemos hablar de anatomistas del cuerpo humano.

Con el Renacimiento surge un cambio de mentalidad tanto en el ámbito religioso como con la creación de escuelas de Derecho y Medicina (Universidad de Bolonia) y la necesidad de explicar tanto la muerte de algunos personajes y el auge de hechos notorios (epidemias y crímenes). Se conocen 3 saltos cualitativos en la autopsia que la diferencia de los estudios de los anatomistas.

El primer hito en la evolución de este procedimiento médico es la publicación en 1507 de la obra *De abditis non nullis ac mirandis morborum et sanationum causis* por el médico florentino Antonio Benivieni, que es el tratado más antiguo conocido, donde la autopsia se considera un procedimiento valioso y sistemático para completar el estudio de las enfermedades, pero se limitaban a explorar tan solo una parte del cuerpo y si los hallazgos eran suficientes para explicar los cambios morfológicos se daba por terminada. Aún hoy algunos profesionales siguen este método sin saber el origen de su práctica. (10)

El salto siguiente en la autopsia está representado por Morgagni que en 1761 con su obra *De sedibus et causis morborum per anatomen indagatis* establece lo que se ha venido a llamar el concepto anatómico (para razonar sobre un proceso patológico se le debe adjudicar una localización en el cuerpo). Este cambio fue más conceptual que práctico en cuanto a las técnicas de autopsia.(10)

El último gran salto conceptual lo efectúa Virchow que introduce el estudio con microscopio de todos los órganos de forma ordenada y minuciosa haciendo de la patología una ciencia como se refleja en 1858 en su tratado *Die cellularpathologie in Iher Begründung auf Physiologische und Pathologische Gewebe*.(10)

Desde entonces la patología se ha desarrollado como el estudio científico e intelectual de la enfermedad y no como una profesión menor o de consuelo como durante mucho tiempo fue considerada.

Sin embargo, salvo excepciones individuales del prosector, no existe un cuerpo doctrinal que se haya dedicado a casar el resultado científico y estético final.

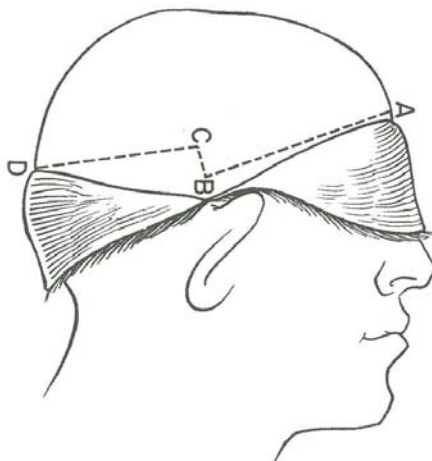
TÉCNICAS DE APERTURA CRANEAL

Centrándonos en el examen interno del fallecido, existen distintas técnicas descritas para realizar la apertura de las diferentes cavidades anatómicas que representan una sucesiva evolución histórica, presentando cada una de ellas peculiaridades en su modo de realización.

Procederemos a describir dichas técnicas en el caso de la apertura de la cavidad craneal con objeto de establecer diferencias con la descripción de la técnica que utilizamos en el Instituto de Medicina Legal de Cádiz (IMLCA) por su calidad estética en comparación con el resto de prácticas de apertura.

- En primer lugar, y siguiendo un criterio cronológico, se encuentra la **técnica de Morgagni** en la que se realiza un afeitado de la cabeza y un corte de los tejidos blandos por dos líneas cruzadas.
- Posteriormente surgen las **técnicas de Orfila y Rodrigo**, no existiendo variaciones con respecto a la técnica de Morgagni en relación a la apertura de la cavidad craneal y modificando respecto a la anterior la apertura en cruz de tórax y cuello. (11)
- La **técnica de Mata** consiste en practicar una incisión única y profunda de mastoides a mastoides, separando previamente los cabellos a partir de una raya que coincide con la dirección de la incisión. Terminada la incisión se disecan ambos colgajos, separándolos del cráneo, y a punta de bisturí, ayudados de tracción, primero instrumental y luego manual, se vuelve el colgajo anterior sobre la cara hasta descubrir el frontal un través de dedo por encima de las arcadas orbitarias y el posterior hasta más abajo de la protuberancia occipital externa. Una vez realizada la eversión de los colgajos, se examina cuidadosamente su superficie interior y la exterior del cráneo óseo. El corte del cráneo se realiza siguiendo una línea circular que por delante pasa a dos traveses de dedos por encima de las arcadas orbitarias, cuatro traveses por dedo por encima del arco cigomático, lateralmente y al nivel de la protuberancia occipital externa, por detrás (12). Una vez extraído encéfalo, se procede a su estudio y, después de la toma de muestras oportunas, se devuelve a cavidad craneal y se procede a la colocación de bóveda craneal, eversión de los colgajos y sutura de los mismos.
- El llamado **corte de Griesinger** consiste en la sección simultánea con la sierra de bóveda, meninges y encéfalo siguiendo línea horizontal, no siendo recomendable al impedir el estudio pormenorizado de encéfalo y la relación de las estructuras encefálicas (12). Tampoco introduce ninguna innovación ROKINTANSKY limitándose tan solo al estudio in situ de los órganos.
- La **técnica de Virchow** es similar a la técnica de Mata, diferenciándose de ésta en los cortes seriados que se realizan en encéfalo, los llamados *cortes encuadrados de Virchow*.(12)
- Piacentino propone desde la escuela argentina la **“Técnica de la Triple Angulación”** que facilita la sutura del cuero cabelludo e impide el desplazamiento en sentido antero posterior de calota craneal a través de la realización de cortes sobre los vértices situados en bregma, unión de escama temporal con parietal y a nivel del lambda en región occipital. También se denomina **“craneotomía en Casco de Ulano”**.(13)
- Existen otras técnicas, como las de Rokitansky, Gohn, Goñi, no existiendo diferencias significativas en la apertura de cavidad craneal con respecto a las técnicas anteriores.(14)
- En Francia, Letullé, introduciendo como novedad la apertura con sierra circular, sigue con el corte circular propuesto por Mata (15).
- La técnica realizada por Simonin consiste en una incisión de un pabellón auricular a otro pasando por el vértice del cuero cabelludo y rechazando ambos colgajos. El cráneo es serrado transversalmente seccionando al mismo tiempo el cerebro siguiendo un plano frontooccipital (16).
- Patowary se encarga de realizar modificaciones estéticas en tórax y abdomen pero no así en cráneo (17).

- En la obra de Ludwig (esquema 1) distintos autores proponen insinción desde lóbulo de oreja en el lado derecho a lóbulo de la oreja en lado izquierdo pasando por el vértice del cuero cabelludo. El punto frontal (A) se debe realizar aproximadamente a dos traveses de dedo encima de cantos supraorbitales. El punto temporal (B) está en lo alto del oído en su posición natural antes de la reflexión de cuero cabelludo. El punto (C) es aprox. 2 cm encima (de B). El punto occipital (D) se realiza aproximadamente a dos traveses de dedo encima de la protuberancia externa occipital (inion) (18).



Esquema 1. Imagen del sierre craneal. Tomado de Handbook of Autopsy Practice.*)

Todas estas técnicas presentan el inconveniente de la movilidad de bóveda craneal si se procede únicamente a la colocación de dicha bóveda sin el uso de ningún medio de unión entre ambos fragmentos craneales (aunque no se encuentra descrito en la literatura científica si es posible encontrar comentarios en la web para evitar dicha movilidad con técnicas inusuales como sería el uso de pegamento tipo cianoacrilato), lo que provocará alteración en la estética del fallecido durante el proceso de movilización del mismo con la formación de un cajón anterior a nivel de dos traveses de dedo por encima de las arcadas orbitarias, muy antiestético, y que sería visualmente observado por los familiares, siendo objeto de malestar en los mismos.

En internet existen las Listas de distribución de correo electrónico (18) dos de ellas, PuntoEFE (<http://puntoefe.org/>) y MEDFORESP (<https://listserv.rediris.es/cgi-bin/wa?A0=MEDFORESP>), son en español. El administrador de MEDFORESP planteó en ambas el tema de la apertura y cierre craneal en las autopsias judiciales y de las variadas respuestas señalamos:

- El Dr. Cabrera Cabrera (Chile) informó que en su Servicio *“los técnicos de tanatología, cuando el corte horizontal va pasando sobre los pabellones auriculares, descienden entre 2 a 3 cm verticalmente (ángulo de 90°) y luego continúan con el corte horizontal. Ésto lo hacen a los dos lados, quedando una especie de escalón que evita el desplazamiento anterior de la calota”*.
- Mientras que el Dr. Yesuron (Argentina) comunicó que *“resulta muy útil la V en ambos temporales y la V invertida en frontal y occipital, y la modalidad “sanjuanita” en la que se fija suturando a través de los músculos temporales a cada lado, lo que impide desplazamientos en ambos sentidos”*.
- Por otro lado, el Dr. Scatena notificó que *“hacemos una V en el aserrado a ambos lados a la altura de los temporales para evitar que la calota aserrada se deslice libremente hacia atrás o adelante”*.

En definitiva, no existe una técnica reglada que permita una entrega estética del cuerpo a los familiares cuando se le ha practicado una autopsia de cráneo, como sería preceptivo.

PROPUESTA DE APERTURA CRANEAL

En el Servicio de Patología del IML de Cádiz proponemos la que nos gusta llamar la **Modificación de López Carrasco** en agradecimiento al técnico de autopsias que ha contribuido a la puesta a punto tanto en la apertura, como en la posterior reconstrucción de bóveda craneal.

Los pasos detallados de esta técnica consisten en :

- 1- Se realiza incisión bimastoidea similar a la usada en las técnicas de Mata y Virchow a manera de una cisura coronada cutánea y se procede a la eversión de los colgajos cutáneos (imagen número 1).

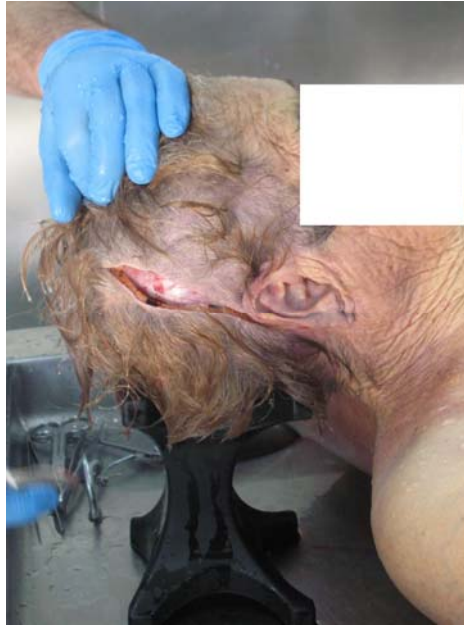

Imagen 1: incisión retromastoidea coronada

- 2- Se produce desinserción de ambos músculos temporales (Imagen número 2).

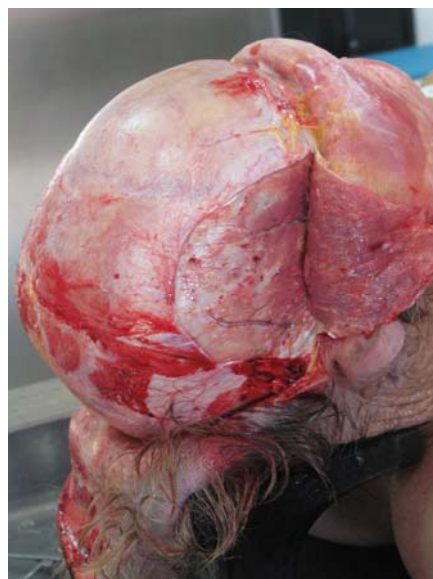

Imagen 2: desinserción de músculos temporales

- 3- Una vez queda expuesta bóveda craneal, se procede a su apertura usando una sierra mecánica con hoja circular de la siguiente forma:
- A un través de dedo de arcadas orbitarias se comienza el serrado en el hueso frontal que se realiza paralelo a las arcadas orbitarias. Una vez se llega al final de ambas arcadas orbitarias se procede a profundizar y serrar todo el espesor del hueso. En ocasiones puede ser conveniente marcar por debajo de la anterior una línea que atraviese solo el diplo externo para que sirva de referencia (IMAGEN Nº 3 y 3 bis).

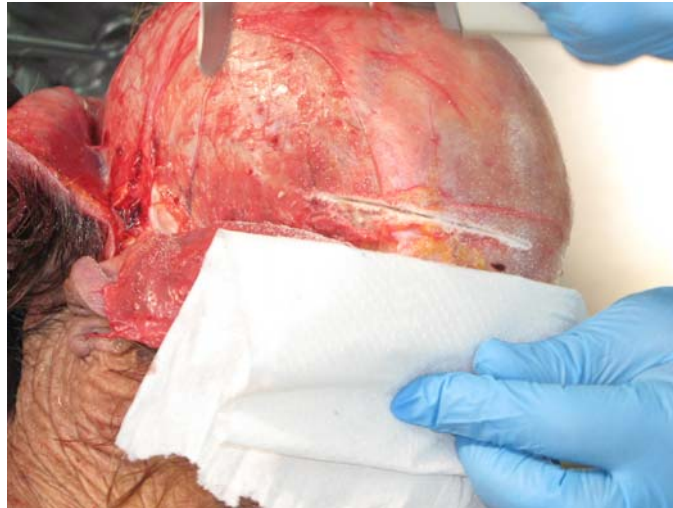

Imagen 3: corte supraorbitario

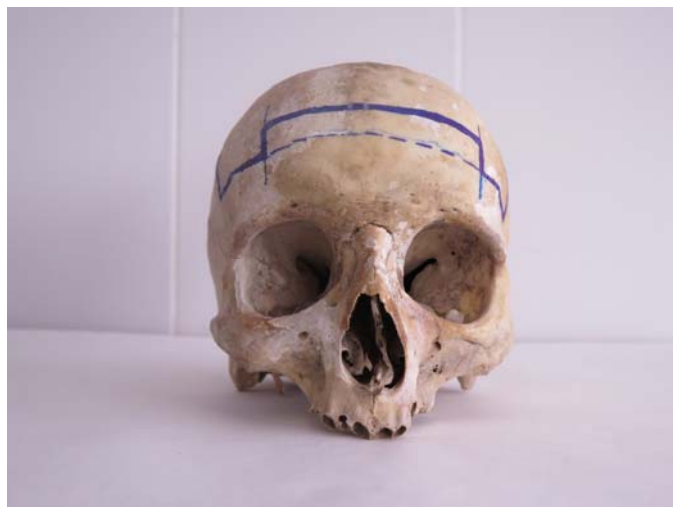

Imagen 3 bis: corte supraorbitario (esquema)

- A la mitad de ambos arcos zigomáticos, se realiza un corte en dirección craneal y perpendicular al anterior hacia hueso parietal aproximadamente de 1.5 cm. (cercano a sutura) y se continúa serrando hacia parte posterior sin llegar a hueso occipital (IMAGEN 4 y 4 bis).

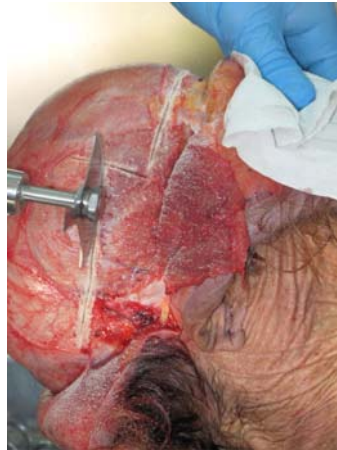

Imagen 4: prolongación escalonada del corte

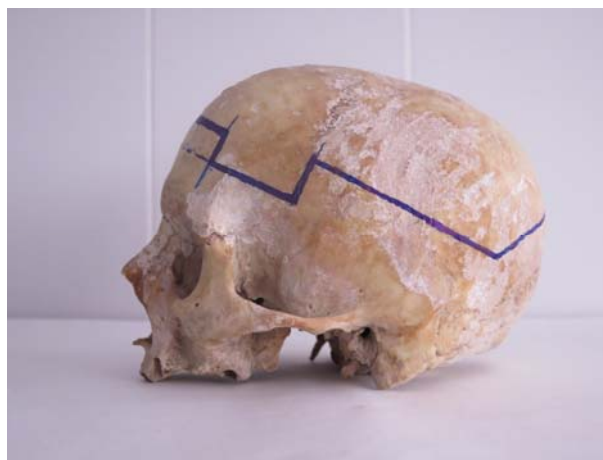

Imagen 4 bis: prolongación escalonada del corte (esquema)

- Una vez hecho esto, se continúa con un corte perpendicular al realizado sobre arcadas orbitarias, aproximadamente de 1.5 cm, a la altura del foramen supraorbitario, tanto derecho como izquierdo, uniéndose ambos cortes con un corte en profundidad paralelo al primero realizado (IMAGEN 5) quedando un escalón lateral sobre el parietal.

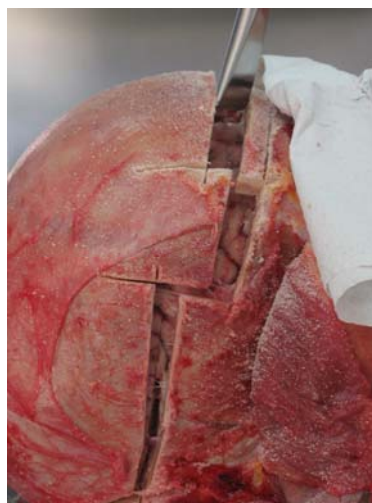


Imagen 5: escalón lateral sobre el parietal

- Por último unen de los cortes posteriores en hueso occipital (IMAGEN 6)

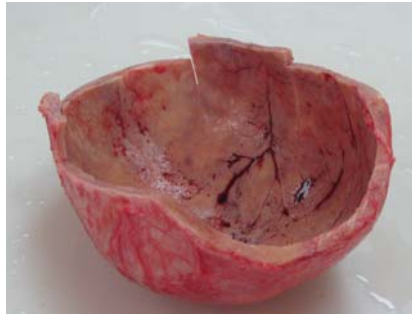

Imagen 6: corte anterior, lateral y posterior de la calota

- Una vez se extrae encéfalo, se estudia y se devuelve al interior de cavidad craneal, realizándose un taponado con algodón o papel secante a nivel de foramen magnum para evitar la salida de fluidos y a continuación fijamos ambos músculos temporales mediante hilo que atraviese de uno a otro músculos temporales (IMAGEN 7 y 7 bis)

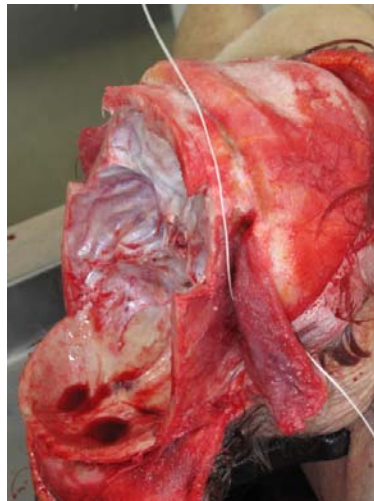


Imagen 7: sutura de temporales

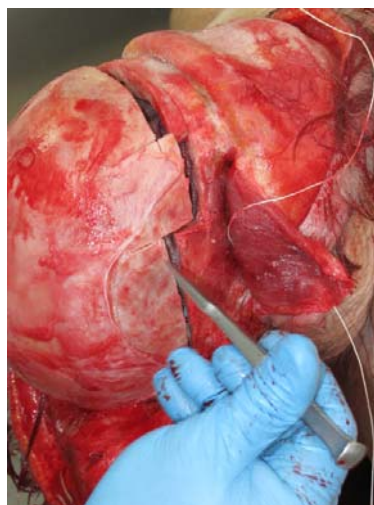


Imagen 7 bis: colocación de la calota

- para terminar colocando la calota en su lugar habitual con la precaución de situar en epicráneo papel secante sobre la misma que ayuda al tensado del hilo para completar la fijación de bóveda y evitando por la acción del papel secante el desplazamiento.
- Hecho esto, se evierten los colgajos y se realiza la sutura de los bordes (imagen 8 y 8 bis)

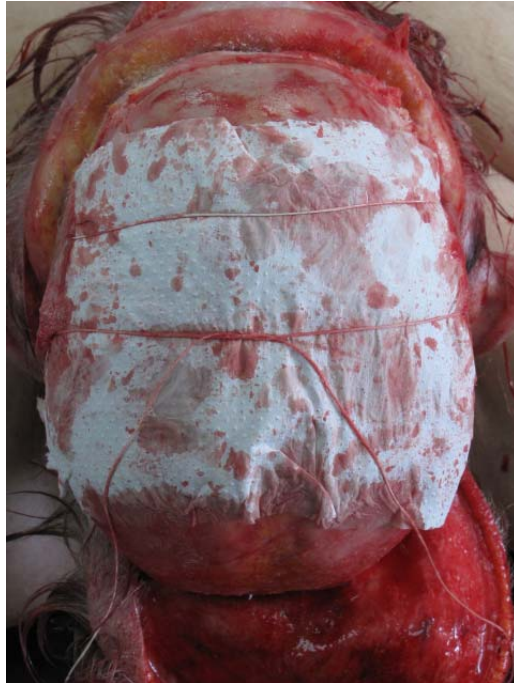

Figura 8: papel secante en epicráneo

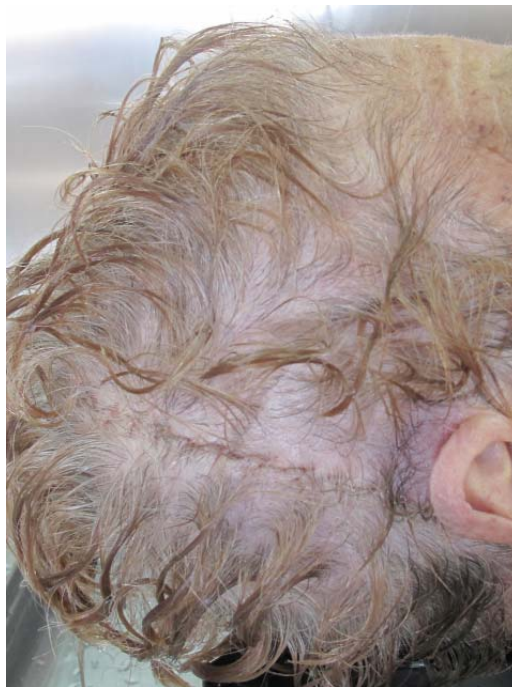

Figura 8 bis: ausencia de escalón en el resultado final

Con esta técnica conseguimos que, cuando se realiza el cierre de cavidad craneal el hueso quede fijado sin necesidad del uso de materiales ajenos y evitamos que se produzcan deformidades por movilización del cadáver que puedan afectar la sensibilidad de los familiares de los fallecidos.

No existen o al menos no hemos encontrado datos publicados, relativos a técnicas que busquen además de posibilitar distintos abordajes craneales un resultado estético a la manera de las revisiones de técnicas de cierre cutáneo, como la de Pfannenstiel (19) frente al cierre con grapas, quizás porque estas revisiones buscan además de la estética otros parámetros como la velocidad de cierre, la ausencia de dolor y los costes económicos.

En Medicina Forense tenemos que acudir a estudios como el de Behera et al (20) que demuestran que cada vez son mas importantes los motivos estéticos para rechazar una autopsia clásica por los familiares y la reclamación de otras formas menos invasivas y antiestéticas como la virtopsia.

Y nunca debemos olvidar que una mala práctica en la reconstrucción puede conducir a desagradables reclamaciones judiciales.

CONCLUSIONES

1. La práctica de autopsias judiciales no solo beneficia a la sociedad sino que es un seguro resguardo de la verdad.
2. Constituye un procedimiento médico muy antiguo que necesita de una constante renovación y puesta a punto no solo de la técnica y de los avances científicos sino también de los procedimientos éticos para no quedar obsoleta.
3. Las cualidades personales deseables en la práctica de autopsias como profesionalidad, amor propio y respeto a los familiares no pueden ir hoy de la mano de actuaciones personales y deben integrar un capítulo mas del protocolo de autopsias.
4. Hoy no puede entenderse éticamente la entrega de un cuerpo humano con mutilaciones o deformidades derivadas de una práctica necrópsica.
5. Proponemos humildemente un paso en este sentido presentando una modificación estética de la apertura de cráneo clásica.

BIBLIOGRAFÍA

- (1) Real Academia Española. Available at: <http://rae.es/recursos/diccionarios/drae>. Acceso el 28.09.2015.
- (2) GENERALES R. Ley de Enjuiciamiento Criminal. 1882.
- (3) Boletín Oficial del Estado. Real Decreto 386/1996, de 1 de marzo, por el que se aprueba el Reglamento de los Institutos de Medicina Legal. 9/03/1996.
- (4) Boletín Oficial de Junta de Andalucía. Real Decreto 69/2012, de 20 de Marzo, por el que se aprueba el Reglamento de Organización y Funcionamiento de los Institutos de Medicina Legal de la Comunidad Autónoma de Andalucía, del Consejo Andaluz de Medicina Legal y Forense y de la Comisión de Coordinación de los Institutos de Medicina Legal. 30/3/2012.
- (5) Boletín Oficial del Estado. Decreto 2263/1974, de 20 de julio, Reglamento de Policía Sanitaria Mortuoria. BOE núm. 196, 17/08/1974.
- (6) Boletín Oficial de la Junta de Andalucía. Decreto 95/2001, de 3 de abril, Reglamento de Policía Sanitaria Mortuoria. BOJA núm. 50, 3/05/2001.
- (7) Recomendación Nº (99)3 del Consejo de Ministros de los estados miembros, para la armonización metodológica de las autopsias medicolegales. Revista Española de Medicina Legal 1999; XXIII(86-87).
- (8) Boletín Oficial del Estado. Orden de 13 de mayo de 2010, por la que se aprueban las normas para la preparación y remisión de muestras objeto de análisis por el Instituto Nacional de Toxicología y Ciencias Forenses. BOE del 19/5/2010.
- (9) Pardo Mindán J. Anatomía patológica. Barcelona: Doyma, 1991: vol 1: 11.

- (10) Rodríguez-Moguel L, Sánchez-Mena M, Medina-Escobedo G, Vega-Ramos B, Bolio-Solís A, Valencia-Arana S, et al. La autopsia: la consulta final. *Rev Biomed* 1997;8:171-176.
- (11) Gómez MVS. NECROPSIA: PROCEDIMIENTO TÉCNICO Y REPERCUSIÓN PROBATORIA.
- (12) Verdú Pascual F. Autopsia. Gisbert Calabuig. *Medicina Legal y Toxicología*. 6ª Edición ed. Barcelona: Masson; 2005. p. 274-306.
- (13) Cohen R. Obra científica del Dr. Honorio Piacentino en el periodo en que fue jefe de obducciones de la morgue judicial en la ciudad de Buenos Aires. 2005; Disponible en: <http://www.ramosmejia.org.ar/r/200501/7.pdf>. Acceso el 29.09.2015.
- (14) Espinosa BG. Generalidades sobre las autopsias. *Revista Electrónica de la Autopsia* 2008;6(1):4-18.
- (15) Lecha-Marzo A. Autopsia de la cavidad craneal. In: Manuel Marín, editor. *Tratado de Autopsias y Embalsamamientos. El diagnóstico médico-legal en el cadáver*. 1ª Edición ed. Barcelona: Provenza; 1917. p. 208-256.
- (16) Simonin C. Operaciones Tanatológicas. *Medicina Legal Judicial*. Reimpresión de 2º edición ed. Barcelona: JIMS; 1982. p. 778-809.
- (17) Patowary A. The Fourth Incision: A Cosmetic Autopsy Incision Technique. *The American journal of forensic medicine and pathology* 2010;31(1):37-41.
- (18) Giannini C, Okazaki H. Nervous System. In: Ludwig J, editor. *Handbook of Autopsy Practice*. 3ª edición ed. Totowa, New Jersey: Humana Press; 2002. p. 65-84.
- (19) Altman AD, Allen VM, McNeil SA, Dempster J. Pfannenstiel incision closure: a review of current skin closure techniques. *J Obstet Gynaecol Can* 2009;31(6):514-520.
- (20) Behera C, Rautji R, Dogra TD. Relatives' attitudes towards medico-legal investigation and forensic autopsy: a study from South Delhi. *Med Sci Law* 2008 Apr;48(2):159-162.