

Fractura vertebral torácica en espondilitis anquilosante: importancia de la cuarta columna y consideraciones terapéuticas.

J. DOMÉNECH ^{1,2}, P. DOMÉNECH ^{2,3}, F. CABANES ^{1,2}.

¹ SERVICIO DE CIRUGÍA ORTOPÉDICA. HOSPITAL ARNAU DE VILANOVA. VALENCIA. ² FACULTAD DE CIENCIAS DE LA SALUD. UNIVERSIDAD CARDENAL HERRERA CEU. ³ SERVICIO DE CIRUGÍA ORTOPÉDICA. HOSPITAL SANT JOAN DE DÉU. BARCELONA.

Resumen. Las fracturas por cizallamiento de la columna torácica con afectación de las tres columnas son altamente inestables y requieren fijación quirúrgica para evitar deterioro neurológico. Los pacientes con espondilitis anquilosante (EA) son susceptibles a este tipo de fracturas con traumatismos mínimos. Presentamos el caso de un varón de 72 años con EA que sufrió una fractura de la columna torácica por cizallamiento afectando a las tres columnas. La fractura paso desapercibida y el paciente estuvo durante dos meses sin ningún tratamiento. Sorprendentemente no se produjo lesión neurológica en este tiempo a pesar de realizar deambulacion sin ortesis externa. Se propone el concepto de cuarta columna como posible estabilizador en este caso y se discuten las características del manejo diagnóstico y tratamiento terapéutico.

Thoracic Fracture in Ankylosing Spondylitis: importance of the fourth column and therapeutic considerations.

Summary. Shear fractures affecting the three columns at the thoracic spine are highly instable and require surgical stabilization to avoid neurological injury. Patients with Ankylosing Spondylitis (AS) are at risk to sustain this type of fracture even with minor trauma. We present the case of a 72 years old male with AS who suffered a shear fracture of the thoracic spine involving all three columns. The injury was overlooked and the patient did not receive any treatment for two months. Surprisingly the patient did not develop neurological injury although he maintained his daily activities without external support. We propose the concept of fourth column as a stabilizer frame in this particular case and the management aspects concerning diagnosis and therapeutic treatment are discussed.

Correspondencia:
Julio Doménech
Servicio de Cirugía Ortopédica.
H Arnau de Vilanova.
C/ San Clemente 12.
46015 Valencia.
España.
julio.domenech@uch.ceu.es

Introducción

La espondilitis anquilosante (EA) es una artropatía seronegativa que afecta fundamentalmente a las articulaciones sacroilíacas y columna vertebral. Su prevalencia es de 1 a 3 por cada 1000 y aparece entre la 2ª y 5ª décadas de la vida. Típicamente cursa con fusión y rigidez de la columna vertebral y caja torácica. Conforme a los criterios de Nueva York modificados se puede establecer el diagnóstico con una especificidad del 98% si cumple un criterio radiológico (sacroileitis grado 2 bilateral o grado 3 unilateral), junto al menos

un solo criterio clínico de tres posibles (dolor lumbar y rigidez de más de 3 meses de duración que mejora con el ejercicio, pero no con el reposo, limitación de movimientos de la columna lumbar en el plano sagital y frontal y limitación de la expansión torácica)¹. En fases avanzadas produce una osificación de los ligamentos común vertebral anterior y posterior, así como de los anillos fibrosos de los discos intervertebrales dando una imagen radiológica típica de columna en caña de bambú. Las fracturas vertebrales sobre una columna con EA tienen unas consideraciones especiales en su diagnóstico y tratamiento porque generalmente son altamente inestables^{2,3}. Presentamos un caso clínico con una fractura por cizallamiento con afectación de las tres columnas que pasó desapercibida durante dos meses sin provocar lesión neurológica. Este caso es extremadamente infrecuente dada la alta inestabilidad de este tipo de fracturas.

Caso clínico

Se trata de un varón de 72 años que acudió a consulta por dolor torácico de dos meses de evolución tras un traumatismo directo sobre el dorso al caer de espaldas. El día de la caída fue atendido en urgencias, siendo diagnosticado de contusión. El paciente consultó de nuevo tras dos meses refiriendo dolor muy intenso, crujidos dolorosos y crepitación en la columna dorsal con los movimientos. La exploración neurológica fue normal. La Rx mostró una columna torácica en caña de bambú con cifosis armónica sin evidencia de fractura (Fig. 1). En estudio TAC y en RMN se observó una fractura por cizallamiento con afectación a las tres columnas (Figs. 2a y 2b). Mostraba una subluxación anterior del cuerpo de T11 sobre T12 y un ensanchamiento del espacio discal anterior. Existía una rotura completa del ligamento común vertebral anterior, anillo fibroso y ligamento común vertebral posterior, continuándose hacia atrás el trazo de fractura afectando al arco posterior. Se apreciaba un estrechamiento del canal medular sin evidencia de colecciones hemáticas ni compresión medular.

El paciente fue intervenido mediante artrodesis posterior instrumentada con tornillos pediculares 4 niveles por arriba y 3 por debajo (Fig. 3). La identificación de los puntos de entrada de los tornillos pediculares fue dificultosa porque la anatomía vertebral se encontraba alterada. Las carillas articulares, así como las articulaciones costovertebrales no se podían identificar al estar completamente fusionadas (Fig. 4). Para la inserción de los tornillos se empleó la técnica de manos libres sin radioscopia, asistido con medición intraoperatoria de la impedancia ósea de la esponjosa intrapedicular.

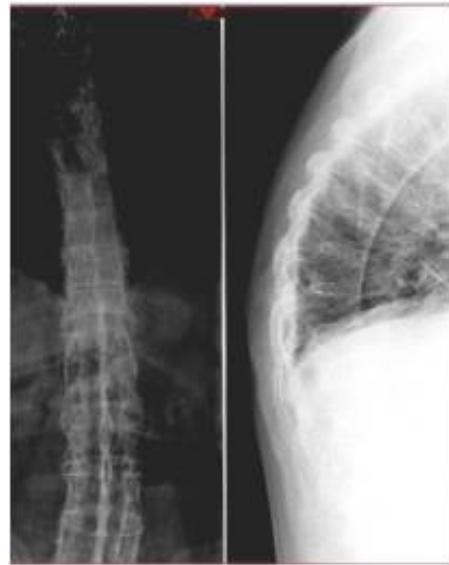
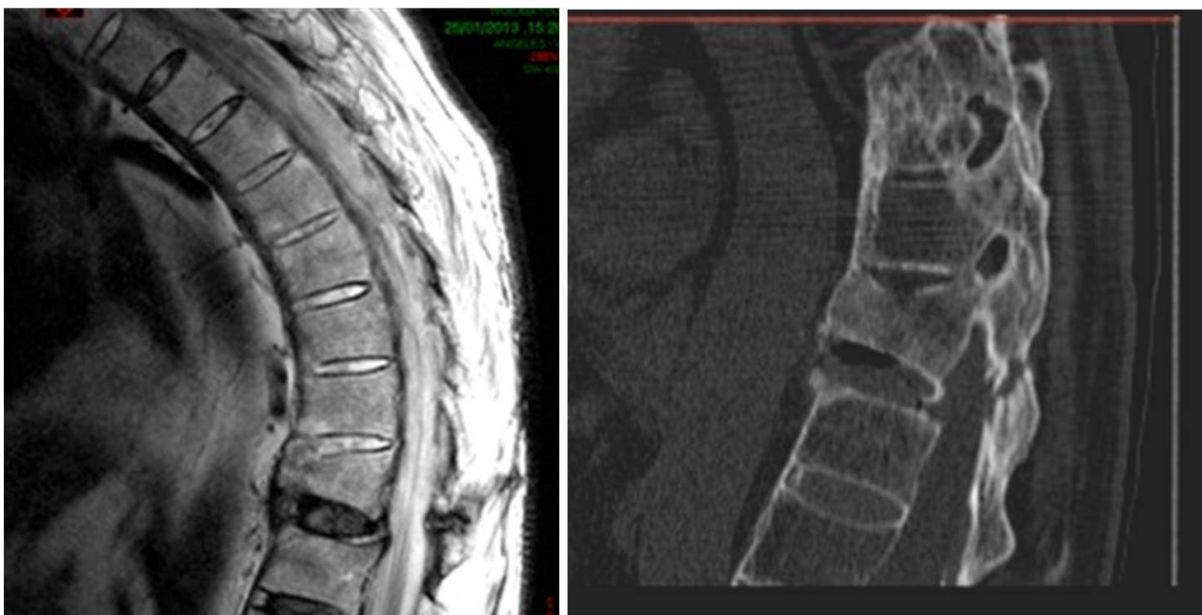
Figura 1. Rx posteroanterior y lateral de la columna torácica.

Se empleó injerto autólogo de cresta iliaca para implementar la masa de fusión.

En el postoperatorio el paciente no llevó corsé. El alivio del dolor torácico fue inmediato tras la intervención y se mantuvo durante el seguimiento hasta la consolidación.



A **B**
Figura 2. **A:** Cortes sagitales de RMN en T2 (**a**) **B:** TAC. Se observa el trazo de fractura a través del disco y arco posterior afectando a las tres columnas.

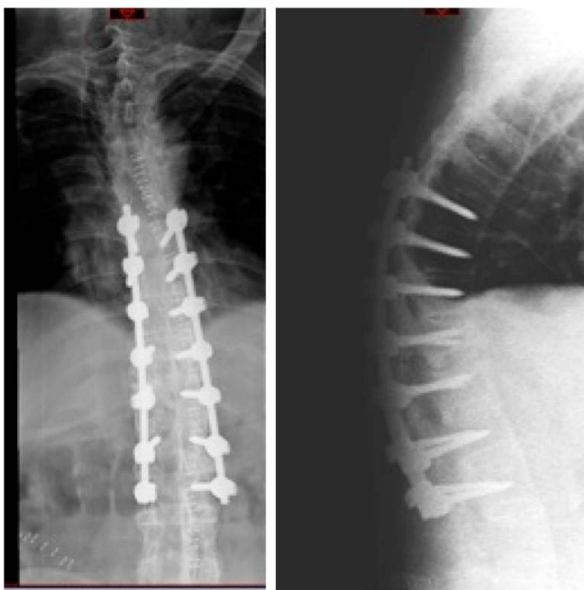


Figura 3. Resultado postoperatorio.

Discusión

La columna con EA es muy susceptible a fracturas con traumatismo pequeños. La osificación de los ligamentos y del anillo fibroso limita la capacidad de absorber impactos mínimos. La osteoporosis inducida por *stress shielding*, la inmovilidad y la resorción ósea elevada aumentan la fragilidad ósea^{2,3}. En nuestro caso la fractura se produjo por una caída de espaldas desde su propia altura, lo que junto al trazo de fractura hacen

pensar en un mecanismo de hiperextensión. En el 75% de los casos este es el mecanismo de producción en pacientes con EA³. La deformidad cifótica preexistente y la fusión de los segmentos móviles torácicos hacen la columna de estos pacientes más susceptible a la acción del momento de fuerza en extensión que se crea en una caída de espaldas.

Las fracturas por cizallamiento en la columna torácica con EA son altísimamente inestables a pesar del trauma mínimo. Hasta el 50% de estas fracturas desarrollan lesión neurológica y en una cuarta parte el deterioro neurológico empieza a aparecer varios días después de la fractura⁴. Las fuerzas que actúan sobre el foco de fractura están muy aumentadas por los largos brazos de palanca que forman los segmentos torácicos y lumbares fusionados. De hecho, se recomienda tener un extraordinario cuidado en el posicionamiento de estos pacientes en la mesa de quirófano. Se han descrito casos de lesión neurológica por la simple maniobra de posición en decúbito^{2,5}. En este caso es muy llamativo que no se produjera lesión neurológica tras dos meses sin tratamiento tratándose de una lesión altamente inestable. Únicamente hay un caso previamente publicado de un paciente con una fractura torácica que también afectaba a las tres columnas que fue tratado con corsé sin desarrollar lesión neurológica⁶. Sin embargo, en ese caso se inmovilizó al paciente con un corsé externo y se le recomendó reposo, persistiendo al año el dolor crónico y la falta de unión de la fractura. Nuestro paciente estuvo deambulando y realizando su actividad ordinaria sin corsé durante un periodo de dos meses sin sufrir deterioro neurológico. Posiblemente la integridad de la caja torácica, con fusión de las articula-

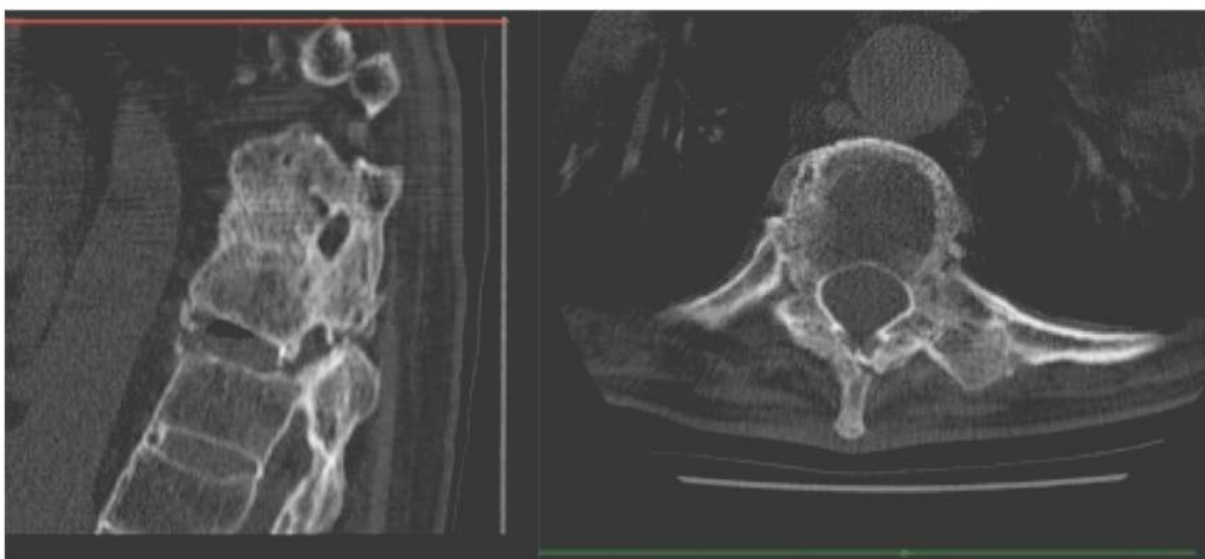


Figura 4. Imágenes sagital y axial preoperatorias. Nótese la fusión de las articulaciones interapofisarias y de las costovertebrales.

ciones costovertebrales y condrocostales había proporcionado una estabilidad adicional durante este tiempo. El concepto de cuarta columna ha sido descrito como complemento a las tres columnas de Dennis, pero ha recibido escasa atención en la literatura⁷. En un estudio biomecánico en cadáveres, se observó un incremento de la movilidad de la columna torácica un 181% en flexión, 702% en extensión, 182% en inclinación lateral y 948% en rotación axial en ausencia de caja torácica⁸. Según estos autores las costillas y el esternón constituyen el 78% de la estabilidad de la columna torácica. Este caso proporciona evidencia de la importancia de la caja torácica en la estabilidad adicional de las fracturas torácicas, especialmente en los casos con EA en los que se produce un aumento de la rigidez de la caja torácica. Por tanto, parece importante investigar la presencia de fracturas asociadas en el esternón o en las costillas en los pacientes con EA que hayan sufrido una fractura torácica.

El tratamiento quirúrgico mediante fusión posterior instrumentada con tornillos pediculares es el tratamiento de elección en este tipo de pacientes¹⁻³. La os-

teoporosis junto con los largos brazos de palanca que forman los segmentos vertebrales fusionados en cifosis pueden producir un fallo de la instrumentación y arrancamiento de los tornillos⁹. Por este motivo se eligió en este paciente prolongar la osteosíntesis cuatro niveles por encima y tres por debajo del foco de fractura para proporcionar múltiples puntos de fijación. En este caso fue especialmente difícil la identificación de los puntos de entrada de los tornillos torácicos por tener fusionadas las articulaciones interapofisarias y las costovertebrales.

El retraso diagnóstico, como sucedió en este caso, es muy frecuente, poniendo en riesgo de deterioro neurológico a los pacientes^{2-3,10}. Las Rx simples son insuficientes para evidenciar fracturas por cizallamiento que afectan a las tres columnas en pacientes con EA. Recomendamos el estudio mediante TAC o RMN a todo paciente con EA que sufra traumatismo mínimo. Cuando sucede una fractura en un paciente con EA, debe ser considerada como lesión de alto riesgo, especialmente en la columna torácica, y por tanto, estabilizada con un montaje largo con tornillos pediculares.

Bibliografía

1. Goei The HS, Steven MM, van der Linden SM, Cats A. Evaluation of diagnostic criteria for ankylosing spondylitis: a comparison of the Rome, New York and modified New York criteria in patients with a positive clinical history screening test for ankylosing spondylitis. *Br J Rheumatol* 1985; 24:242-9.
2. Chaudhary SB, Hullinger H, Vives MJ. Management of acute spinal fractures in ankylosing spondylitis. *ISRN Rheumatol* 2011; 2011:150484.
3. Trent G, Armstrong G.W, O'Neil J. Thoracolumbar fractures in ankylosing spondylitis: high-risk injuries. *Clin Orthop Relat Res* 1988; 227:61-6.
4. Sapkas G, Kateros K, Papadakisetal SA. Surgical outcome after spinal fractures in patients with ankylosing spondylitis. *BMC Musculoskelet Disord*. 2009; 10:96.
5. Westerveld LA, Verlaan JJ, Oner FC. Spinal fractures in patients with ankylosing spinal disorders: a systematic review of the literature on treatment, neurological status and complications. *Eur Spine J* 2009; 18:145-6.
6. Shen FH, Samartzis D. Successful nonoperative treatment of a three-column thoracic fracture in a patient with ankylosing spondylitis: existence and clinical significance of the fourth column of the spine. *Spine* 2007; 32:423-7.
7. Berg EE. The sternal-rib complex: a possible fourth column in thoracic spine fractures. *Spine* 1993; 18:1916-9.
8. Watkins R 4th, Watkins R 3rd, Williams L, Ahlbrand S, Garcia R, Karamanian A, Sharp L, Vo C, Hedman T. Stability provided by the sternum and rib cage in the thoracic spine. *Spine* 2005; 30:1283-6.
9. Serin E, Karakurt L, Yilmaz E, Belhan O, Varol T. Effects of two-levels, four-levels, and four-levels plus offset-hook posterior fixation techniques on protecting the surgical correction of unstable thoracolumbar vertebral fractures: a clinical study. *Eur J Orthop Surg Traumatol* 2004; 14:1-6.
10. Finkelstein JA, Chapman JR, Mirza S. Occult vertebral fractures in ankylosing spondylitis. *Spinal Cord* 1999; 37:444-7.