

# Fractura de Essex-Lopresti bilateral. Caso clínico.

R. SANJUAN CERVERÓ, N. FRANCO FERRANDO.

SERVICIO DE COT. HOSPITAL DE DENIA. ALICANTE.

**Resumen.** El síndrome de Essex-Lopresti es una patología poco frecuente que en muchas ocasiones pasa desapercibida en fase aguda. Su tratamiento se basa en estabilizar la cabeza del radio para evitar su migración proximal, no existiendo protocolos claros acerca de la actuación a nivel distal, de la membrana interósea o el papel del acortamiento del cúbito. Presentamos un caso de afectación a nivel de ambos antebrazos, uno en forma aguda con un tratamiento mediante osteosíntesis y otro crónico en el que se ha realizado una artroplastia de la cabeza de radio, un acortamiento del cúbito y una técnica de Adams para la estabilización distal, ambos con excelente resultado. En nuestra opinión la estabilización de la articulación radio cubital distal debe ser parte del tratamiento del síndrome de Essex-Lopresti y la técnica de Adams constituye una alternativa en aquellos casos en los que la reconstrucción directa no es posible.

## Bilateral Essex-Lopresti syndrome. Case Report.

**Summary.** Essex-Lopresti syndrome is an uncommon condition which in many occasions it goes unnoticed in acute phase. Its treatment is based on stabilize the head of the radius to prevent its proximal migration but there is no clear protocols on the performance at the distal radio-ulnar joint, the interosseous membrane or the role of the shortening of the ulna. We present a case report of effects at the levels of both forearms, one in acute form, with a treatment with osteosynthesis and another that has been treated with an arthroplasty of the radius head, a shortening of the ulna and an Adams' technique for distal stabilization, both with excellent results. In our opinion, the stabilization of the distal radio-ulnar joint should be part of the treatment of Essex-Lopresti syndrome and the Adams' technique is an alternative in those cases in which the direct reconstruction is not possible.

---

Correspondencia:  
Rafael Sanjuan Cerveró  
C/ del Vall 42, 1º, 1ª  
46400 Cullera. Valencia.  
sanjuan.rafc@ gmail.com

### Introducción

Actualmente el antebrazo se considera como una unidad anatomofuncional constituida por la articulación radio cubital distal (ARCD), la articulación radio cubital proximal (ARCP) y la unión de los huesos del antebrazo con la membrana interósea. La lesión de todas estas estructuras se conoce como el síndrome de Essex-Lopresti o inestabilidad longitudinal del antebrazo<sup>1</sup>.

El síndrome de Essex-Lopresti es la alteración del antebrazo a tres niveles: la afectación de la cabeza del radio, la afectación de la membrana interósea y la inestabilidad de la ARCD, que se ha denominado tríada terrible del antebrazo<sup>2</sup>.

El tratamiento a nivel proximal pasa por la sustitución protésica de la cabeza radial o su osteosíntesis, en los casos en los que es posible, para estabilizar el radio y evitar con ello su migración proximal, principal problema de esta patología ya que la migración crónica del radio ocasiona secundariamente un cúbito plus con dolor en la muñeca muchas veces incapacitante y una alteración estructural del antebrazo que puede afectar al codo. A nivel de la membrana interósea las nuevas opciones de tratamiento pasan por la creación de un nuevo ligamento que sustituya a la banda central de la membrana interósea ya que la cicatrización y reconstrucción de la misma no es posible por la interferencia de la musculatura del antebrazo<sup>3</sup>. En cuanto a la zona distal no hay un tratamiento claramente establecido, recomendándose en los casos agudos sobre todo, la estabilización temporal de la misma mediante una aguja de Kirschner y siendo obviado su tratamiento en muchos casos.

Presentamos un caso de afectación de inestabilidad longitudinal de antebrazo bilateral en un paciente po-

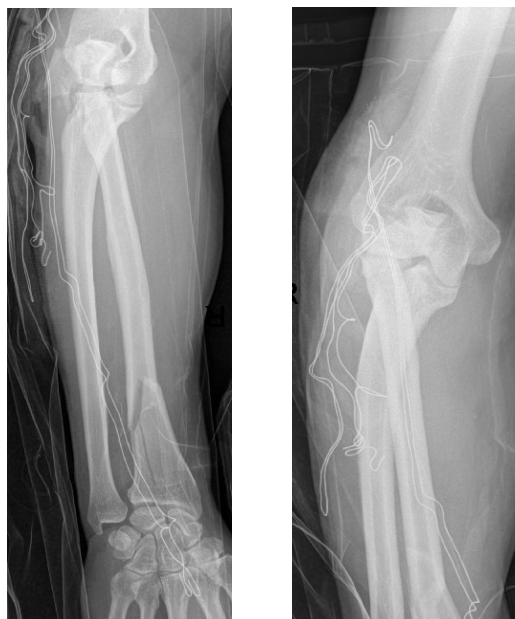litraumatizado en el que se ha tratado en un lado la ARCD mediante fijación temporal con aguja de K y en el contralateral se ha realizado un procedimiento abierto de reconstrucción de la ARCD mediante la técnica de Adams<sup>4</sup>.

### Caso clínico

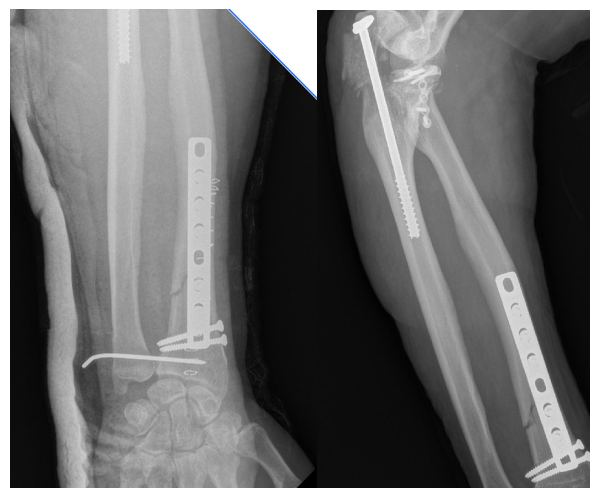
Varón de 64 años que acude al hospital tras precipitación por intento de autolisis. Como antecedentes de interés presenta dislipemia, obesidad moderada e hipertensión. Tras la valoración en urgencias se le diagnostica de fractura de pelvis tipo C1 de Tyle, fractura subtrocantérea tipo 32-B3.1 de la AO, fractura de apófisis transversas de L3, L4 y L5, hematoma mesentérico que requiere control en UCI, fractura de calcáneo derecho y fractura abierta de olecranon derecho. Tras ingreso de 5 días en UCI se procede a una primera intervención para la estabilización de las fracturas de pelvis y fémur, mediante doble placa púbica y tornillo percutáneo sacroiliaco, clavo Gamma3 (Stryker<sup>®</sup>) acorrojado distal en fémur.

Tras la primera intervención se completó el estudio clínico y radiográfico del miembro superior derecho objetivándose una fractura metafiso-epifisaria de radio distal, fractura abierta de olecranon grado IIIa de Gustilo y Anderson, disociación de la articulación radio-cubital distal y fractura conminuta de la cabeza del radio (Fig. 1). Se procede a tratamiento mediante colocación inicial de placa LCP (Synthes<sup>®</sup>) recta en radio distal, con dos tonillos a nivel metafisario estabilizando los trazos longitudinales de la fractura. La fractura de cabeza de radio se fijó con placa de minifragmentos de 1.7 mm en T (Stryker<sup>®</sup>) con dos tornillos interfragmentarios. La fractura de olecranon se trató inicialmente con tornillo a compresión en olecranon (Fig. 2). La ARCD se redujo y se fijó con aguja de Kirschner de 1.4 mm (Fig. 2). En el control radiológico postoperatorio se objetiva insuficiente reducción de olecranon por lo que se decide nueva intervención quirúrgica con extracción del tornillo y colocación definitiva de placa LCP (Synthes<sup>®</sup>) con fijación añadida de la ARCD mediante aguja de 1.4 mm para mantener la longitud relativa entre el radio y el cúbito (Fig. 3). Tras el postoperatorio sin incidentes se da de alta hospitalaria al paciente con férula braquio-antebraquial a mantener durante 3 semanas, tras las cuales se retira la férula y la aguja Kirschner. En el control radiográfico de las 8 semanas vemos como la reducción entre el radio y el cúbito distal se pierde con la presencia de un cúbito plus (Fig. 4).

A los 5 meses de evolución el paciente acude a la consulta con dolor a nivel de la muñeca izquierda quejándose de falta de fuerza en la misma. Se realizan Rx en donde se objetiva fractura conminuta de cabeza de radio, luxación dorsal de la cabeza del cúbito y alargamiento relativo del cúbito (Síndrome de Essex-Lopresti) (Fig 5). Se decide intervención quirúrgica en un tiempo en la que se realiza secuencialmente: artroplastia anatómica de cabeza de radio (Acumed<sup>®</sup>), osteoto-



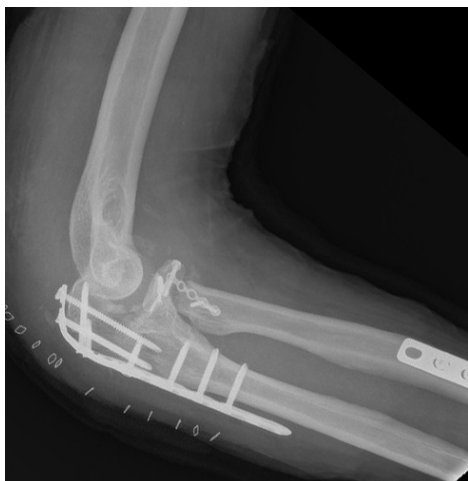**Figura 1.** Fractura compleja de Essex Lopresti derecha, con fractura compleja de cabeza de radio y olecranon, fractura distal del radio y luxación radiocubital distal con alargamiento de cúbito.



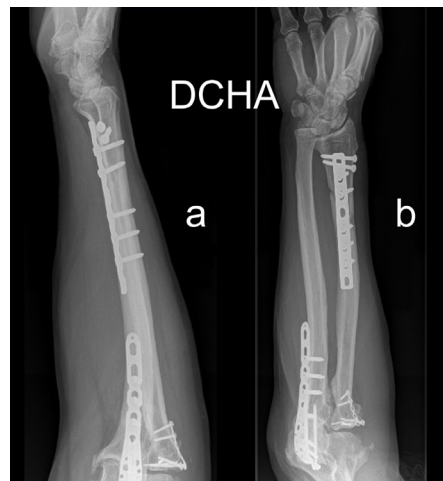**Figura 2.** Control postoperatorio de la fractura de la figura 1 con buena reducción de la fractura de radio, reducción y fijación de la articulación radiocubital distal, reconstrucción de la cabeza de radio y osteosíntesis no satisfactoria de olécranon

mía de cúbito con fijación con placa LCP (Synthes<sup>®</sup>) de 6 orificios ante la imposibilidad de reducción de la longitud del cúbito y plastia tipo Adams a nivel de la ARCD, fijada adicionalmente con aguja de Kirschner durante 3 semanas. Pasado este tiempo se inicia protocolo de fisioterapia asistida para mejoría tanto de la prono-supinación como de la movilidad de codo y muñeca (Fig. 6).

Tras un tiempo de evolución de 20 meses para el lado derecho y de 25 para el izquierdo la movilidad de la muñeca en flexo-extensión es completa a nivel de ambos miembros. La pronación está limitada 20° en el lado derecho y 10° en el izquierdo. La supinación está



**Figura 3.** Control postoperatorio tras la nueva osteosíntesis de olécranon con placa.



**Figura 4.** Pérdida de la reducción de la articulación radiocubital distal al retirar la aguja.

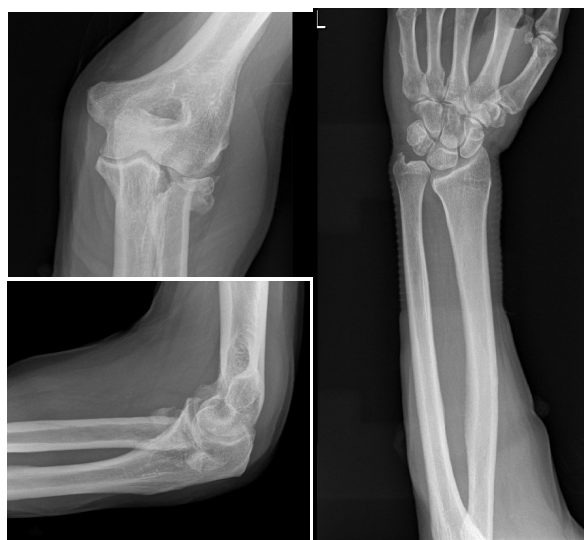limitada 30° en el lado derecho y 20° en el izquierdo. Ambos codos presentan una limitación de 15° de extensión (Fig. 7). La fuerza de prensión medida con dinamómetro JAMAR® (media de 3 tomas consecutivas) es de 28 Kg en la muñeca derecha y de 25 en la izquierda. La fuerza de pinza es de 7 Kg en el lado derecho y 8 en el izquierdo con el mismo sistema de medición. Subjetivamente el paciente se encuentra mejor del lado izquierdo. El resultado del cuestionario DASH fue finalmente de 31 de modo bilateral.

### Discusión

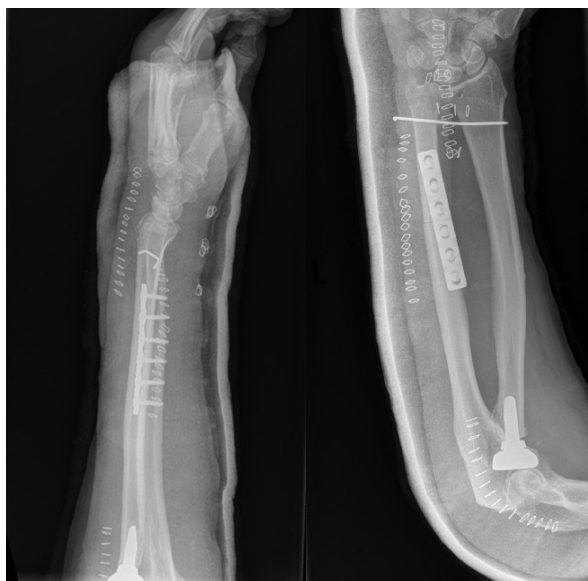El síndrome de Essex-Lopresti o inestabilidad longitudinal del antebrazo es una patología poco frecuente y de difícil diagnóstico<sup>1</sup>, sobre todo en los casos agudos y en pacientes politraumatizados en los que lesiones mucho más evidentes o lesiones asociadas en el mismo antebrazo, hacen que la fractura de la cabeza de radio asociada a la inestabilidad de la ARCD pasen desapercibidas en la valoración inicial, como es nuestro caso en donde la fractura abierta de olecranon derecho orienta al problema pero la izquierda pasa completamente desapercibida ante la gravedad del paciente. Una de las series más extensa publicada es la de Trousdale<sup>1</sup> en 1992, recoge 20 casos en un periodo de 36 años, de ellos 11 estaban asociados a otras lesiones en el mismo antebrazo. La evolución de los casos sin diagnosticar es impredecible en la mayoría de los casos<sup>5</sup> y en aquellos en los que se realizan actuaciones buscando la mejoría del paciente la evolución es poco satisfactoria realizando un protocolo estandarizado.

El objetivo inicial de cualquier tipo de tratamiento pasa por restablecer la relación longitudinal entre el radio y el cúbito<sup>2</sup>, permitiendo con ello restituir en su posición original los ligamentos implicados tanto a nivel de las ARCP y ARCD como de la membrana interósea.

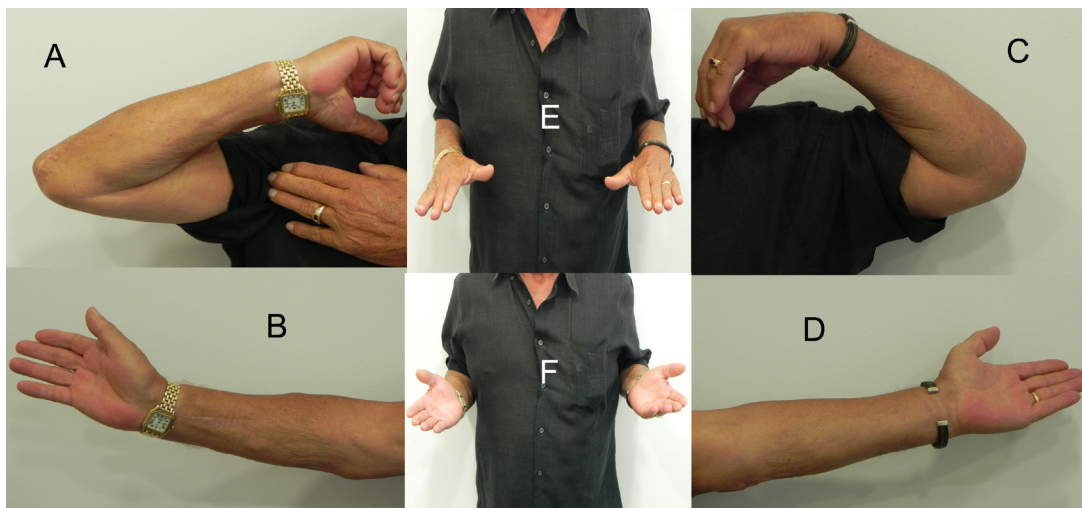
Actualmente no hay un consenso establecido acerca de cual es el mejor tratamiento para dar una solución definitiva a esta patología, estableciéndose una serie de pautas de actuación en cada una de las zonas afectas,



**Figura 5.** Fractura de cabeza de radio y luxación radiocubital distal en el miembro superior izquierdo.



**Figura 6.** Resultado postoperatorio tras la sustitución de la cabeza del radio por prótesis, fijación distal de la fractura de radio y fijación de la articulación radiocubital distal una vez reducida.



**Figura 7.** Resultado funcionales. **A)** Flexión codo derecho. **B)** Extensión codo derecho. **C)** Flexión codo izquierdo. **D)** Extensión codo izquierdo. **E)** Pronación. **F)** Supinación.

siendo a nivel proximal el tratamiento inicial mediante osteosíntesis o prótesis de cabeza de radio en caso de que esta no pueda realizarse. Soubeyrand<sup>3</sup> indica los pasos a seguir en la reconstrucción quirúrgica, Marcotte<sup>6</sup> establece un protocolo de actuación frente a las fracturas de cabeza de radio con posible lesión de membrana interósea, indicando las pautas a seguir en caso de sospecha de síndrome de Essex-Lopresti y la actuación en casos tanto agudos como crónicos, y Chloros<sup>7</sup> habla de la reconstrucción de la tétada patológica mediante actuación a nivel de la cabeza radial, nivelación de la articulación radio-cubital distal por osteotomía, reparación del complejo del fibrocartilago triangular (ARCD) y actuación sobre la membrana interósea.

Es en la zona de la ARCD donde hay más variabilidad en el manejo con técnicas desde la fijación con agujas o la reconstrucción del complejo del fibrocartilago triangular tanto abierta como artroscópica para casos agudos o procedimientos como la osteotomía de acortamiento de cúbito o la técnica de Sauvé-Kapandji para casos crónicos.

La actuación a nivel de cúbito mediante osteotomía de acortamiento es controvertida ya que a priori favorecería la continuidad de la progresión del acortamiento del radio y la impactación del mismo en el húmero por aumento de la transmisión de cargas de un modo directo a través del radio sin el efecto atenuante de la membrana.

Con la técnica de Sauvé-Kapandji el fenómeno a esperar es el de un “*antebrazo flotante*” en aquellos casos en los que se realice una resección de la cabeza radial, y en los que se realice una osteosíntesis o se implante una prótesis. El mecanismo de transmisión de cargas es igual al producido con el acortamiento, tal y como ha objetivado Markhoff<sup>9</sup> viendo como se producía un aumento de carga a nivel del capitellum, sobre todo en valgo, con distintos modelos de prótesis de cabeza de radio y un aumento del efecto de pandeo en el radio

con ausencia de membrana interósea, lo que se traduce de modo crónico en dolor en codo e inestabilidad en el antebrazo al recibir directamente el radio todas las cargas desde la muñeca y transmitir las al codo sin el efecto atenuante de la membrana interósea que permite el paso de parte de las cargas al cubito. Éste podría ser el motivo de alguno de los fracasos de las prótesis de cabeza radial al tratarse realmente de un síndrome de Essex-Lopresti no diagnosticado o de aquellos casos con actuaciones aisladas sobre la cabeza del radio en un diagnóstico de síndrome de Essex-Lopresti. Sin embargo, se han objetivado buenos resultados en diversas series<sup>8</sup>, si bien es cierto que la contractura de la membrana interósea y la retracción producida de modo crónico en el radio obligarían en los casos crónicos a asociar este tipo de actuaciones para poder reducir la ARCD como es nuestro paciente en el tratamiento demorado.

En nuestro caso la realización de la osteotomía de cúbito fue necesaria, ya que al iniciar la cirugía colocando la prótesis de cabeza de radio en la medida adecuada, basándonos en el espacio proporcionado por la cabeza del radio y evitando la excesiva constricción sobre el capitellum, no se pudo reducir posteriormente la ARCD, quedándonos como opciones viables para la reducción de la misma la osteotomía de cúbito o el Sauvé-Kapandji.

La colocación de la prótesis de cabeza de radio presenta el problema de no poderse colocar de forma constreñida, teniéndose que adaptar al espacio que le queda entre el cuello del radio y el capitellum; la colocación de una prótesis sobredimensionada en longitud para conseguir un aumento de la longitud del radio posiblemente conllevará un dolor a nivel de codo por la impactación de la prótesis con el capitellum y la consiguiente aparición de artropatía precoz en la zona.

Autores como Marcotte<sup>6</sup> preconizan la actuación a tres niveles (ARCD, ARCP y membrana interósea esta última mediante reparación directa si es posible o in-

jerto si no lo es). En el caso de la ARCD tanto en los casos agudos (mediante fijación con Aguja de Kirschner) como en los crónicos (mediante reparación del complejo del fibrocartilago triangular con o sin acortamiento del cúbito). Adams<sup>10</sup>, aunque presenta solo un caso, indica la revisión sistemática mediante artroscopia de la ARCD realizando reparación o desbridamiento del complejo del fibrocartilago triangular en caso que se precise, revisión de los ligamentos carpianos y objetivación de la posibilidad de impactación cúbito carpiana antes de la realización de un acortamiento de cúbito.

Actualmente a nivel de la zona central de la membrana interósea la tendencia pasa por la actuación a nivel de la misma. La reconstrucción de la membrana en si plantea dos ventajas; la primera, la reconstrucción anatómica de la lesión y la segunda, el freno al ascenso del radio de un modo secundario, al impedir la acción de los flexores sobre la membrana su cicatrización ya que con cada contracción la musculatura flexora se interpone en la zona de la membrana interósea pasando al compartimento extensor, provocando con ello el “*signo de la hernia*” descrito por Soubeyrand mediante ecografía y con ello la perpetuación de la lesión<sup>3</sup>. El fundamento de la reconstrucción de la membrana interósea pasa por la colocación de un injerto de modo isométrico a la banda central de la membrana, una zona fibrosa más densa que adopta la función de ligamento a nivel del antebrazo. Aunque no hay estudios a largo plazo de la valoración de resultados de estas técnicas, Marcotte<sup>6</sup> presenta resultados prometedores en una serie de 16 casos con hueso-tendón-hueso.

No hemos encontrado ningún caso en la bibliografía que trate la inestabilidad de la ARCD de los casos crónicos mediante una técnica de Adams. Tan solo se hace referencia en un caso presentado por Thomason<sup>11</sup> en el que se trata previamente a un paciente con esta técnica en agudo con resultado poco satisfactorio y reintervenido posteriormente. En nuestro caso el resultado ha sido excelente tanto clínica como radiológicamente y consideramos que se trata de una técnica que, aunque demandante técnicamente, puede ser una buena alternativa tanto para los casos crónicos en los que la lesión del CFCT sea irreparable como en aquellos casos subagudos en los que no se disponga de la posibilidad de realizar una técnica artroscópica o la reconstrucción primaria de la ARCD no sea posible. En nuestra opinión la ARCD debería tratarse en los casos de inestabilidad longitudinal de antebrazo, mas aun si consideramos al antebrazo como una articulación o unidad funcional y a la misma lesión como tríada terrible del antebrazo<sup>2</sup> tal y como se hace a nivel de codo o de la rodilla, tanto en los casos agudos como en los crónicos.

La patología de la membrana interósea sigue planteando dudas acerca tanto de su evolución como de su tratamiento. Ya el mismo Essex-Lopresti presenta una discordancia clínico-radiológica entre los casos publicados en su artículo original<sup>12</sup> y actualmente se podrían

establecer varios debates en cuanto a la membrana interósea. La curación de la misma no está clara ni demostrada en la evolución del tratamiento; por un lado la musculatura flexora impide con su contracción la cicatrización de la misma<sup>3</sup> y favorece con ello la inestabilidad mantenida de todo el eje del antebrazo, pero si se mantiene la inestabilidad, ¿por qué no progresan aquellos casos en los que se realiza acortamiento de cúbito sin actuación a nivel de la ARCD, o aquellos tratados con un Sauve-Kapandji que, a priori, incrementaría la inestabilidad? En cambio si consideramos que la membrana sí cicatriza, ¿cuál es el papel de la plastia de membrana interósea?. Incluso Marcotte<sup>6</sup> indica en los casos crónicos la posibilidad de estabilizar el antebrazo con una plastia hueso-tendón-hueso y realizar una resección de cabeza de radio, con lo que permanecería una limitación de la migración del radio a proximal, pero se mantendría una inestabilidad de la ARCD al no repararse y de la ARCP al realizar la escisión de la cabeza del radio, yendo en contra de los principios fisiopatológicos del tratamiento de esta patología. Finalmente podríamos plantearnos la duda acerca de por qué hay casos con cúbito plus y ausencia de sintomatología, tal y como es nuestro caso o el descrito inicialmente por Essex-Lopresti y por qué hay otros en los que a pesar de una correcta actuación se mantiene la clínica.

Las limitaciones de nuestra discusión pasan en primer lugar por tratarse sólo de un caso clínico. A pesar de la rareza de la lesión, dos casos son pocos para poder sacar conclusiones de un tema que lleva muchos años en debate. En segundo lugar, la presencia de la fractura abierta de olecranon y la de radio distal pueden enmascarar el resultado final radiológico, que no el clínico, del tratamiento en el caso agudo, aunque no se objetiva colapso de la osteosíntesis de la cabeza radial ni alteraciones en el resto de las osteosíntesis, aunque en la fallida cirugía inicial sobre el olecranon posiblemente se provocara una alteración en la longitud del cúbito que provocó un déficit de altura posterior al reducir la cabeza radial.

La nomenclatura actual a nivel de las asociaciones de lesiones en el antebrazo con los epónimos de fracturas de Essex-Lopresti, Galeazzi o Monteggia deberían revisarse, ya que la alta incidencia de lesiones asociadas y combinaciones entre ellas no facilita ni la variabilidad entre distintos observadores ni permite registros o diagnósticos adecuados, tal y como ocurre en nuestro caso agudo. Y en tercer lugar no sabemos si el buen resultado del caso crónico se hubiese producido del mismo modo, sólo asociando el acortamiento del cúbito al procedimiento habitual de tratamiento sin reconstrucción de la ARCD. Hoy en día no hay series suficientemente extensas para obtener resultados estadísticamente significativos en cuanto a conseguir un claro tratamiento de elección en este tipo de casos; la creación de un protocolo tanto de recogida de da-

tos como de tratamiento por parte de las sociedades de traumatología y un registro de casos intercentros podría permitir la recopilación de información suficiente para obtener conclusiones claras acerca del tratamiento de la inestabilidad longitudinal del antebrazo.

### Conclusiones

En nuestra opinión el tratamiento del Síndrome de Essex-Lopresti pasa por la actuación a nivel de la reparación de las zonas lesionadas en conjunto. Si bien todos los autores coinciden en el mantenimiento o sustitución protésica de la cabeza del radio, la actuación mediante revisión de la ARCD ya sea abierta o artroscópica la consideramos fundamental. El CFCT es un estabilizador dinámico tanto de la muñeca como del antebrazo y su lesión, siendo además conocida por

el simple hecho de hacer el diagnóstico de Síndrome de Essex-Lopresti, debería ser reparada. La técnica de Adams nos puede ayudar del mismo modo en aquellos casos en los que el CFCT sea irreparable frenando la migración proximal del radio. En cuanto a la membrana interósea no hay suficiente evidencia todavía de que los métodos de reparación o sustitución sean efectivos a largo plazo y las alternativas que tenemos en forma de acortamiento de cúbito o Sauvé-Kapandji no tienen una base fisiopatológica clara aunque en muchos casos nos proporcione buenos resultados. De todos modos y sea cual sea el tratamiento elegido, el fundamento debe ser el de frenar el ascenso del radio sobre el cúbito, evitando con ello problemas tanto a nivel de la muñeca por el cúbito plus como del codo por la impactación de la cabeza radial.

---

### Bibliografía:

1. Trousdale RT, Amadio PC, Cooney WP, Morrey BF. Radio-ulnar dissociation: A review of twenty cases. *J Bone Joint Surg* 1992; 74A:1486-97.
2. Shaken JR, Palmer AK, Werner FW, Fortino MD. The interosseous membrane of the forearm: Anatomy and function. *J Hand Surg* 1997; 22A:981-5.
3. Soubeyrand M, Oberlin C, Dumontier C, Belkheyar Z, Lafont C, Degeorges R. Ligamentoplasty of the forearm interosseous membrane using the semitendinosus tendon: Anatomical study and surgical procedure. *Surg Radiol Anat* 2006; 28:300-7.
4. Lawler E, Adams BD. Reconstruction for DRUJ instability. *Hand* 2007; 2:123-6.
5. Jungbluth P, Frangen TM, Arens S, Muhr G, Källicke T. The undiagnosed Essex-Lopresti injury. *J Bone Joint Surg* 2006; 88B:1629-33.
6. Marcotte AL, Osterman L. Longitudinal radioulnar dissociation: Identification and treatment of acute and chronic injuries. *Hand Clin* 2007; 23:195-208.
7. Chloros GD, Wiesler ER, Stabile KJ, Papadonikolakis A, Ruch DS, Kuzma GR. Reconstruction of Essex-Lopresti injury of the forearm: Technical note. *J Hand Surg* 2008; 33A:124-130.
8. Duckworth AD, Watson BS, Will EM, Petrisor BA, Walmsley PJ, Court-Brown CM, McQueen MM. Radial shortening following a fracture of the proximal radius: Degree of shortening and short-term outcome in 22 proximal radial fractures. *Acta Orthopaedica* 2011; 82:356-9.
9. Markhoff KL, Tejwani SG, O'Neil G, Benhaim P. Load-sharing at the wrist following radial head replacement with a metal implant. A cadaveric Study. *J Bone Joint Surg* 2004; 86A:1023-30.
10. Adams JE, Culp RW, Osterman OL. Interosseous membrane reconstruction for the Essex-Lopresti injury. *J Hand Surg* 2010; 35A:129-36.
11. Failla JM, Jacobson J, Holsbeeck M. Ultrasonnd diagnosis and surgical pathology of the torn interosseous membrane in forearm fractures/dislocations. *J Hand Surg* 1999; 24A:257-66.
- 11-. Thomason K, Burkhart KJ, Wegmann K, Muller LP. The secuelae of a missed Essex-Lopresti lesión. *Strar Traum Limb Recon* 2013; 8:57-61.
12. Essex-Lopresti P. Fractures of the radial head with distal radio-ulnar dislocation. *J Bone Joint Surg* 1951; 33B: 244-7.