

Luxación postero-lateral de codo asociada a fractura ipsilateral de diáfisis de radio.

MIFSUT D¹⁻², SEGURA F¹, GOMAR F¹⁻².

¹SERVICIO DE CIRUGÍA ORTOPÉDICA Y TRAUMATOLOGÍA. HOSPITAL CLÍNICO UNIVERSITARIO DE VALENCIA. ²DEPARTAMENTO DE CIRUGÍA, FACULTAD DE MEDICINA. UNIVERSITAT DE VALENCIA.

Resumen. El objetivo del presente trabajo es describir una asociación poco frecuente de lesiones en el antebrazo, con luxación posterior de codo y fractura diafisaria ipsilateral de radio, describir el mecanismo de producción y revisión de la literatura. Se trata de un paciente de 56 años al que se diagnosticó este tipo de lesión tras una caída hacia atrás con el brazo en ligera flexión y apoyo sobre la mano, tratado mediante reducción cerrada de su luxación en codo y reducción abierta con fijación interna de la fractura diafisaria de radio. Tras un año y dos meses de seguimiento, los resultados funcionales y radiológicos son satisfactorios.

Dislocation of elbow posterolateral associated with ipsilateral radio shaft fracture.

Summary. The aim of this paper is to describe a rare association forearm injury with posterior dislocation of elbow and ipsilateral shaft fracture radius, describe the mechanism of production and review of the literature. This is a 56 year old who was diagnosed this injury after falling backwards with the arm in slight flexion and support on hand, treated by closed reduction of the elbow dislocation and open reduction with internal fixation diaphyseal fracture radius. After a year and two months follow-up, functional and radiological results are satisfactory.

Correspondencia:
Dr. Damián Mifsut Miedes
Servicio de Cirugía Ortopédica y Traumatología
Av. Blasco Ibáñez 17.
46010 Valencia.
mifsut.dam@gmail.com

Introducción

La luxación de codo se asocia con frecuencia a fractura de coronoides, cabeza o cuello de radio, avulsiones de epicóndilo o epitroclea, pero la asociación a una fractura ipsilateral diafisaria de radio es una lesión extremadamente rara, con pocos casos publicados.

Presentamos un caso con este tipo de lesión, analizamos su mecanismo de producción y realizamos una revisión de la literatura.

Caso Clínico

Paciente varón de 56 años, que sufrió una caída casual desde su propia altura, siendo remitido al servicio de urgencias de traumatología de nuestro Centro. En el examen físico se observó una marcada deformidad en el codo, con dolor e impotencia funcional para la movili-

ción y acortamiento del antebrazo. La exploración neurovascular fue normal. Se observó dolor a nivel de la articulación radiocubital distal sin inestabilidad. Se obtuvieron radiografías simples en proyecciones anteroposterior y perfil donde se observó una luxación posterolateral del codo asociada a fractura diafisaria del radio (Fig. 1). A continuación se realizó una reducción por manipulación cerrada de la luxación del codo y se inmovilizó mediante una férula braquial.

Dos días después se intervino quirúrgicamente realizando una reducción abierta y fijación con placa atornillada de la fractura diafisaria de radio, a través de una vía de Thompson (placa de 6 agujeros y tornillos de 3,5), intraoperatoriamente se comprobó que la articulación radio-cubital distal era estable. Las imágenes de radiografía simple postquirúrgicas mostraban la buena alineación de los fragmentos (Fig. 2). Se inmovilizó con férula braquial durante tres semanas y se siguió con férula antebraquial durante tres semanas más. El resultado final, después de un año y dos meses de seguimiento fue la recuperación completa de la movilidad en flexo-extensión y prono-supinación sin ningún dolor ni inestabilidad.

Observamos un retraso en la consolidación la cual se consiguió a los 10 meses; la última imagen radiológica obtenida al año y dos meses de evolución mostraba una buena formación de callo óseo (Fig. 3).

Discusión

Galeazzi, Monteggia y Essex-Lopresti definieron las lesiones clásicas del antebrazo; la luxación de la cabeza de radio asociada normalmente a luxación completa del codo y fractura del tercio proximal de la diáfisis cubital en la llamada lesión de Monteggia; las fracturas aisladas de la diáfisis de radio asociadas a una luxación de la articulación radio-cubital distal, lesión de Galeazzi, y la lesión de Essex-Lopresti con fractura de la cabeza de radio, lesión de la membrana interósea y luxación radio-cubital distal.

El caso que presentamos mostraba una rara asociación con luxación de codo y fractura ipsilateral de diáfisis de radio.

En la revisión de la bibliografía publicada, Valande¹ en 1929 y Beach y Hewson² en 1966 fueron los primeros en describir este tipo de lesiones, el primero, en un varón de 20 años, al cual se le realizó una reducción cerrada de la luxación de codo, y reducción abierta y osteosíntesis de la diáfisis de radio, y los segundos, en una mujer de 87 años, que fue tratada mediante reducción e inmovilización de ambas lesiones.

Walker³ y Barquet⁴ en 1982 y 1984 también describieron otros casos. Watson-Jones⁵ en 1955 y Benjamin⁶ en 1970 también, en este caso presentando una luxación de cúbito sin luxación de la cabeza de radio.

En 1996, Soon y cols⁷, publicaron un caso de fractura de tercio proximal diafisaria de radio con luxación posterior del codo y, tras la reducción, la cabeza del radio permaneció luxada. Vicario C⁸ y cols en 2004 publicaron un caso de luxación de codo asociada a fractura diafisaria de radio y luxación radio-cubital proximal.

En 2008, Domingo y cols⁹, presentaron también un caso en un varón de 36 años. Mishra¹⁰ y cols en 2012 publicaron un caso de luxación transversa de codo con fractura ipsilateral de diáfisis de radio en un adulto y Madhar¹¹ y cols en 2013, una serie de 6 casos recogidos entre 2006 y 2012.

La luxación de la cabeza de radio asociada a fractura ipsilateral de diáfisis de radio también es poco frecuente¹²⁻¹⁶.

La clasificación de Bado¹⁷ es universalmente aceptada para la descripción de las lesiones de Monteggia, e implica la presencia de fractura de cúbito con o sin fractura de radio, asociada a luxación del codo (Tabla I).

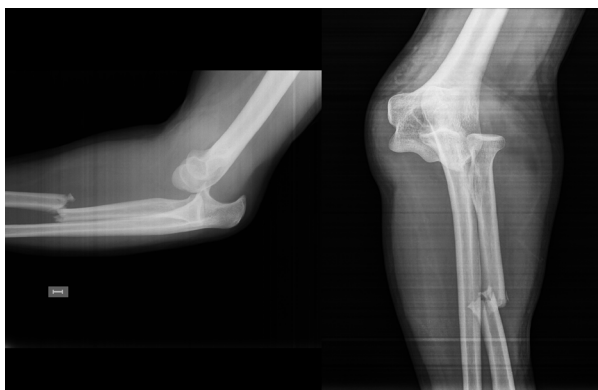

Figura 1. Imagen de radiografía simple en proyecciones de perfil y antero-posterior de codo donde se observó una luxación postero-lateral del codo asociada a fractura diafisaria del radio.

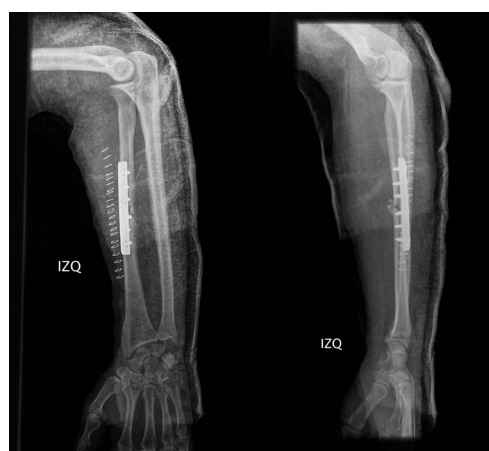

Figura 2. Imágenes de radiografía simple postquirúrgicas donde se observa una buena alineación de los fragmentos, reducción del codo y buena congruencia radiocubital distal.

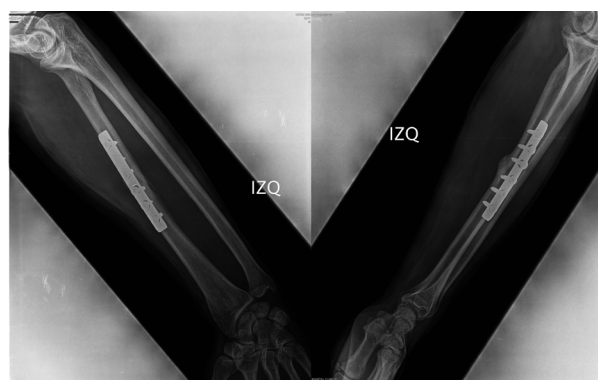


Figura 3. Imagen radiológica después de pasado un año y dos meses donde se observa la consolidación de la fractura diafisaria de radio.

Tabla I. Clasificación de Bado.

	FRACTURA ÓSEA	POSICIÓN DE LA CABEZA DEL RADIO
Tipo I	Cúbito	Anterior
Tipo II	Cúbito	Posterior
Tipo III	Cúbito	Lateral
Tipo IV	Cúbito y radio	Anterior

Wong-Chung¹⁸ y cols. sugirieron que las fracturas de radio asociadas a luxaciones pericubitales podrían considerarse como un tipo V de la clasificación de Bado.

El mecanismo de producción no está claro, Shekur¹⁹ sugirió que podría producirse tras una caída con hiperextensión del brazo, la mano extendida y la muñeca en desviación radial completa e hiperpronación del antebrazo. Sin embargo, Domingo⁹ y cols atribuyen la lesión diafisaria radial a un traumatismo directo durante el episodio de luxación del codo. En nuestro caso, según nos relató el paciente, se había producido una caída hacia atrás con el brazo no totalmente extendido y con apoyo de la mano sobre el suelo. No sufrió ningún traumatismo directo sobre el antebrazo.

En cuanto al tratamiento, la mayoría de autores optaron por la reducción cerrada del codo, siendo necesaria una buena reducción rotacional de la fractura diafisaria de radio para mantener la prono-supinación completa. En nuestro caso, al igual que en la mayoría de los revisados, se optó por una reducción abierta y fijación interna de la diáfisis radial.

Bibliografía:

1. Valande M. Luxation en arrière du cubitus avec fracture de la diaphyse radiale. Bull Mem Soc Mat Chir 1929; 55:435-7.
2. Beach PM, Hewson JS. Elbow dislocation with comminuted fracture of the proximal radial shaft. Thoughts on the mechanism. Am J Surg 1996; 112:941-2.
3. Walker R, Tanner J. Fracture of the proximal shaft of the radius associated with posterior dislocation of the elbow. A case report and review of the literature. Clin Orthop 1982; 168:35-7.
4. Barquet A. Posterior dislocation of the ulna at the elbow with associated fracture of the radial shaft. Injury 1984; 15:390-2.
5. Watson-Jones R. Injuries of the forearm. En: Fractures and Joint Injuries (Spanish edition). Vol 2, 3er ed. Barcelona: Salvat; 1980. p. 585-641.
6. Benjamin A. Injuries of the forearm. En: Wilson JN (ed). Watson-Jones' Fractures and Joint Injuries. Vol 2, 5th ed. New York: Churchill Livingstone; 1982. p. 698-700.
7. Chia Chin Soon J, Kumar VP, Satkunanaratham K. Elbow dislocation with ipsilateral radial shaft fracture. Clin Orthop 1996; 329:212-5.
8. Vicario C, Asenjo JJ, Ladero F, Ibarzábal A, López-Oliva F. Luxación de codo asociada a fractura diafisaria de radio y luxación radiocubital proximal. Caso clínico. Patología del Aparato Locomotor 2004; 2:38-41.
9. Domingo A, Fernández-Valencia JA, Saz L, Prat S, Arandes JM. Elbow dislocations associated with ipsilateral radial shaft fractures: a case report and review of the literature. J Trauma Injury Critical Care 2008; 64:221-4.
10. Mishra D, Cheema G, Yadav V. Transverse dislocation of the elbow with ipsilateral shaft of radius fracture in an adult. Eur J Trauma Emerg Surg 2012; 36:601-3.
11. Madhar M, Saidi H, Fikry T, Cermak K, Mougondo F, Schuind F. Dislocation of the elbow with ipsilateral forearm fracture. Six particular cases. Chir Main 2013; 32:299-304.
12. Cherif MR, Chehimi A, Ben Ghazlen R, Mbarek M. Luxation traumatique de la tête radiale associée à une fracture diaphysaire du radius: présentation d'un cas. Acta Orthop Belgica 2002; 68:529-31.
13. Evans ME. Pronation injuries of the forearm with special reference to the anterior Monteggia fracture. J Bone Joint Surg Br 1949; 31:578-88.
14. Haddad FS. Radial head dislocation with radial shaft fracture. Injury 1995; 26:502-3.
15. Mehara AK, Bahn S. Ipsilateral radial head dislocation with radial shaft fracture: case report. J Trauma 1993; 35:958-9.
16. Simpson JM, Andreshak TG, Patel A, Jackson WT. Ipsilateral radial head dislocation and radial shaft fracture. A case report. Clin Orthop 1991; 266:205-8.
17. Bado JL. The Monteggia lesion. Clin Orthop 1967; 50:71-86.
18. Wong-Chung J, Jahromi I, Aradi AJ. Fracture of the upper radius with ipsilateral dislocations of the elbow and superior radio-ulnar joints. A case report. Int Orthop 1998; 22:62-4.
19. Shukur MH, Noor MA, Moses T. Ipsilateral fracture dislocation of the radial shaft head associated with elbow dislocation: case report. J Trauma 1995; 38:944-6.