

“Surco en cabeza femoral” como signo de inestabilidad de cadera en pacientes con Síndrome de Down.

JM. LAMO-ESPINOSA¹, J. DUART-CLEMENTE², R. LLOMBART-BLANCO¹, J. BONDÍA³, D AQUERRETA³, JL. BEGUIRISTAIN¹.

¹DPTO. DE CIRUGÍA ORTOPÉDICA Y TRAUMATOLOGÍA. CLÍNICA UNIVERSIDAD DE NAVARRA. ²DPTO. DE CIRUGÍA ORTOPÉDICA Y TRAUMATOLOGÍA. COMPLEJO HOSPITALARIO DE NAVARRA. ³DPTO. DE RADIOLOGÍA. CLÍNICA UNIVERSIDAD DE NAVARRA.

Resumen. La inestabilidad de cadera en pacientes afectados de síndrome de Down es una entidad poco frecuente, en la actualidad todavía existe controversia sobre las anomalías anatómicas asociadas. El objetivo de este trabajo es describir los cambios anatómicos en las caderas de pacientes con inestabilidad en el síndrome de Down (SD). Hemos revisado las tomografías computarizadas (TC) de los pacientes afectados de luxación de cadera con SD. A tres de los 7 pacientes intervenidos en nuestro centro, se les había realizado TC de caderas. En todas las TC mostraban la presencia de lesión lineal vertical (surco) localizada en región epifisaria, atravesando la fisis, de localización antero-interna. Creemos que la posición adoptada cuando duermen (flexión, aducto y rotación interna) puede producir hiperpresión de la cabeza femoral sobre la ceja acetabular posterior, produciendo un surco vertical. La presencia de esta lesión puede ser sugestiva de inestabilidad subclínica de cadera en ausencia de episodio de luxación.

“Femoral head groove” as sign of Hip instability in patients with Down syndrome.

Summary. Hip instability in patients with Down syndrome is a rare entity, currently there is still controversy about the associated anatomical anomalies. The aim of the study is to describe the anatomical changes in the hips of patients with instability in Down syndrome (DS). We have reviewed the computed tomography (CT) of patients with hip dislocation with SD. Three of the 7 patients treated in our center are performed CT had hips. All CT showed the presence of vertical linear lesion (groove) located in epiphyseal region, crossing the physis, antero-internal location. We believe that the position taken when sleeping (flexion, adduction and internal rotation) can produce overpressure of the femoral head over the posterior acetabular rim, producing a vertical groove. The presence of this lesion can be suggestive of subclinical instability in the absence of hip dislocation.

Correspondencia:
Julio Duart Clemente
Cirugía Ortopédica y Traumatología
Complejo Hospitalario de Navarra
C/Irunlarrea 4
31008 Pamplona
duart.julio@gmail.com

Introducción

En 1969 Benda¹ describió la existencia de hiperlaxitud articular desde el nacimiento en pacientes afectados de síndrome de Down en un 88% de los casos. Esta hiperlaxitud esta relacionada con la inestabilidad de cadera en los niños con síndrome de Down, algunos autores²⁻³ han descrito una incidencias entre el 1,3% y 40%. La evolución natural de esta inestabilidad, descrita por Bennet²,

incluye la subluxación, luxación, alteración de la marcha y artrosis, ver tabla 1.

Esta inestabilidad se ve condicionada en un contexto de hiperlaxitud ligamentosa e hipotonía y favorecida por una posición de descanso característica de los pacientes afectados de SD, en flexión, aducción y rotación interna de la cadera¹⁻⁵ (Fig. 1). Se han descrito diferentes tratamientos para de la inestabilidad de cadera^{6,7} (depende en gran medida del momento del diagnóstico), desde la utilización de férulas, hasta la osteotomía femoral asociando plicatura capsular⁵, osteotomía pélvica^{8,9} o artroplastia¹⁰. Por esta razón parece importante realizar un diagnóstico precoz de la misma².

Se han descritos cambios anatómico articulares en estas articulaciones, que van desde el aplanamiento ace-

Tabla I. Fases de la inestabilidad coxofemoral según Bennet².

FASE	DESCRIPCIÓN	RADIOGRAFÍA	TRATAMIENTO
I	Cadera hipermóvil	Sin alteración	Actitud expectante
II	Luxación recidivante de cadera	No se objetivan cambios morfológicos Rx estática normal Rx dinámica podría mostrar luxación.	Osteotomía Varizante y Derotativa femoral (OVR)
III	Subluxación y displasia de caderas	Aplanamiento y displasia acetabular.	OVR y la osteotomía de pelvis
IV	Luxación inveterada.	Luxación coxofemoral Neo-acetábulo	OVR y la osteotomía de pelvis

tabular a la coxa valga, deficiencia de muro posterior y retroversion acetabular¹¹⁻¹⁴, pero estos cambios aparecen en grados avanzados de inestabilidad (Fase III y IV de Bennet). Todavía no se ha descrito cambios morfológicos que sugieran la presencia de esta inestabilidad en los estadios iniciales.

El objetivo de este estudio es analizar los cambios morfológicos observados mediante TC.

Material y métodos

Hemos revisado de manera retrospectiva los TC (tridimensionales y bidimensionales) de caderas de pacientes afectos de síndrome de Down (SD) valorados por inestabilidad de caderas en nuestro centro en los últimos 15 años,

Los TC han sido revisados para identificar los posibles signos asociados a inestabilidad de cadera. En aquellos casos que presentaban TC tridimensional se correlacionaron los hallazgos con las imágenes bidimensionales.

Resultados

De los 7 pacientes (10 caderas) intervenidos en nuestro centro, tan solo 3 (1 mujer y 2 hombres) presentaban TC de caderas. Los resultados quedan resumidos en la tabla 2.

Casos Clínicos

Caso 1: Niña de 5 años afecta de luxación posterior recidivante de cadera derecha objetivada por los padres y que se podía provocar en consulta con el habitual "clicking" descrito en el grado II de Bennet. Los padres no describían de manera fehaciente episodios de luxación de la cadera izquierda, y las maniobras de provocación en la cadera izquierda eran negativas (grado I de Bennet). Siendo diagnosticada en otro centro de inestabilidad de cadera derecha, se desestimó tratamiento en la izquierda. En el estudio prequirúrgico con TAC tridimensional y bidimensional de las 2 caderas, se observa la presencia de una lesión lineal vertical (surco) localizada en región epifisaria, atravesando ambas fisis de las cabezas femorales con correlación con las imágenes bidimensionales

Tabla II. Datos de los pacientes intervenidos.

Caso	Edad	Género	Cadera intervenida	Lesión	TC*		Localización de la lesión
					3D	2D	
1	5	Mujer	Bilateral	Bilateral	+	+	Anterointerna
2	4	Varón	Derecha	Bilateral	+	+	Anterointerna
3*	19	Varón	Izquierda	Intervenida	-	+	Anterior externa

*En el caso 3 el TAC es postquirúrgico.

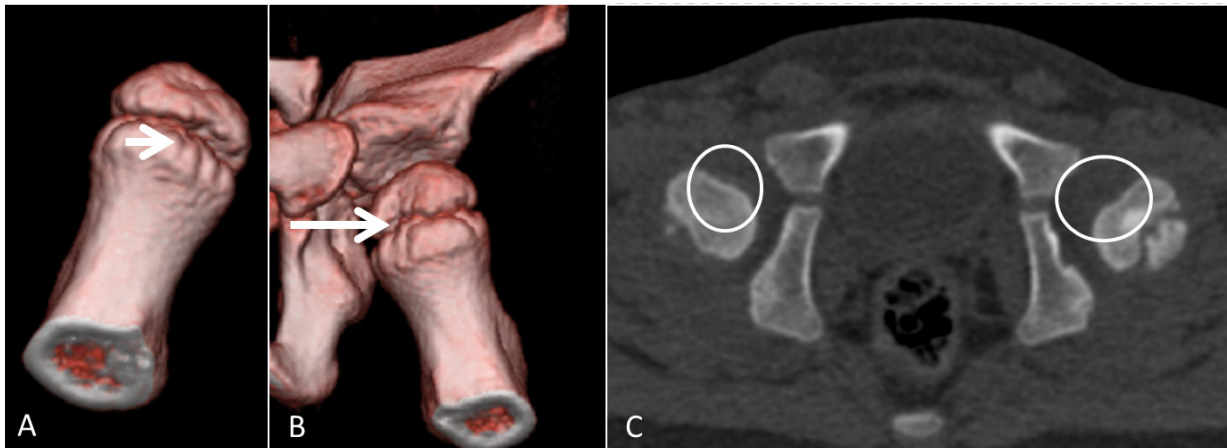


Figura 1. A y B. Paciente de 5 años afecto de Síndrome de Down con lesión epifisaria visible en el TC tridimensional en ambas caderas (flecha blanca). C. Correlación con el TC bidimensional (Círculo blanco).

en varios cortes epifisarios en región anterointerna (Fig. 1). Con el diagnóstico de inestabilidad clínica de cadera derecha y subclínico de la izquierda, la paciente fue intervenida. La artrografía realizada durante la intervención mostraba la luxación de ambas caderas por lo que se realizó osteotomía varizante y derrotativa en ambas caderas (OVR).

Caso 2: Niño de 4 años afecto de luxación posterior recidivante de cadera derecha (Grado II de Benett) intervenido mediante OVR. La radiografía anteroposterior de ambas caderas eran normales. El estudio prequirúrgico constaba de TAC tridimensional y bidimensional de las 2 caderas, donde se objetiva la presencia de una lesión lineal vertical (surco) localizada en región epifisaria, atravesando la fisis de la cabeza femoral en ambas cabezas femorales. La correlación con las imágenes bidimensionales localizó en varios cortes epifisarios la lesión en región anterointerna, siendo más clara en la cadera no

intervenida (Fig. 2).

Caso 3: Varón de 18 años afecto de inestabilidad de cadera izquierda en el contexto de SD. Intervenido mediante OVR femoral con plicatura capsular anterior a la edad de 10 años. El TC postoperatorio, a los 8 años de la intervención, muestra una lesión similar a la descrita, en forma de surco. Con una discreta variación en la localización (anteroexterna), como cabría esperar como resultado de la cirugía de OVR (Fig. 3).

En resumen, los resultados del TAC tridimensional, constan de 2 pacientes (4 caderas). En todas las caderas se objetiva la presencia de una lesión lineal vertical (surco) localizada en región epifisaria, atravesando la fisis de la cabeza femoral. La correlación con las imágenes bidimensionales localizó en varios cortes epifisarios la lesión en región anterointerna de aquellas cabezas femorales no intervenidas e intervenidas.

Discusión

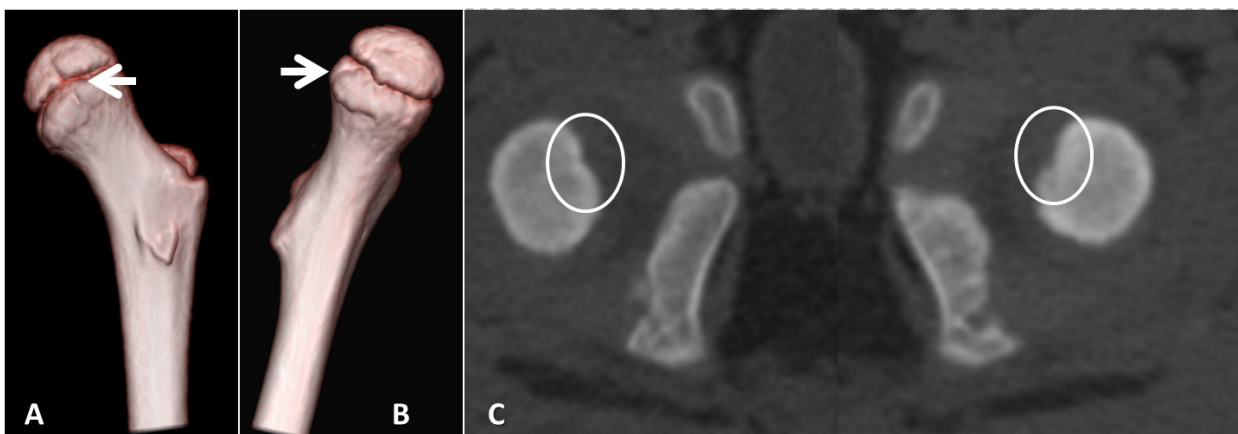


Figura 2. A y B. TC tridimensional de paciente de 4 años afecto de Síndrome de Down con clínica de inestabilidad de cadera en la que podemos observar una lesión epifisaria visible en la cadera derecha (flecha blanca). C. Correlación con el TC bidimensional (Círculo blanco).

El seguimiento del paciente con SD incluye la valoración periódica de la articulación coxofemoral, algunos autores aconsejan la realización de radiografía de pelvis y proyección axial de ambas caderas³. La limitación de la radiografía en la inestabilidad de la cadera se hace patente en el diagnóstico en las fases I, II de la clasificación de Bennet, donde la normalidad es la norma^{2,6}. Los primeros cambios en estático aparecen en la radiografía de caderas en la fase de subluxación y displasia (Grado III). La lesión que describimos en este artículo la encuadramos en la transición de la fase I (cadera hipermóvil) a la II (luxación recidivante).

La lesión de la cabeza femoral tras luxación traumática de cadera, de manera análoga a la lesión de Hill-Sachs en la cabeza humeral, ha sido descrita previamente. Se ha descrito la presencia de una lesión similar en pacientes con inestabilidad traumática de cadera en el adulto¹⁵. Por el contrario no se ha descrito, hasta la fecha, ninguna lesión en los casos de inestabilidad de cadera por hiperlaxitud generalizada como ocurre en los niños afectos de Síndrome de Down, en los que la lesión podría producirse en relación a un mecanismo de produce por hiperpresión y no por la luxación.

Sabemos que la evolución natural de la inestabilidad de cadera en pacientes con hiperlaxitud generalizada es a la luxación inveterada^{2,16}, de ahí la importancia de obtener un diagnóstico precoz de la misma. Durante la noche los pacientes afectos de síndrome de Down adoptan con frecuencia una posición en aducto y rotación interna que favorece primero la hiperpresión de la cabeza femoral con la ceja posterior del acetábulo y después la luxación (Fig. 4). Ese primer episodio de luxación, que se suele producir por la noche, no es advertido en muchos de los casos por los padres. Añadiendo la dificultad para el diálogo en muchos de estos niños es complejo llegar a un diagnóstico temprano. Reflejamos este hecho en el caso 1 donde la paciente presentaba una inestabilidad con

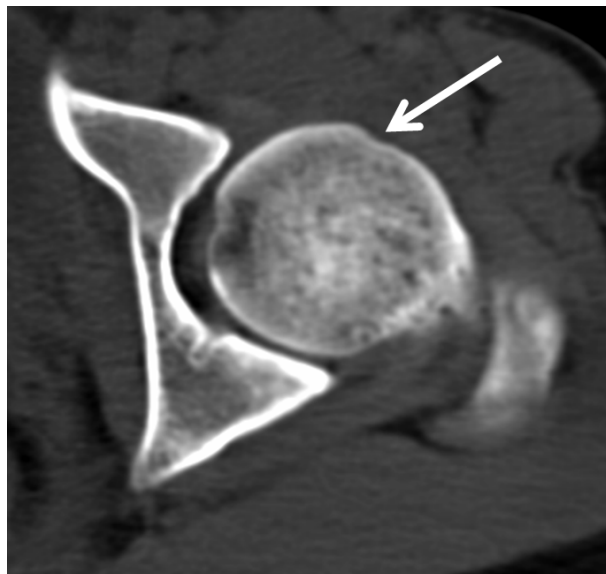


Figura 3. TC de paciente de 18 años intervenido mediante OVR. Donde podemos observar la presencia de "surco cefálico" en una localización mas más antero-externa (flecha blanca) como cabría esperar tras la cirugía realizada años antes.

luxación en ambas caderas a pesar de ser solo referida claramente en una de ellas. La TC evidencia la lesión por hiperpresión lo que ya suponía en nuestra opinión un grado de inestabilidad grado I que nos motivó a realizar la artrografía bajo anestesia evidenciando la luxación (grado II de Benet). En el caso 2 la presencia de esta lesión en la cabeza femoral calificada como sana se realizó de manera retrospectiva. La lesión es más evidente en la cadera no luxada que en la luxada, hecho que nos lleva a pensar que la lesión es por hiperapoyo y no la luxación en sí misma, como cabría esperar en la lesión del Hill-Sach del hombro. Así como ocurre en el hombro tras varios episodios de luxación, los episodios de luxación podrían producir un borrado de la misma, por el continuo roce con el borde del acetábulo, con efecto de "canto rodado"¹². El TC tridimensional objetiva de manera más clara la lesión. El hecho de encontrar en el caso 3 la misma lesión pero

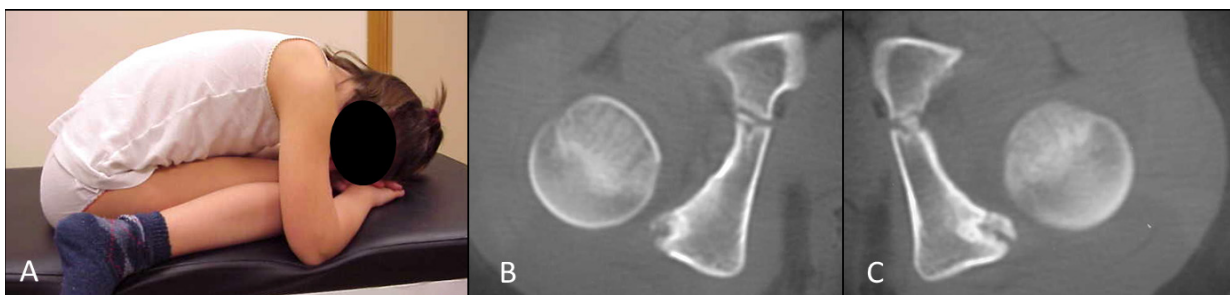


Figura 4. A. Posición característica del niño con síndrome de Down. B y C. En el TAC dinámico de las caderas observamos como las cabezas se apoyan en la ceja posterior del acetábulo, lo que podría explicar la lesión en surco de la cabeza femoral.

en una región más anteroexterna refuerza más la teoría de la etiología de la lesión. La locación anteroexterna es coherente con la rotación externa realizada durante la cirugía de OVR.

Una de las limitaciones del estudio es el poco número de pacientes de la serie. Este hecho es frecuente en los estudios que evalúan la inestabilidad de articular en el síndrome de Down^{5,6} y se acrecienta porque la mayor parte de los pacientes intervenidos pertenecen a una época donde el TC tridimensional no existía, y el TC bidimensional no determinaba la toma de la decisión, motivo por el cual tampoco tenemos el TC tridimensional en el caso 3.

En definitiva, creemos que la posición de descanso nocturno, que característicamente adoptan los pacientes

afectos de Síndrome de Down, podría condicionar una hiperpresión de la cabeza femoral sobre la ceja acetabular posterior, resultando una lesión que puede ser observada en la TC.

La presencia de esta lesión puede ser sugestiva de inestabilidad subclínica de cadera (grado I de Benet) en ausencia de episodio de luxación. La descripción de esta lesión "surco cefálico" resulta relevante, en nuestra opinión, debido a que corresponde a un hallazgo radiológico en los estadios iniciales de la enfermedad. Permitiendo diagnosticar de manera precoz la inestabilidad, pudiendo modificar mediante un tratamiento adecuado la evolución natural. La TC tridimensional objetiva mejor la lesión que el TC bidimensional, considerándolo la técnica de elección para la identificación de la lesión.

Bibliografía:

1. Benda CE. Down's syndrome. New York: Grune and Stratton, 1969.
2. Bennet GC, Rang M, Roye DP, Aprin H. Dislocation of the hip in trisomy 21. J Bone Joint Surg 1982; 64B:289.
3. Shaw ED, Beals RK. The hip joint in Down's syndrome. A study of its structure and associated disease. Clin Orthop Relat Res 1992; 278:101-7.
4. Diamond LS, Lynne D, Sigman B. Orthopedic disorders in Down's syndrome. Orthop Clin North AM 1981; 12:57-71.
5. Beguiristain JL, Barriga A, Gent R. Femoral anteversion osteotomy for the treatment hip dislocation in Down syndrome: Long-term evolution. J Pediatr Orthop B 2001; 10:85-8.
6. Garbayo A, Villas C, Beguiristain JL. Síndrome de Down y luxación de cadera. Rev Ortop Traum 1987; 31-IB:349-56.
7. Caird MS, Wills BP, Dormans JP. Down syndrome in children: the role of the orthopaedic surgeon. J Am Acad Orthop Surg 2006; 14:610-9.
8. Packer JW, Lefkowitz LA, Ryder CT. Habitual dislocation of the hip treated by innominate osteotomy: A report of three cases. Clin Orthop 1972; 83:184-9.
9. Imagama T, Tanaka H, Tokushige A, Date R, Seki T, Sakka A y cols. Rotational acetabular osteotomy for habitual hip dislocation with posterior acetabular wall deficiency in patients with Down syndrome. Orthopedics 2012; 35:e426-9.
10. Hresko MT, McCarthy JC, Glodberg MJ. Hip disease in adults with Down Syndrome. J Bone Joint Surg 1993; 75-B:604-7.
11. Roberts GM, Starey N, Harper P, Nuki G. Radiology of the pelvis and hips in adults with Down's Syndrome. Clin Radiol 1980; 31:475-8.
12. Woolf SK, Gross RH. Posterior acetabular wall deficiency in Down syndrome. J Pediatr Orthop 2003;23:708-13.
13. Sankar WN, Schoenecker JG, Mayfield ME, Kim YJ, Millis MB. Acetabular retroversion in down syndrome. J Pediatr Orthop 2012; 32:277-81.
14. Schoenecker JG. Pathologic Hip Morphology in Cerebral Palsy and Down Syndrome.. J Pediatr Orthop 2013;33 (Suppl 1): S29-32.
15. Villar RN, Sheikh AM, Arora A. Hill-Sachs type lesion of the femoral head in a case of hip instability. Arthroscopy 2000;16:858-9.
16. Gore DR. Recurrent dislocation of the hip in a child with Down syndrome: A 20-year follow-up. J South Orthop Assoc 1999; 8:67-71.