

# Revisión y actualización del tratamiento de las fracturas supracondíleas de húmero en la infancia.

V.E. GÓMEZ PALACIO<sup>1</sup>, J. GIL ALBAROVA<sup>1</sup>, A. HERRERA<sup>2</sup>.

<sup>1</sup>SERVICIO DE CIRUGÍA ORTOPÉDICA Y TRAUMATOLOGÍA. HOSPITAL UNIVERSITARIO MIGUEL SERVET DE ZARAGOZA. <sup>2</sup>CÁTEDRA CIRUGÍA ORTOPÉDICA Y TRAUMATOLOGÍA. FACULTAD DE MEDICINA DE ZARAGOZA.

**Resumen.** La fractura supracondílea de húmero en la infancia es una patología con gran incidencia en los niños. Su tratamiento está rodeado de muchos puntos controvertidos. Se realiza una revisión histórica del tratamiento de esta patología y una actualización de las nuevas técnicas que han surgido a lo largo de los años.

## Review and update of treatment of supracondylar humeral fractures in childhood.

**Summary.** Supracondylar fracture of the humerus in childhood presents high incidence in children. The treatment of this fracture is surrounded by many controversial points. A historical review of the treatment of this injury and an update about emerging techniques during last years were done.

---

### Correspondencia:

Victoria Eugenia Gómez Palacio  
C/Batalla de Almansa nº2, 3º izda  
50003 Zaragoza  
vickyepalacio@hotmail.com

### Introducción

Desde la recomendación de Walter Blount de evitar cualquier tratamiento quirúrgico en las fracturas supracondíleas de húmero, cuando decía que *“hay muchos cirujanos muy impetuosos que quieren manipular y hacer osteosíntesis interna pero no se controla la fractura y además estas fracturas van seguidas de restricción de movimiento...reducción sin ver no es deseable en los niños”*<sup>1</sup>, se ha pasado a modernos conceptos terapéuticos que suponen la estabilización ósea y el tratamiento de los tejidos blandos, lo que ha mejorado sustancialmente los resultados. En los últimos 30 años se han modificado de manera notoria los costes y los resultados clínicos. Se han reducido enormemente los problemas vasculares, la contractura isquémica de Volkmann, la compresión neurovascular en el callo de fractura, aunque no se han eliminado por completo.

Son numerosas las formas de tratamiento, que van desde la reducción y aplicación de un yeso, uso de tracción, la reducción cerrada y osteosíntesis con agujas en

diferentes configuraciones, hasta la reducción abierta<sup>2</sup>.

La reducción cerrada y osteosíntesis con agujas de Kirschner es la que más se utiliza actualmente, fue descrita por Swenson<sup>3</sup> en 1948 y popularizada por Casiano<sup>4</sup> en 1961. Tiene unos resultados superiores a los no quirúrgicos, en las fracturas supracondíleas de húmero desplazadas<sup>1</sup>.

Como principio general, ante cualquier paciente en el que se sospecha una lesión en el codo, una vez realizada la exploración física, se debe inmovilizar mediante una férula provisional con el codo flexionado 20-30 grados<sup>5</sup>, para confort del paciente, y se debe volver a realizar una exploración detallada de la situación neurovascular, dejando reflejada cualquier alteración en la historia clínica. Es importante evitar la flexión o la extensión excesiva en esta inmovilización inicial porque puede provocar un deterioro neurovascular añadido.

El objetivo del tratamiento de esta fractura es una reducción anatómica, manteniendo esa reducción con una fijación estable, con el menor número de complicaciones.

### Técnica de reducción

#### Fractura en extensión

Con el paciente anestesiado se sitúa el miembro superior afecto extendido sobre el receptor del brazo en C de la unidad de fluoroscopia, aunque también se pueden

utilizar mesas accesorias radiotransparentes, o incluso, no utilizar ningún instrumento de apoyo.

En primer lugar se realiza tracción longitudinal con el fin de desalojar el fragmento proximal del húmero, que puede encontrarse atrapado en el interior del músculo braquial, en la fosa antecubital o bajo la piel y la grasa superficial (Fig. 1a). Reynold<sup>6</sup> propone que, para mejorar la longitud mediante la tracción, nunca se realice en hiperextensión sino en 20° de flexión, porque se interponen las partes blandas y se puede empeorar los trastornos neurovasculares.

Si la tracción no restaura la longitud y la alineación, Archibeck y Peters<sup>7</sup> han descrito la “maniobra del ordeño” para desenganzar el fragmento proximal del ojal tisular a través del que se ha introducido. Esta maniobra se realiza mediante contracción, comprimiendo la musculatura del brazo de proximal a distal utilizando una presión firme, hasta que se escucha un audible “pop” seguido de un marcado aumento de movilidad entre fragmentos, lo que permite posteriormente la reducción de la fractura.

La tracción mantenida no debe ser excesiva en intensidad y duración, para prevenir un desgarro completo del periostio todavía intacto, que pueda ser causa de mayor inestabilidad del foco de fractura<sup>8</sup>.

Una vez recuperada la longitud, se corrige la traslación medial o lateral (Fig. 1b). Para esto es muy útil el intensificador de imágenes, ya que las columnas medial y lateral deben realinearse en la imagen antero-posterior. Simultáneamente suele producirse una corrección de la rotación, gracias al efecto de los tejidos blandos circundantes.

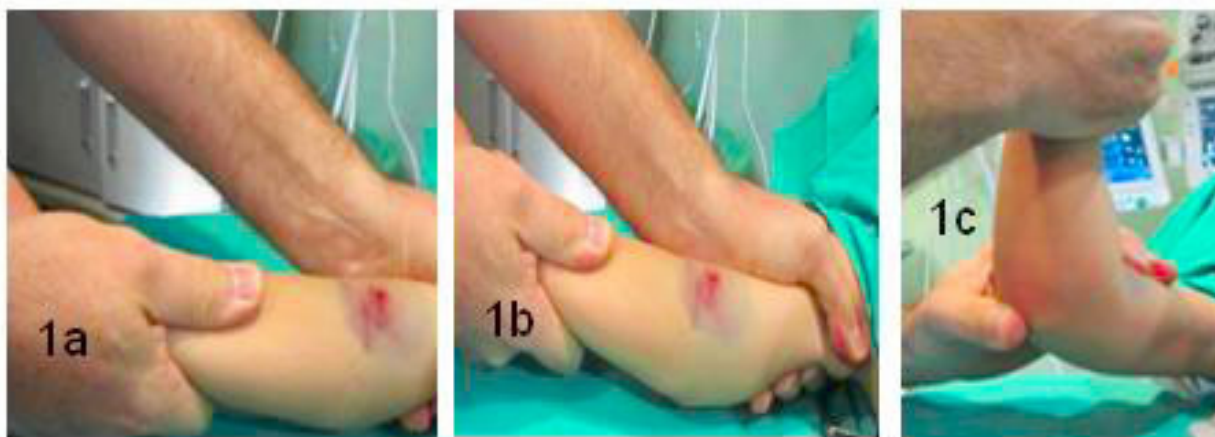A continuación se corrige la extensión del fragmento distal del húmero, realizando una maniobra de reducción por flexión aplicando a la vez presión mediante el pulgar

sobre el olécranon y en un grado variable sobre los cóndilos distales del húmero (Fig. 1c). Se puede percibir la reducción de la fractura manteniendo acto seguido el codo en hiperflexión y pronación con el objeto de lograr una reducción estable, y se obtienen proyecciones antero-posterior y lateral mediante el intensificador de imágenes.

Con el codo flexionado es difícil interpretar la proyección antero-posterior, lo que se consigue rotando el brazo medial y lateralmente para ver así las columnas medial y lateral y comprobar la correcta reducción de la fractura. Después de rotar todo el brazo externamente para obtener una proyección lateral del húmero, el cirujano gira todo el brazo colocando una mano sobre el húmero proximal y la otra manteniendo la muñeca pronada y el codo hiperflexionado. Se analizan las imágenes laterales con el fin de ver que se restaura el contorno cortical del húmero distal, la reducción del foco de fractura y la presencia de una línea humeral anterior cruzando los cóndilos humerales. En las fracturas supracondíleas con desplazamiento postero-medial es posible la rotación del antebrazo con la fractura reducida y mantenida en una posición estable, con el antebrazo pronado. En las desplazadas postero-lateralmente, la reducción es inestable en hiperflexión pudiendo ser aun más inestable en pronación, así para la reducción se coloca el antebrazo en supinación.

Si la reducción es inestable, para obtener las proyecciones antero posterior y lateral, debe girarse el “brazo en C” de la unidad de fluoroscopia en lugar de intentar rotar el brazo y perder la reducción. Debe recordarse que un requisito previo a la estabilización de la fractura es una reducción anatómica o casi anatómica. Si no se obtiene mediante reducción cerrada, puede realizarse una técnica de reducción abierta.

Autores como De las Heras<sup>9</sup>, introducen alguna modi-



**Figura 1.** Maniobras de reducción: **a.** Tracción longitudinal; **b.** Corrección de traslación; **c.** Corrección de la extensión.

ficación. Este propone, para la reducción de la extensión de la fractura, mediante la presión sobre el olécranon con el pulgar, que el cirujano se sitúe de cuclillas sobre una rodilla. Otros autores como Flynn<sup>10</sup>, utilizan accesorios en forma de “U”, que ayudan a la correcta reducción y estabilización durante la fijación.

### Fractura en flexión

La técnica de reducción de la fractura en flexión es diferente a las que se producen en extensión, ya que la inestabilidad inherente a este tipo de fractura hace que la reducción se realice manteniendo el codo en extensión completa o leve flexión de unos 30°. Puede ser compleja la estabilización del codo cuando está en extensión, ya que es más difícil encontrar los puntos anatómicos para la introducción de las agujas.

### Técnica de estabilización

Una vez conseguida la reducción anatómica hay que mantener la reducción y esto se puede conseguir mediante diferentes técnicas:

#### Inmovilización con yeso

La técnica clásica consiste en inmovilizar el miembro superior afecto mediante un yeso a 90°.

*Variaciones a la técnica de inmovilización con yeso:*

1) *Inmovilización con el codo en flexión de 120°, técnica de Blount:* Se realiza inicialmente la reducción anatómica de la fractura y una vez conseguida, se emplea una inmovilización con el codo a 120°, mediante un dispositivo collar-puño.

2) *Inmovilización con yeso en extensión completa:* Hay autores como El-Sharkawi<sup>11</sup> que reducen la fractura bajo anestesia general, realizando tracción longitudinal en extensión completa y supinación y seguidamente colocan el yeso. Esta técnica la utiliza para evitar la temida complicación de cúbito varo. Cambian el yeso a los 10 días y colocan de nuevo el yeso en extensión y supinación y mantienen el yeso dos semanas más. Recoge buenos resultados, vigilando que en el cambio del segundo yeso no se altere la reducción conseguida.

3) *Inmovilización con yeso a 45° de flexión:* Madsen<sup>12</sup>, realiza una variante a la técnica de inmovilización colocando un yeso en rotación lateral y 45° flexión para controlar el ángulo de carga pero al analizar los resultados encuentra poca efectividad, en este tipo de tratamiento.

#### Inmovilización con tracción

A lo largo de la historia surgen diferentes tipos de tracción para el tratamiento de las fracturas supracondíleas

de húmero. Inicialmente la técnica de tracción era longitudinal en la cama y posteriormente al cémit.

El primer autor que habla de la tracción longitudinal para el tratamiento de las fracturas supracondíleas de húmero fue Dunlop<sup>13</sup> en 1939, también El-Sharkawi<sup>11</sup> en 1965 que usan la tracción lateral.

Dunlop<sup>13</sup>, propone seguir los principios de la reducción mediante la tracción longitudinal en la cama, colocando pesos según se precise para la correcta reducción de la fractura y control seriado realizando radiografías, por si resulta necesaria una nueva manipulación y colocación de más pesos.

Urlus<sup>14</sup>, Piggot<sup>15</sup> y Jefferiss<sup>16</sup> muestran buenos resultados mediante la utilización de tracción longitudinal.

Otra alternativa a esta tracción longitudinal, es el uso de tracción blanda de Thomas, que fue descrita por Bonasquet y Middleton<sup>17</sup> en 1983, y Jefferiss<sup>16</sup> en 1976.

Posteriormente Gadgil<sup>18</sup>, al igual que Worlock<sup>19</sup>, obtienen buenos resultados al colocar la tracción elevada con abducción de hombro y antebrazo en supino. El peso a colocar tiene que ser el suficiente para que el hombro se encuentre elevado sin apoyarse en la cama.

Posteriormente se adopta la posición del codo en flexión, porque mejora la calidad de la reducción y es más cómoda, como describieron Allen y Gramse<sup>20</sup> en 1945, y Blount<sup>21</sup> en 1954. Para mantener el codo flexionado, se puede utilizar una aguja de Kirschner en el cúbito, como describió Smith<sup>22</sup> en 1960, o mediante una tuerca en el olécranon como recomendó Palmer<sup>23</sup> en 1978.

La tracción con tuerca alada en olécranon fue descrita por Edman y Lohrg<sup>24</sup> en 1963. Posteriormente, Palmer<sup>23</sup>, Worlock<sup>25</sup> y Badhe<sup>26</sup>, recomendaron la tracción al cémit mediante una tuerca alada de olécranon.

Matsuzaki<sup>27</sup>, describe un método mediante tracción esquelética pero usando un aparato similar a una ortesis tipo brace. Este método no precisa maniobras de reducción y tiene en cuenta la angulación medial y la anterior, sin considerar la posterior, la lateral ó mínimas rotaciones. Obtiene muy buenos resultados con un 2% de cúbito varo. El brace es de plástico y aluminio, y la tracción longitudinal del brazo se realiza desde la fractura a la axila. Se aplica una tuerca alada en el olécranon con anestesia local. El autor reconoce que efectivamente la reducción obtenida no es la anatómica pero es funcional y estéticamente correcta. También Høyer<sup>28</sup> obtiene buenos resultados con este método.

Como variante al tratamiento con inmovilización enyesada el uso de yeso, puede ir precedido de una tracción, con buen resultado. La tracción permite la reducción de

la tumefacción y un uso eficaz del yeso posterior, sin necesidad de fijar con agujas de Kirschner, como sugiere Alburger<sup>29</sup> y también Ippolito<sup>30</sup>.

### Reducción cerrada y fijación con agujas de Kirschner

Antes del desarrollo de técnicas de fluoroscopia, se realizaba la fijación mediante agujas de Kirschner colocadas a ciegas<sup>31,32</sup>. Pero los nuevos equipos de fluoroscopia y de instrumental han convertido a este método en el tratamiento estándar para esta difícil fractura.

La fijación mediante agujas se lleva realizando desde hace más de 60 años, siendo Swenson<sup>3</sup> (en 1948) el promotor de esta técnica que fue popularizada posteriormente por Casiano<sup>4</sup> en 1961.

El uso de las agujas como medio de fijación, en vez de yeso, se ve reforzado por el "dilema de Mc Laughlin", que dice que para mantener la reducción ortopédica de la fractura el codo tiene que estar a 120° de flexión, con el aumento de complicaciones neurovasculares, por lo que es más segura la inmovilización en 90°, para que no se produzcan estas complicaciones, aunque se pueden producir más deformidades en varo, porque se pueda perder la reducción<sup>10</sup>.

Después de realizar la fijación con agujas, independientemente de la técnica, se coloca una férula o un yeso braquio-palmar, con el antebrazo en posición neutra y el codo flexionado ligeramente por debajo de los 90°. Si el pulso se hace débil ó desaparece a 90° de flexión, debe mantenerse el brazo en una posición donde el pulso se perciba con intensidad. La estabilidad de la fractura se logra mediante la osteosíntesis con agujas, y la férula de yeso se utiliza simplemente para proteger al paciente. En ningún caso se debe colocar un yeso circular a un niño con el codo hiperflexionado después de este procedi-

miento, ya que el argumento para la colocación de las agujas es permitir la colocación del yeso en 90° de flexión del codo.

#### A) Fijación mediante agujas de Kirschner cruzadas:

Una vez se obtiene la reducción anatómica, se mantiene el brazo con el codo en hiperflexión y con el antebrazo pronado. Primero se introduce la aguja lateral. El punto de inserción se localiza de tal manera que la aguja atraviese la porción lateral del cóndilo osificado, cruce la fisis, progresa a través de la columna lateral y se ancle en la cortical medial contraria. Para ello se puede hacer una pequeña incisión en la piel, y se coloca la aguja con motor o de forma manual. Con la primera aguja se consigue una estabilidad provisional. A continuación se extiende suavemente el codo hasta 45° de flexión para permitir realizar una imagen radiográfica antero-posterior perfecta con el fin de asegurar la alineación anatómica. Acto seguido se flexiona el codo hasta los 120° y se rota externamente obteniendo una imagen lateral. Después se coloca la aguja medial (Fig. 2a). Se debe confirmar la correcta colocación de la aguja medial mediante la fluoroscopia. La aguja debe penetrar en el cóndilo medial y no en el surco cubital. La aguja cubital se suele situar más horizontal que la lateral debiendo atravesar la columna medial hasta anclarse en la cortical lateral opuesta.

Las variaciones de esta técnica de la fijación con agujas cruzadas incluyen:

- *Realización de incisión medial*: Barlas<sup>33</sup> hace un estudio en el que para la colocación de la aguja medial, realiza una incisión de 2-3 centímetros, para evitar lesionar el cubital. Además si no se consigue una correcta reducción cerrada es posible ampliar la incisión realizándose una reducción abierta.

- *Sin incisión medial*: Si no se emplea incisión, se debe

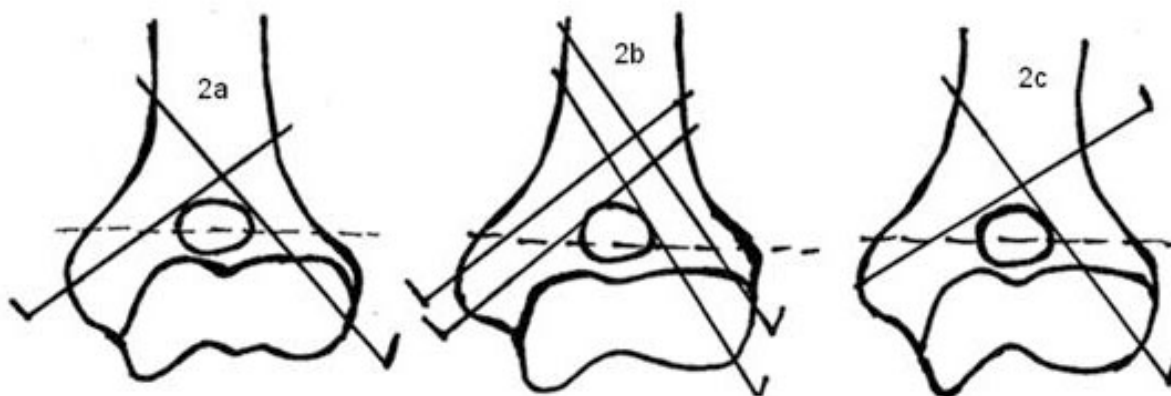


Figura 2. Diferentes configuraciones para la osteosíntesis con agujas de Kirschner: a. Configuración cruzada; b. Configuración doble cruzada, técnica de Burnei; c. Configuración cruzada lateral, técnica de Dorgan.



palpar el nervio cubital y empujarlo posteriormente a medida que se introduce la aguja. La fijación con la aguja medial con el codo en hiperflexión tal como describe Wilkins<sup>34</sup>, tiene la ventaja de mantener la fractura en mejor posición cuando se fija con la aguja medial, aunque se expone el nervio cubital a mayor riesgo. Hay autores<sup>35</sup> que recomiendan después de colocar la primera aguja de Kirschner, introducir la segunda aguja en 90° de flexión, y no en hiperflexión de codo para no exponer al nervio cubital a mayor riesgo. Skaggs<sup>36</sup>, indica que la posición del codo cuando se introduce la aguja de Kirschner medial determina el riesgo de neuropatía y éste es mayor si está hiperflexionado. Para poner la aguja medial Mostafavi<sup>37</sup>, primero palpa el epicóndilo medial y entonces con el pulgar rechaza el nervio cubital a posterior, introduciendo la aguja medial. De las Heras<sup>9</sup> propone mantener una presión de unos 30 segundos sobre el epicóndilo medial para posteriormente palpar el nervio cubital y poder separarlo.

- *Fijar primero la aguja medial con el codo en hiperflexión*: Autores como Mecerle<sup>38</sup> y Nacht<sup>39</sup>, tras la reducción colocan en primer lugar la aguja medial, palpando el epicóndilo medial y el nervio cubital. Posteriormente colocan la aguja lateral. Paradis<sup>40</sup>, también coloca la aguja medial en rotación externa del codo en primer lugar y luego la lateral mediante rotación interna, pero comenta que si la reducción no es adecuada, entonces primero se fija la columna lateral y luego se realiza la reducción anatómica de la columna medial.

- *Doble agujas cruzadas<sup>41</sup>, técnica de Burnet<sup>42</sup>*: Consiste en realizar, una configuración cruzada pero con dos agujas paralelas por cada columna, dos por la columna medial y dos por la columna lateral (Fig. 2b). Además las agujas que osteosintetizan la columna medial pueden ser colocadas de forma anterógrada o retrógrada<sup>41</sup>.

La configuración de las agujas de Kirschner cruzadas, se muestra superior biomecánicamente a las laterales, en modelos experimentales, como indica Zionts<sup>43</sup>, Larson<sup>44</sup> y Lee<sup>45</sup>, pero el insertar la aguja medial pone en riesgo el nervio cubital más si el codo está en hiperflexión de 120°, y la incidencia de neuropatía del cubital se sitúa entre 2 y 8%<sup>46</sup>. Esta neuropatía puede ocurrir por atravesar directamente el cubital pero también puede dañarse por la contusión o por estar comprimido en tejidos inflamados o en el canal del cubital<sup>47</sup>. Se ha comprobado de forma experimental que el canal cubital disminuye su tamaño cuando se flexiona el codo<sup>47</sup>.

Para evitar la neuropatía cubital se puede realizar una mini incisión de 2-3 centímetros como se ha descrito anteriormente, pero es importante poder verlo y separar-

lo, ya que si no se disecciona correctamente el nervio puede resultar atrapado. Con lo que el paciente tendrá una incisión pero esta puede no haber servido para el fin que se esperaba. Otra manera de evitar esa neuropatía del cubital es localizarlo, mediante un neuroestimulador. Michael<sup>48</sup> y Wind<sup>47</sup> muestran estudios en los que el uso de neuroestimulador puede ser muy útil, fácil de usar y barato. Una vez localizado el nervio, la aguja de Kirschner se colocará anterior y paralela a la aguja del neuroestimulador. También se puede localizar mediante la sonda ecográfica, como indica Shen<sup>49</sup>.

### **B) Fijación mediante agujas de Kirschner cruzadas laterales. Técnica de Dorgan:**

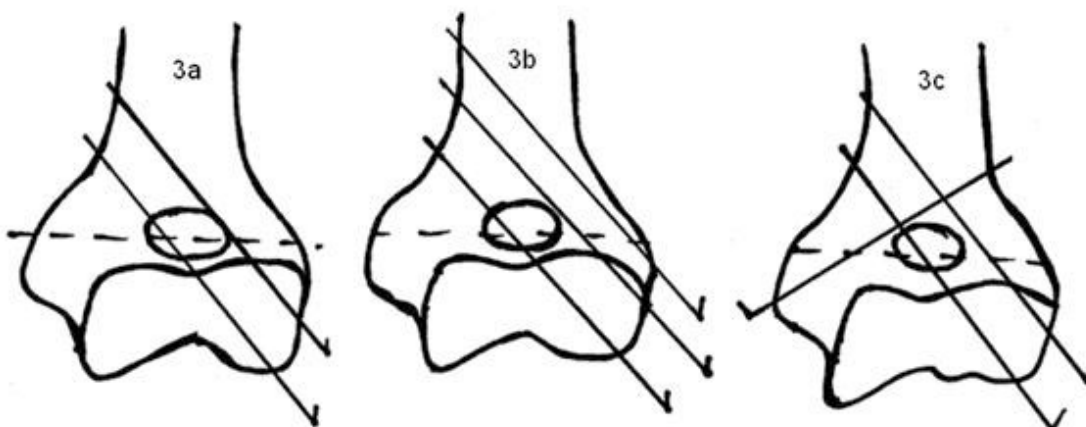
La técnica de Dorgan fue descrita en 2004, en el hospital infantil de AlderHey, Liverpool<sup>35</sup>. La configuración de las agujas de Kirschner para la osteosíntesis de la fractura es cruzada, pero se introducen lateralmente por el húmero. La primera se introduce en la zona distal del húmero, en epicóndilo lateral, de la misma manera descrita en la técnica de agujas cruzadas. La segunda es la aguja más proximal al húmero y también se introduce por vía lateral, inicialmente de forma perpendicular a la cortical (para evitar que la aguja resbale) y luego se cambia de trayectoria en búsqueda del fragmento distal. El cruce de estas agujas tiene que ser por encima de la fractura (Fig. 2c).

Autores como Shannon<sup>35</sup>, Memisoglu<sup>50</sup> o El-Adl<sup>46</sup>, presentan estudios de fracturas supracondíleas utilizando este método con buenos resultados. La complicación más frecuente que se ha encontrado es la presencia de excesivo tejido de granulación en la aguja proximal<sup>46</sup>.

El nervio cubital puede resultar dañado con la aguja más proximal lateral si se sobrepasa el límite del cóndilo medial<sup>35</sup>. El otro posible nervio que se puede ver afectado es el radial, al estar situado anterior al septum intermuscular lateral. Para evitar esta complicación se debe introducir la aguja posterior al plano medio coronal<sup>46</sup>.

### **C) Fijación mediante agujas de Kirschner laterales:**

Después de obtener la reducción cerrada, y tras confirmarla en las proyecciones radiológicas anteroposterior y lateral, debe elegirse el punto de introducción de la primera aguja teniendo en cuenta el lugar de colocación de la segunda aguja. El objetivo es situar dos agujas paralelas en la proyección anteroposterior y lateral (Fig. 3a). Dos agujas cruzadas en el foco de fractura no son eficaces ya que no ofrecen suficiente resistencia al momento de torsión pudiendo aparecer una deformidad rotacional.



**Figura 3.** Diferentes configuraciones para la osteosíntesis con agujas de Kirschner: **a.** Configuración lateral; **b.** Configuración con tres agujas laterales, técnica de San Antonio; **c.** Configuración con dos agujas laterales y una medial, técnica de San Diego.

El punto de entrada de la primera aguja habitualmente está en el centro del cóndilo humeral osificado fijándose posteriormente en la fosa olecraneana lo que le da mayor estabilidad, progresando hasta penetrar en la cortical contralateral. Se coloca una segunda aguja a través de la epífisis distal del húmero lateral al cóndilo humeral pero claramente en el interior de la epífisis, se progresa paralela a la primera aguja a través de la columna lateral fijándose en la cortical contraria. La máxima separación entre las agujas y alineación paralela incrementa la estabilidad de esta técnica.

Hay que comprobar la estabilidad de la configuración. Para ello es útil el “*test de estrés*” que consiste en someter a la fractura a rotaciones máximas, flexión y extensión, incluso realizar la sacudida del brazo (“*test de la sacudida*”) y comprobar que la fractura sigue estando correctamente reducida y fijada. Si no se consigue una reducción anatómica y estable se utilizará una tercera aguja medial (técnica de San Diego)<sup>41</sup>, tal y como se indica en la técnica de agujas cruzadas. También se puede colocar una tercera aguja lateral (técnica de San Antonio)<sup>41</sup>, que incrementará ligeramente la estabilidad.

Autores como Weiss<sup>51</sup>, demuestran que en fracturas con gran desplazamiento, la estabilización mediante técnica lateral es suficiente, pero para mejorar esta estabilidad hay que ponerlas lo más separadas posibles, para que fijen la columna medial y lateral. Mazda<sup>52</sup> en su estudio protocoliza una separación mínima de 10 milímetros y agujas de al menos 1,6 milímetros de diámetro tal y como describe Judet<sup>53,54</sup> y Pouliquen<sup>55</sup>, ya que si es menor, se demuestra que el comportamiento es como si solo se utilizara una aguja.

Skaggs<sup>56</sup> insiste en la apreciación de que no es una técnica de agujas de Kirschner laterales, sino de “entrada lateral de las agujas”. Argumenta que es una técnica exigente, en la que hay que separar al máximo las agujas, para estabilizar las columnas medial y lateral, sintetizando suficiente hueso tanto en proximal como en distal y dejando espacio por si fuera necesario introducir una tercera aguja de Kirschner lateral.

Kallio<sup>57</sup>, también propone la técnica lateral como más exigente. Si se coloca la aguja lateral más medial, entra en la articulación con riesgo de artritis séptica, y si se coloca más lateral entonces puede no estabilizarse el fragmento distal. Si se colocan las agujas de Kirschner muy horizontales puede que no se alcance el fragmento proximal y si son muy verticales puede que se hagan endomedulares y entonces no atraviesen la cortical contralateral.

La gran ventaja de la técnica lateral es que se evita una neuropatía cubital iatrogénica, ya que las agujas nunca se introducen por la zona del cubital.

Una de las desventajas en la técnica lateral, es que por lo general una aguja pasa por la fosa olecraneana por lo que hay más posibilidades de artritis séptica.

También parece que la técnica lateral según indica Lyons<sup>58</sup>, no está indicada en los niños más pequeños con más proporción cartilaginosa, en los que una configuración cruzada les aporta mayor estabilidad.

*Las variantes de esta técnica de dos agujas laterales son:*

- *Configuración de las agujas divergentes.* Artículos con estudios más antiguos como Kallio<sup>57</sup>, Ariño<sup>59</sup>, proponen colocación de agujas paralelas o ligeramente cruzadas. Pero posteriormente se propone el uso de agujas

divergentes, como sugiere Crombie<sup>8</sup>, argumentando que dan una estabilidad similar a las agujas cruzadas, superándolas en los movimientos de rotación axial<sup>8</sup>.

- *Utilización de una tercera aguja lateral, técnica de San Antonio*<sup>41</sup>. La primera aguja de Kirschner, cruza la fosa olecraneana. La segunda es la más alta, o proximal. Y la tercera se pone entre las dos anteriores. Lee<sup>45</sup>, indicó la dificultad de colocar las tres agujas divergentes, pero consideran aceptable que sean paralelas (Fig. 3b). Es muy importante separar la primera de la segunda aguja para introducir la tercera, aumentando así la superficie que se abarca.

Otros autores, como Weiss<sup>51</sup> y De las Heras<sup>9</sup>, dicen que si es necesaria una tercera aguja para aumentar la estabilidad de la fractura, se recomienda colocarla por vía medial (técnica de San Diego<sup>41</sup>) (Fig. 3c).

#### **D) Fijación mediante agujas de Kirschner intrafocales:**

Hay autores como Fahmy<sup>60</sup> que indican la posibilidad de tratamiento de las fracturas supracondíleas en extensión mediante una reducción cerrada, seguida de la introducción de una aguja intrafocal posterior y una segunda aguja que se añade por el lado lateral, cuando es necesario, para darle una estabilidad rotacional. Para esta técnica el punto de entrada es la intersección de la línea entre los epicóndilos, y una perpendicular a ésta en el borde lateral del olécranon. Así se asegura que el punto de entrada se sitúa en el medio de la fractura. Se introduce la aguja paralela al antebrazo y en el eje del húmero, bajo control escópico. Hay que asegurarse de la integridad del periostio posterior utilizando la aguja de palanca, si todo es correcto se va hacia la cortical anterior. Después se extiende el codo para ver que no hay angulación coronal, también se hace rotación externa e interna y si hay inestabilidad se pone una segunda aguja que va de lateral a medial proximal. Esta técnica en fracturas transversas y con conminución de la columna medial, puede fracasar.

Sawaizumi<sup>61</sup> en 1992 presenta una técnica con el brazo en una mesa radiotransparente y el antebrazo libre, y en visión radioescópica lateral se introduce una aguja de 2 milímetros desde la cortical posterior hacia la anterior. Mediante apalancamiento se consigue la reducción y se deja esta aguja, a la que se añade otra segunda de 1,8 milímetros de diámetro desde el cóndilo lateral. Previamente se ha conseguido la reducción manual del desplazamiento en el plano frontal. Se consiguen mejores resultados con esta técnica en niños más pequeños porque la fuerza muscular es menor. Además esta técnica se puede

utilizar una vez que la fractura se trata tras dos semanas de evolución<sup>61</sup>.

Estos autores defienden esta técnica porque es fácil, segura, y fuera de estructuras importantes del codo. Defienden que la aguja posterior permite tres puntos de fijación, y la convierte en una fractura supracondílea de húmero tipo I de Gartland, es rápida por poca exposición escópica, y permite la extensión del codo bajo escopia. Cuando se usan dos agujas para la estabilidad se fijan en dos planos, el coronal y el sagital. El éxito de esta técnica es una correcta atención a la inserción de la aguja. Pueden aparecer como complicación osificaciones heterotópicas en el tríceps, por la introducción de la aguja posterior<sup>60</sup>.

Lee<sup>62</sup>, a partir de 2003, utiliza una variante para la reducción de las fracturas supracondíleas de húmero, con aguja intrafocal. Para esta técnica utiliza agujas de Kirschner de diámetro de 2, 2,6 y 2,8 milímetros dependiendo de la edad y un mango con un terminal que es como una palanca. El terminal se introduce por la cortical posterior haciendo palanca hasta conseguir la reducción y luego utiliza dos agujas de Kirschner laterales. Y si es inestable introduce una tercera aguja pero lateral.

#### **E) Fijación mediante agujas de Kirschner transarticulares:**

Childress<sup>63</sup> propone un tratamiento de las fracturas supracondíleas de húmero desplazadas mediante la introducción de un clavo de Steimann en olécranon y dirigiéndola hacia el húmero, es decir una técnica transarticular.

Este es un método con ventajas, ya que es rápido, sencillo, con poco tiempo de uso de escopia pero también con desventajas, como que hay que mantener la reducción cuando se introduce el clavo de Steimann, la exigencia de una correcta colocación del mismo para evitar daños neurovasculares, y que puede alterar la fisis. No se recomienda el uso de esta aguja transarticular en las fracturas conminutas. Su uso estaría justificado en situaciones en el que sea una urgencia la estabilización de la fractura y otros tratamientos no sean posibles.

#### **F) Fijación mediante agujas de Kirschner intramedulares:**

Prevot<sup>64</sup> describió su experiencia en la fijación intramedular de las fracturas supracondíleas en niños, después de la reducción cerrada. Las agujas se introducen en la unión del tercio medio y proximal del húmero, van progresando a través de la diáfisis, divergiendo en cada una de las columnas (como en torre Eiffel).

También Lacher<sup>65</sup>, propone una técnica anterógrada intramedular, pero usando dos tallos de titanio (TENS<sup>®</sup>),

cada uno de ellos se dirige a una columna (medial y lateral) y el final del tallo se dirige hacia atrás. Con esta técnica se evita la rotación y no se precisa yeso.

### Reducción abierta de la fractura

La reducción de las fracturas supracondíleas de húmero de forma abierta, se ha utilizado desde hace mucho tiempo, pero durante la primera parte del siglo pasado los traumatólogos eran reacios a recomendar la reducción abierta en las fracturas supracondíleas de húmero. El mayor defensor de la técnica abierta fue Mac Lennan<sup>66</sup> en 1937. Con las mejoras en las técnicas quirúrgicas y una mayor experiencia en las intervenciones, actualmente la reducción abierta se acepta de manera amplia en determinadas indicaciones.

*Las indicaciones de reducción abierta* serían:

- Cuando la reducción cerrada no puede ser posible por la interposición de tejidos blandos, o la reducción es insatisfactoria.
- Si existe compromiso vascular y/o nervioso.
- Una fractura abierta, que precisa lavado y desbridamiento.

*Los argumentos a favor de la reducción abierta*<sup>67</sup> son:

- Los tejidos blandos pueden descomprimirse por la evacuación del hematoma y la hemostasia realizada.
- Asegura liberar la interposición de los tejidos blandos y de las estructuras neurovasculares. Por lo que previene la aparición de complicaciones neurovasculares posquirúrgicas.
- Permitir la reducción anatómica.

*Las desventajas*<sup>68</sup> son:

- Mayor riesgo de infección.
- Producción de calcificaciones en el músculo por el trauma quirúrgico, que pueden ser incluso de gran tamaño y pueden llevar a la rigidez y pérdida del rango de movilidad del codo.
- Problemas estéticos de la herida quirúrgica (menos en el abordaje medial).
- Pérdida de movilidad (mayor pérdida en el abordaje posterior).

Los peores resultados que se atribuyen a la reducción abierta pueden estar justificados por tratarse del último recurso tras una reducción cerrada insuficiente con excesivas manipulaciones y tracciones.

### Vías de abordaje:

La vía de abordaje utilizada para la reducción abierta de las fracturas supracondíleas de húmero ha sido motivo de controversia. Se han descrito diferentes tipos de

abordaje, anterior, lateral, medial, y posterior y técnicas mixtas.

La reducción de la fractura de forma abierta se realiza con anestesia general y con isquemia<sup>67</sup>. Aunque otros autores<sup>69,70</sup> no utilizan isquemia, si además se asocian problemas vasculares.

*Abordaje anterior:*

El primero en describir esta vía fue Hagenbech en 1894, según LaGrange<sup>71</sup>, posteriormente lo hace, Carcassonne<sup>72</sup> en 1972.

Mediante una incisión en la fosa antecubital de unos tres centímetros, se localiza el músculo braquial que se encuentra generalmente seccionado por el fragmento óseo proximal. Las estructuras que suelen permanecer indemnes a nivel anterior son el tendón del bíceps y el paquete neurovascular<sup>73</sup>. Se disecciona el músculo braquial y se puede explorar el radial, mediano y arteria braquial. Además si se amplía el abordaje anterior, y se realiza un abordaje anteromedial se ofrece un fácil acceso al paquete neurovascular comprimido, permitiendo una reducción anatómica de la fractura bajo visión directa.

Ay<sup>73</sup> propone una variante a esta técnica con una vía oblicua que empieza en la zona proximal de medial a lateral en la zona distal, pero ésta no permite una revisión del nervio radial.

*Abordaje medial:*

Descrita por Danielsson y Pettersson<sup>74</sup> en 1980 (utilizadas por Archibald<sup>67</sup>, Barlas<sup>75</sup>, Kumar<sup>76</sup>).

A través de una incisión centrada en el epicóndilo medial, el nervio cubital es identificado y protegido. A la vez se eleva el músculo braquial y así se expone el fragmento proximal. Mediante una maniobra en flexión y tracción, se logra visualizar el fragmento distal, aunque a veces se precisa de un elevador perióstico para este gesto quirúrgico. Además si hace falta se libera la arteria braquial y el mediano. Se evacua el hematoma, facilitando la reducción anatómica<sup>67</sup>.

*Abordaje lateral:*

Descrito por Weiland<sup>77</sup> en 1978. Se realiza sobre el cóndilo lateral, mediante una disección muy cuidadosa. Tras la reducción se colocan las agujas. Esta vía ha sido criticada porque no controla la rotación, ni la columna medial por lo que se aumenta la posibilidad de desarrollo de un cúbito varo.

*Abordaje posterior:*

Descrita por Sandegard<sup>78</sup> en 1943, y Madsen<sup>12</sup> 1955.

Consiste en la realización de una incisión posterior, a través del tendón del tríceps, consiguiendo la visualización de los fragmentos, realizando la reducción y fijación.



Gruber<sup>79</sup> apoya esta vía de abordaje porque tiene una importante visualización y además es buena si hay una conminución posterior.

Aun así muchas son las desventajas que se describen para la vía posterior:

- Se actúa sobre una musculatura posterior que está íntegra (es la musculatura anterior la que está lesionada), por lo que se añade otro daño.
- Pérdida de movilidad.
- El aporte vascular de la epífisis distal del húmero es posterior y lateral, por lo que con el abordaje posterior podemos provocar necrosis avascular.
- La reducción obtenida a veces no es la anatómica por interposición de tejidos blandos en la parte anterior, y aunque se puede intentar su liberación roma con el dedo del cirujano, llegar a la zona anterior del codo puede ser difícil.

#### **Fijación:**

Una vez conseguida la reducción, independientemente de la vía de abordaje utilizada, se fija la fractura con agujas de Kirschner. Éstas pueden ser laterales ó cruzadas. Tras la reducción abierta, suelen dejarse las agujas un periodo de tiempo más prolongado, que en la reducción cerrada aunque no existen datos firmes en este aspecto. Debe observarse un buen callo óseo en el foco de fractura antes de retirar las agujas, normalmente de 3-4 semanas es suficiente y no es necesario prolongarlo.

Una de las razones del incremento en las reducciones abiertas ha sido la constatación de que las complicaciones son relativamente escasas. Los temores a la infección, miositis osificante y lesión neurovascular se han ido disipando con la experiencia quirúrgica. La reducción cerrada se puede intentar según autores hasta en la primera semana, pero cuando pasan unos 10 días, es mejor la realización de una reducción abierta.

#### **Fracturas abiertas**

Se recomienda un abordaje anterior, empleando una incisión transversa extendiéndose medial o lateralmente según se precise.

Se exploran y lavan las superficies fracturarias usándose una legra para retirar cualquier suciedad o tejido blando interpuesto. Una vez terminado el desbridamiento y el lavado, se estabiliza la fractura mediante agujas. Se debe instaurar tratamiento antibiótico adecuado en función de los protocolos de cada Centro.

#### **Fijación mediante fijador externo**

Una vez se ha realizado la reducción, un método de fijación de la fractura supracondílea de húmero puede ser la colocación de un fijador externo. No es una técnica frecuente, pero se puede realizar, en las siguientes ocasiones:

- Imposibilidad para la reducción mediante reducción cerrada.
- Fracturas muy conminutas.
- Fracturas en T.
- Fracturas en flexión.
- Fracturas cuyo tratamiento se realice cuando ha pasado mucho tiempo desde que ocurrió la fractura.

El fijador se coloca bajo anestesia general. Las agujas o clavos se introducen en el húmero y en el cúbito proximal, o en húmero proximal y distal. Hay que tener cuidado con el nervio radial, al colocar los clavos o agujas proximales, para no dañarlo.

El fijador presenta una ventaja sobre la reducción abierta y es que no hay interrupción de la suplenencia de sangre en el hueso. Pero si hay lesiones vasculares o tejidos interpuestos, entonces hay que realizar una reducción abierta, para la revisión de todas las estructuras.

Las ventajas de este método son la tracción longitudinal asistida por la ligamentotaxis, la corrección longitudinal axial y angular. Como desventajas encontraremos, la infección en las agujas o clavos y la intolerancia que el montaje pueda provocar en el niño.

#### **Tratamiento según tipo de fractura**

El objetivo del tratamiento es conseguir un aceptable resultado tanto funcional como estético con un rango normal de movimiento del codo, y además en el menor tiempo posible. Un cambio en el tratamiento por una pérdida de reducción puede ser traumático psicológicamente para el niño y puede aumentar la ansiedad de los padres y estar asociado con un aumento en el riesgo de obtener pobres resultados<sup>80</sup>. La existencia de diferentes técnicas para el tratamiento de estas fracturas, sugiere que no hay una técnica simple para todos los tipos de fracturas.

#### **Fracturas supracondíleas Tipo I de Gartland:**

A veces la fractura en sí, no es lo principal, ya que puede haber daños neurológicos asociados en fracturas sin desplazamiento, incluso debemos revisar las radiografías de toda la extremidad para descartar la existencia de lesiones en otros niveles. Así es suficiente la inmovilización simple con una férula posterior ó yeso en flexión de 90° o con un simple cabestrillo. Comprobar la correcta

colocación, ya que sino puede llevar a una deformidad angular futura, sobretodo en las fraturas tipo I B, con colapso de la columna medial.

### **Fracturas supracondíleas tipo II de Gartland:**

Una vez realizada la reducción de la fractura se puede optar por un tratamiento conservador no quirúrgico, mediante inmovilización con yeso, ó realización de un tratamiento quirúrgico mediante fijación con agujas de Kirschner, este punto es muy controvertido<sup>81</sup>.

1) Si se opta por un *tratamiento no quirúrgico*, una vez reducida la fractura se coloca un yeso a 90°, o si se coloca en flexión de más de 120° hay que controlar que no aparezcan alteraciones neurovasculares, o un síndrome compartimental. El tratamiento con yeso, requiere un control exhaustivo para que no se pierda la reducción de la fractura<sup>82</sup>.

Realizando un tratamiento conservador, se evita complicaciones iatrogénicas quirúrgicas y anestésicas<sup>81</sup>. Pero se relaciona este tratamiento con pérdida de reducción de la fractura y aumento de complicaciones neurovasculares, ya que si se coloca un yeso en hiperflexión se puede alterar el flujo vascular y aumenta la posibilidad de neuropatía. Defensores de este tratamiento son Hadlow<sup>83</sup> y Parikh<sup>84</sup>.

2) *Tratamiento quirúrgico y estabilización con agujas de Kirschner*: Autores como Skaggs<sup>82</sup>, Simanovsky<sup>85</sup>, Pirone<sup>86</sup> y Gordon<sup>87</sup>, consideran el tratamiento quirúrgico con estabilización mediante agujas de Kirschner como el más adecuado para las fracturas supracondíleas de húmero tipo II. Evitándose así la colocación de un yeso en hiperflexión para una correcta reducción de la fractura, disminuyendo el riesgo de complicación neurovascular y la pérdida de reducción.

Simanovsky<sup>85</sup>, explica que en el tratamiento de estas fracturas en muchas ocasiones se realiza una infrareducción en urgencias, no siendo tan exigentes en la reducción anatómica y dejando a la remodelación la corrección de esa infrareducción.

### **Fracturas supracondíleas tipo III de Gartland:**

El tratamiento más aceptado universalmente para este tipo de fracturas es la reducción y estabilización mediante agujas de Kirschner, la configuración que se debe adoptar ya dependerá de tipo de fractura y de la experiencia del cirujano.

Se puede estabilizar mediante agujas cruzadas<sup>3,33</sup>, pero hay que tener cuidado de no provocar una neuropatía cubital iatrogénica. Otros autores prefieren la configuración lateral<sup>59</sup>.

Aun así, también se aceptan otro tipo de tratamiento que incluyen, la tracción (para disminuir el edema), la reducción cerrada y colocación de un cabestrillo o yeso (como indican Hadlow<sup>83</sup> y Parikh<sup>84</sup>). El tratamiento mediante yeso en estas fracturas, con una flexión menor de 120°, puede conllevar que cuando cede la tumefacción, el fragmento distal tiende a rotar horizontalmente, haciéndose susceptible de angularse en varo, en particular si la fractura es oblicua. Piggot<sup>15</sup> indica que la posibilidad de encontrar lesiones permanentes del mediano y cubital puede ser debido a que se quedan atrapados dichos nervios en el callo óseo, por la hiperflexión.

### **Tratamiento precoz o diferido de las fracturas desplazadas**

Si el tratamiento de las fracturas supracondíleas desplazadas se debe realizar de forma urgente ó diferida, es un tema controvertido. Las fracturas supracondíleas de húmero desplazadas tipo III, son tratadas tradicionalmente como una urgencia. Se argumenta que un tratamiento precoz permite una reducción más anatómica, y una fijación estable que reduce las complicaciones futuras. Además el tratamiento de estas fracturas desplazadas en las primeras horas es más fácil, con una reducción del tiempo quirúrgico, y menor estancia hospitalaria con un mejor resultado. Pero a veces esa urgencia puede ser relativa, operar por la noche no es lo ideal, las desventajas son la fatiga del equipo quirúrgico durante la noche, y la no familiaridad del equipo con estas fracturas.

No existe duda sobre que si se asocia a la fractura un problema neurovascular hay que actuar de forma urgente, pero si no existe este problema, hay diferentes opiniones de realizar la reducción y fijación de forma precoz ó diferida.

Así autores como Sibinski<sup>88</sup>, Gupta<sup>89</sup>, Leet<sup>90</sup>, Mehlman<sup>91</sup>, Iyengar<sup>92</sup>, no encuentran diferencias estadísticamente significativas por lo que consideran que el tratamiento de las fracturas supracondíleas de húmero desplazadas se puede diferir unas horas sin que se altere el resultado de las mismas. Ramachandran<sup>93</sup> y Walmesley<sup>94</sup> prefieren un tratamiento precoz.

### **Tratamiento de las fracturas supracondíleas asociadas a fracturas de cúbito y/o radio**

El tratamiento de esta asociación de lesiones también es un tema controvertido.

Hay autores como Ring<sup>95</sup>, Templeton<sup>96</sup> que al considerarla como una lesión de alta energía, siempre determi-

nan un tratamiento quirúrgico. Así se controla posibles alteraciones neurovasculares, y no se pierde la reducción.

Otros autores como Roposch<sup>97</sup>, consideran que el tratamiento del antebrazo puede realizarse de forma conservadora mediante un yeso, ya que si es estable, no es necesaria la fijación con agujas.

Harrington<sup>98</sup> considera que si en el antebrazo, únicamente hay fractura del radio se puede tratar con yeso, pero si se asocia la fractura del cúbito y radio siempre se debe considerar quirúrgico.

Respecto a si se debe realizar primero el tratamiento de la fractura supracondílea y posteriormente la fractura del antebrazo o viceversa, se pueden encontrar a lo largo de la bibliografía diferentes opiniones.

Hay autores<sup>96</sup> que prefieren el tratamiento en primer lugar de la fractura supracondílea de húmero, ya que así primero se trata la fractura con más complicaciones neurovasculares, con más dificultad, y posteriormente se realiza el tratamiento de la fractura de cúbito y radio.

Otros<sup>99</sup>, por el contrario prefieren la estabilización de la fractura del antebrazo consiguiendo una mayor estabilidad, para que posteriormente al realizar maniobras de reducción de la fractura supracondílea, el antebrazo esté más fijo y esta reducción resulte más sencilla.

Harrington<sup>98</sup> considera ambas opciones como tratamiento correcto.

## Otros conceptos relacionados con el tratamiento

Las agujas reabsorbibles de ácido poliglicólico no se han demostrado adecuadas para la fijación de las fracturas supracondíleas de húmero en el niño, según Böstman<sup>100</sup>.

No hay un consenso respecto a cuándo realizar la primera cita del paciente, y cuándo realizar la primera radiografía, pero si hay consenso de retirar las agujas cuando hay consolidación de la fractura.

En el seguimiento del paciente hay que confirmar que no aparezcan complicaciones posteriores al tratamiento como: pérdida de reducción, infecciones alrededor de las agujas de Kirschner, complicaciones neurovasculares, pérdida de movilidad del codo, deformidades angulares.

Muchos autores utilizan los criterios de Flynn<sup>10</sup>, para determinar el correcto tratamiento de las fracturas supracondíleas. Estos criterios de Flynn<sup>10</sup> tienen en cuenta factores estéticos y funcionales. Otros autores<sup>101</sup> utilizan los criterios de Mark<sup>102</sup>, en los que los parámetros a estudiar son la pérdida de la movilidad, pérdida del ángulo de carga, y el dolor o lesión neurovascular, o los criterios de Mitchell y Adams<sup>103</sup>, que están basados en la alteración del rango de movilidad y del ángulo de carga.

---

## Bibliografía:

1. Wilkins KE. Editorial: operative management of children's fractures: Is it a sign of impetuosity or do the children really benefit?. *J Pediatr Orthop* 1998; 18:1-3.
2. Leitch KK, Kay RM, Femino JD, Tolo VT, Storer SK, Skaggs DL. Treatment of multidirectionally unstable supracondylar humeral fractures in children. A modified Gartland Type IV fracture. *J Bone Joint Surg Am* 2006; 88:980-5.
3. Swenson AL. The treatment of supracondylar fractures of the humerus by Kirschner-wire transfixion. *J Bone Joint Surg Am* 1948; 30:993-7.
4. Casiano E. Reduction and fixation by pinning "banderillero" style fractures of the humerus at the elbow in children. *Milit Med* 1961; 125:261-4.
5. Steenbrugge F, Macnicol MF. Guidelines and pitfalls in the management of supracondylar humerus fractures in children. *Current Orthopedics* 2001; 15:214-9.
6. Reynolds R, Mirzayan R. A technique to determine proper pin placement of crossed pins in supracondylar fractures of the elbow. *J Pediatr Orthop* 2000; 20:485-9.
7. Archibeck MJ, Scott SM, Peters CL. Brachialis muscle entrapment in displaced supracondylar humerus fractures: a technique of closed reduction and report of initial results. *J Pediatr Orthop* 1997; 17:298-302.
8. Crombie A, Duncan R. Closed reduction and percutaneous fixation of displaced paediatric supracondylar fractures of the elbow. *Current Orthopaedics* 2004; 18:147-53.
9. De las Heras J, Duran D, De la Cerda J, Romanillos O, Martínez-Miranda J, Rodríguez-Merchán EC. Supracondylar fractures of the humerus in children. *Clin Orthop Relat Res* 2005; 432: 57-64.
10. Flynn JC, Matthews JG, Benoit RL. Blind pinning of displaced supracondylar fractures of the humerus in children: sixteen years' experience with long-term follow-up. *J Bone Joint Surg Am* 1974; 56:263-72.
11. El-Sharkawi AH, Fattah AH. Treatment of displaced supracondylar fractures of the humerus in children in full extension and supination. *J Bone Joint Surg Br* 1965; 47:273-9.
12. Madsen E. Supracondylar fractures of the humerus in children. *J Bone Joint Surg Br* 1955; 37:241.
13. Dunlop J. Transcondylar fractures of the humerus in childhood. *J Bone Joint Surg Am* 1939; 21:59-73.
14. Urlus M, Kestelijn P, Vanlommel E, Demuynck M, Berghe LV. Conservative treatment of displaced supracondylar humerus fractures of the extension type in children. *Acta Orthop Belg* 1991; 57:382-9.
15. Piggot J, Graham HK, McCoy GF. Supracondylar fractures of the humerus in children. Treatment by straight lateral traction. *J Bone Joint Surg Br* 1986; 68:577-83.
16. Jefferis CD. Straight lateral traction in selected supracondylar fractures of the humerus in children. *Injury* 1976; 8:213-20. (Citado por 15)
17. Bosanquet JS, Middleton RW. The reduction of supracondylar fractures of the humerus in children treated by traction in extension. A review of 18 cases. *Injury* 1983; 14:373-80.

18. **Gadgil A, Hayhurst C, Maffulli N, Dwyer JSM.** Elevated, straight-arm traction for supracondylar fractures of the humerus in children. *J Bone Joint Surg Br* 2005; 87:82-7.
19. **Worlock PH, Colton C.** Severely displaced supracondylar fractures of the humerus in children: a simple method of treatment. *J Pediatr Orthop* 1987; 7:49-53.
20. **Allen PD, Granse AE.** Transcondylar fracture of the humerus treated by Dunlop traction: report of 21 cases. *Am J Surg* 1945; 67:217-27. (Citado por 15)
21. **Blount WP.** Fractures in children. Baltimore: Williams&Wilkins. 1954. (Citado por 15)
22. **Smith L.** Deformity following supracondylar fractures of the humerus. *J Bone Joint Surg Am* 1960; 42:235-52.
23. **Palmer EE, Niemann KM, Vesely D, Armstrong JH.** Supracondylar fracture of the humerus in children. *J Bone Joint Surg Am* 1978; 60:653-6.
24. **Edman P, Lohrg G.** Supracondylar fractures of humerus treated with olecranon traction. *Acta Chir Scan* 1963; 126:505-16. (Citado por 26)
25. **Worlock PH, Colton CL.** Displaced supracondylar fracture of the humerus treated by over head olecranon traction. *Injury* 1984; 15:316-21.
26. **Badhe NP, Howard PW.** Olecranon screw traction for displaced supracondylar fractures of the humerus in children. *Injury* 1998; 29:457-60.
27. **Matsuzaki K, Nakatani N, Harada M, Tamaki T.** Treatment of supracondylar fractures of the humerus in children by skeletal traction in a brace. *J Bone Joint Surg Br* 2004; 86:232-8.
28. **Høyer A.** Treatment of supracondylar fracture of the humerus by skeletal traction in an abduction splint. *J Bone Joint Surg Am* 1952; 34:623-37.
29. **Alburger PD, Weidner PL, Betz RR.** Supracondylar fractures of the humerus in children. *J Pediatr Orthop* 1992; 12:16-9.
30. **Ippolito E, Caterini R, Scola E.** Supracondylar fractures of the humerus in children. Analysis at maturity of fifty-three patients treated conservatively. *J Bone Joint Surg Am* 1986; 68:333-44.
31. **Jones KG.** Percutaneous pin fixation of fractures of the lower end of the humerus. *Clin Orthop Relat Res* 1967; 50:53-69.
32. **Miller OL.** Blind nailing of the T fracture of the lower end of the humerus with involves the joint. *J Bone Joint Surg* 1939; 21:933-8.
33. **Barlas K, George B, Hashmi F, Bagga T.** Open medial placement of Kirschner wires for supracondylar humeral fractures in children. *J Orthop Surg* 2006; 14:53-7.
34. **Wilkins KE.** Supracondylar fractures of the distal humerus. In: Rockwood CA, Wilkins KE, Besty JH, Kasser RK, eds. *Fractures in children*. 5th ed. Philadelphia: JB Lippincott, 2007; p. 577-624.
35. **Shannon FJ, Mohan P, Chacko J, D'Souza LG.** "Dorgan's" percutaneous lateral cross-wiring of supracondylar fractures of the humerus in children. *J Pediatr Orthop* 2004; 24:376-9.
36. **Skaggs DL, Hale JM, Bassett J, Kaminsky C, Kay RM, Tolo VT.** Operative treatment of supracondylar fractures of the humerus in children, the consequences of pin placement. *J Bone Joint Surg Am* 2001; 83:735-40.
37. **Mostafavi HR, Spero C.** Crossed pin fixation of displaced supracondylar humerus fractures in children. *Clin Orthop Relat Res* 2000; 376:56-61.
38. **Mehserle WL, Meehan PL.** Treatment of displaced supracondylar fracture of the humerus (type III) with closed reduction and percutaneous cross-pin fixation. *J Pediatr Orthop* 1991; 11:705-11.
39. **Nacht JL, Eckers ML, Chung SMK, Lotke PA, Das M.** Supracondylar fractures of the humerus in children treated by closed reduction and percutaneous pinning. *Clin Orthop Relat Res* 1983; 177:203-9.
40. **Paradis G, LaVallée P, Gagnon N, Lemire L.** Supracondylar fractures of the humerus in children. Technique and results of crossed percutaneous K-wire fixation. *Clin Orthop Relat Res* 1993; 297: 231-7.
41. **Georgescu I, Gavrilu S, Pârvan A, Martiniuc A, Japie E, Ghită, Drăghici I, Hamei S, Tiripa I, El Nayef T, Dan D.** Burnei's "doule X" internal fixation technique for supracondylar humerus fractures in children: indicacions, technique, advantages and alternative interventions. *J Med Life* 2013; 6:131-9.
42. **Burnei G, Garvrlu S, Gerorgescu I.** Doble X osteosynthesis in humeral supracondylar fractures with malunion ang joint stiffness risks. 32nd EPOS Annual Meeting; 17-20 April, 2013; Athens, Greece. (Citado por 41)
43. **Zionts LE, McKellop HA, Hathaway R.** Torsional strength of pin configurations used to fix supracondylar fractures of the humerus in children. *J Bone Joint Surg Am* 1994; 76:253-6.
44. **Larson L, Firoozbakhsh K, Passarelli R, Bosch P.** Biomechanical analysis of pinning techniques for pediatric supracondylar humerus fractures. *J Pediatr Orthop* 2006; 26:573-8.
45. **Lee SS, Mahar AT, Miesen D, Newton PO.** Displaced pediatric supracondylar humerus fractures: biomechanical analysis of percutaneous pinning techniques. *J Pediatr Orthop* 2002; 22:440-3.
46. **El-Adl WA, El-Said MA, Boghdady GW, Ali ASM.** Results of treatment of displaced supracondylar humeral fractures in children by percutaneous lateral cross-wiring technique. *Strat Traum Limb Recon* 2008; 3:1-7.
47. **Wind WM, Schwend RM, Armstrong DG.** Predicting ulnar nerve location in pinning of supracondylar humerus fractures. *J Pediatr Orthop* 2002; 22:444-7.
48. **Michael SP, Stanislas MJC.** Localization of the ulnar nerve during percutaneous wiring of supracondylar fractures in children. *Injury* 1996; 27: 301-2.
49. **Shen PC, Chern TC, Wu KC, Tai TW, Jou IM.** The assessment of the ulnar nerve at the elbow by ultrasonography in children. *J Bone Joint Surg Br* 2008; 90:657-61.
50. **Memisoglu K, Kesemenli CC, Atmaca H.** Does the technique of lateral cross-wiring (Dorgan's technique) reduce iatrogenic ulnar nerve injury? *Int Orthop* 2011; 35:375-8.
51. **Weiss JM, Skaggs DL.** Lateral entry pinning of supracondylar humerus fractures. *Oper Tech Orthop* 2005; 15:363-9.
52. **Mazda K, Boggione C, Fitoussi F, Pennecot GF.** Systematic pinning of displaced extension-type supracondylar fractures of the humerus in children. A prospective study of 116 consecutive patients. *J Bone Joint Surg Br* 2001; 83:888-93.
53. **Judet J.** Traitement des fractures epiphysaires de l'enfant per broche trans-articulaire. *Mem Acad Chir* 1947; 562-6. (Citado por 52).
54. **Judet J.** Traitement des fractures sus-condylinnes transversals de l'humerus chez l'enfant. *Rev Chir Orthop* 1953; 39:199-212. (Citado por 52).
55. **Pouliquen JC.** Supracondylar elbow fractures. *J Pediatr Orthop* 1993; 13:270.
56. **Skaggs DL, Cluck MW, Mostofi A, Flynn JM, Kay RM.** Lateral-entry pin fixation in the management of supracondylar fractures in children. *J Bone Joint Surg* 2004; 86:702-7.
57. **Kallio PE, Foster BK, Paterson DC.** Difficult supracondylar elbow fractures in children: analysis of percutaneous pinning technique. *J Pediatr Orthop* 1992; 12:11-5.
58. **Lyons ST, Quinn M, Stanitski CL.** Neurovascular injuries in type III humeral supracondylar fractures in children. *Clin Orthop Relat Res* 2000; 376:62-7.
59. **Ariño VL, Lluch EE, Ramirez AM, Ferrer J, Rodriguez L, Baixauli F.** Percutaneous fixation of supracondylar fractures of the humerus in children. *J Bone Joint Surg Am* 1977; 59:914-6.
60. **Fahmy MAL, Hatata MZ, Al-Seesi H.** Posterior intrafocal pinning for extension-type supracondylar fractures of the humerus in children. *J Bone Joint Surg Br* 2009; 91:1232-6.
61. **Sawaizumi T, Takayama A, Ito H.** Surgical technique for supracondylar fracture of the humerus with percutaneous leverage pinning. *J Shoulder Elbow Surg* 2003; 12:603-6.



62. Lee H-Y, Kim S-J. Treatment of displaced supracondylar fractures of the humerus in children by a pin leverage technique. *J Bone Joint Surg Br* 2007; 89:646-50.
63. Childress HM. Transarticular pin fixation in supracondylar fractures at the elbow in children: a case report. *J Bone Joint Surg Am* 1972; 54:1548-52.
64. Prevot J, Lascombes P, Metaizeau JP et al. Supracondylar fractures of the humerus in children. Treatment by downward pinning. *Fr J Orthop Surg* 1990; 76:171-7. (Citado por 34)
65. Lacher M, Schaeffer K, Boehm R, Dietz HG. The treatment of supracondylar humeral fractures with elastic stable intramedullary nailing (ESIN) in children. *J Pediatr Orthop* 2011; 11:33-8.
66. MacLennan A. Common fractures about the elbow joint in children. *Surg Gynec Obstet* 1937; 64:447. (Citado por 70).
67. Archibald DA, Roberts JA, Smith MGH. Transarticular fixation for severely displaced supracondylar fractures in children. *J Bone Joint Surg Br* 1991; 73:147-9.
68. Gruber MA, Hudson OC. Supracondylar fracture of the humerus in childhood: end-result study of open reduction. *J Bone Joint Surg Am* 1964; 46:1245-52.
69. Kekomäki M, Luoma R, Rikalainen H, Vilkkii P. Operative reduction and fixation of a difficult supracondylar extension fracture of the humerus. *J Pediatr Orthop* 1984; 4:13-5.
70. Ramsey RH, Griz J. Immediate open reduction and internal fixation of severely displaced supracondylar fractures of the humerus in children. *Clin Orthop Relat Res* 1973;90:130-2.
71. LaGrange J, Rigault P. Fractures supracondylarines. *Rev Chir Orthop* 1962; 48:337-414.
72. Carcassone M, Bersoin M, Hornung H. Result of operative treatment of severe supracondylar fractures of the elbow in children. *J Pediatr Surg* 1972; 7: 676-79.
73. Ay S, Akinci M, Kamiloglu S, Ercetin O. Open reduction of displaced pediatric supracondylar humeral fractures through the anterior cubital approach. *J Pediatr Orthop* 2005; 25:149-53.
74. Danielsson L, Pettersson H. Open reduction and pin fixation of severely displaced supracondylar fractures of the humerus in children. *Acta Orthop Scand* 1980; 51:249-55.
75. Barlas K, Baga T. Medial approach for fixation of displaced supracondylar fractures of the humerus in children. *Acta Orthop Belga* 2005; 71:149-53
76. Kumar R, Kiran EK, Malhotra R, Bhan S. Surgical management of the severely displaced supracondylar fracture of the humerus in children. *Injury* 2002; 33:517-22.
77. Weiland AJ, Meyer S, Tolo VT, Berg HL, Mueller J. Surgical treatment of displaced supracondylar fractures of the humerus in children. *J Bone Joint Surg Am* 1978; 60:657-61.
78. Sandegaard E. Fracture of the lower end of the humerus in children-treatment and end results. *Acta Surg Scand* 1943; 89:1-16. (Citado por 67)
79. Gruber MA, Healy WA. The posterior approach to the elbow revisited. *J Pediatr Orthop* 1996; 16:215-9.
80. O'Hara LJ, Barlow JW, Clarke NMP. Displaced supracondylar fractures of the humerus in children. Audit changes practice. *J Bone Joint Surg Br* 2000; 82:204-10.
81. Miranda I, Sánchez-Arteaga P, Marrachelli VG, Miranda FJ, Salom M. Orthopedic versus surgical treatment of Gartland type II supracondylar humerus fracture in children. *J Pediatr Orthop B* 2014; 23:93-9.
82. Skaggs DL, Sankar WN, Albrektson J, Vishnau S, Choi PD, Kay RM. How safe is the operative treatment of Gartland type II supracondylar humerus fractures in children?. *J Pediatr Orthop* 2008; 28:139-41.
83. Hadlow AT, Devane P, Nicol RO. A selective treatment approach to supracondylar fracture of the humerus in children. *J Pediatr Orthop* 1996; 16:104-6.
84. Parikh SN, Wall E J, Foad S, Wiersema B, Nolte B. Displaced type II extension supracondylar humerus fractures, do they all need pinning?. *J Pediatr Orthop* 2004; 24:380-4.
85. Simanovsky N, Lamdan R, Mosheiff R, Simanovsky N. Underreduced supracondylar fracture of the humerus in children, clinical significance at skeletal maturity. *J Pediatr Orthop* 2007; 27:733-8.
86. Pirone AM, Graham HK, Krajchich JI. Management of displaced extension-type supracondylar fractures of the humerus in children. *J Bone Joint Surg Am* 1988; 70:641-50.
87. Gordon JE, Patton CM, Luhmann SJ, Bassett GS, Schoenecker PL. Fracture stability after pinning of displaced supracondylar distal humerus fractures in children. *J Pediatr Orthop* 2001; 21:313-8.
88. Sibinski M, Sharma H, Bennet GC. Early versus delayed treatment of extension type-3 supracondylar fractures of the humerus in children. *J Bone Joint Surg Br* 2006; 88:380-1.
89. Gupta N, Kay RM, Leitch K, Femino JD, Tolo VT, Skaggs DL. Effect of surgical delay on perioperative complications and need for open reduction in supracondylar humerus fractures in children. *J Pediatr Orthop* 2004; 24:245-8.
90. Leet AI, Frisancho J, Ebramzadeh E. Delayed treatment type 3 supracondylar humerus fractures in children. *J Pediatr Orthop* 2002; 22:203-7.
91. Mehlman CT, Strub WM, Roy DR, Wall EJ, Crawford AH. The effect of surgical timing on the perioperative complications of treatment of supracondylar humeral fractures in children. *J Bone Joint Surg Am* 2001; 83:323-7.
92. Iyengar SR, Hoffinger SA, Townsend DR. Early versus delayed reduction and pinning of type III displaced supracondylar fractures of the humerus in children: A comparative study. *J Orthop Trauma* 1999; 13:51-5.
93. Ramachandran M, Skaggs DL, Crawford HA, Eastwood DM, Lalonde FD, Vitale MG, Do TT, Kay RM. Delaying treatment of supracondylar fractures in children. Has the pendulum swung too far?. *J Bone Joint Surg Br* 2008; 90:1228-33.
94. Walmsley PJ, Kelly MB, Robb JE, Annan IH, Porter DE. Delay increases the need for open reduction of type III supracondylar fractures of the humerus. *J Bone Joint Surg Br* 2006; 88:528-30.
95. Ring D, Waters PM, Hotchkiss RN, Kasser JR. Pediatric floating elbow. *J Pediatr Orthop* 2001; 21:456-9.
96. Templeton PA, Graham HK. The "floating elbow" in children. Simultaneous supracondylar fractures of the humerus and of the forearm in the same upper limb. *J Bone Joint Surg Br* 1995; 77:791-6.
97. Roposch A, Reis M, Molina M, Davids J, Stanley E, Wilkins K, Chambers HG. Supracondylar fractures of the humerus associated with ipsilateral forearm fractures in children: a report of forty-seven cases. *J Pediatr Orthop* 2001; 21:307-12.
98. Harrington P, Sharif I, Fogarty EE, Dowling FE, Moore DP. Management of the floating elbow injury in children. Simultaneous ipsilateral fractures of the elbow and forearm. *Arch Orthop Trauma Surg* 2000; 120:205-8.
99. Tabak AY, Celebi L, Murath HH, Yağmurlu MF, Aktekin CN, Biçimoğlu A. Closed reduction and percutaneous fixation of supracondylar fracture of the humerus and ipsilateral fracture of the forearm in children. *J Bone Joint Surg Br* 2003; 85:1169-72.
100. Böstman O, Mäkelä EA, Södergard J, Hirvensalo E, Törmätä P, Rokkanen P. Absorbable polyglycolide pins in internal fixation of fractures in children. *J Pediatr Orthop* 1993; 13:242-5.
101. Mulhall, KJ, Abuzakuk T, Curtin W, O'Sullivan M. Displaced supracondylar fractures of the humerus in children. *Int Orthop* 2000; 24:221-3.
102. Mark G, Innocenti M, Ruedi T, Yacchia GE. Die supracondylare humerus fraktur beim kind. *Helv Chir Acta* 1985; 51:617-20. (Citado por 101)
103. Mitchell WJ, Adams IP. Supracondylar fracture of the humerus in children. A ten-year review. *JAMA* 1961; 175:119-23. (Citado por 14)